

# Perimetria computadorizada e manual em pacientes com defeitos perimétricos temporais avançados causados por tumores supra-selares

*Computerized and manual perimetry in patients with severe temporal visual field defects due to suprasellar tumors*

Andrea Pereira<sup>1</sup>  
Mário Luiz Ribeiro Monteiro<sup>2</sup>

## RESUMO

**Objetivo:** Estudar, ao perímetro de Goldmann, um grupo de pacientes com hemianopsia completa ao perímetro Humphrey (24-2 full threshold test), e verificar em quantos casos a perimetria computadorizada deixou de identificar a presença de campo visual periférico residual. **Métodos:** Dezenove pacientes com defeitos campimétricos por compressão quiasmática foram estudados prospectivamente por meio das perimetrias manual e computadorizada. Vinte e cinco olhos com hemianopsia temporal completa pelo programa 24-2 do Humphrey Field Analyzer foram selecionados e estudados pela perimetria manual de Goldmann para avaliar a presença de campo visual periférico residual. De acordo com os resultados ao perímetro de Goldmann, os olhos foram divididos em 2 grupos: grupo 1, os portadores de hemianopsia temporal completa ao Goldmann e grupo 2, os portadores de campo visual temporal periférico residual. Foi calculada a média do "mean deviation" fornecido pelo aparelho nos dois grupos e o resultado foi comparado pelo teste t de Student. **Resultados:** A perimetria computadorizada deixou de identificar a presença de campo visual periférico residual em 17 dos 25 olhos (68%). Os valores médios do "mean deviation" no grupo 1 e grupo 2 foram respectivamente -15,43 e -15,93. O estudo estatístico não mostrou diferença significativa entre os dois valores. **Conclusões:** A perimetria computadorizada Humphrey com o programa 24-2 threshold test deixa de identificar remanescentes temporais de campo visual em grande porcentagem de pacientes com compressão quiasmática grave. A análise do "mean deviation" fornecido pelo aparelho não permite identificar estes casos. Pacientes estudados ao perímetro automático e apresentando hemianopsia temporal completa, devem complementar sua avaliação perimétrica com a pesquisa por áreas remanescentes no campo visual temporal.

**Descritores:** Perimetria/métodos; Campos visuais; Quiasma óptico/patologia; Transtornos da visão/diagnóstico; Neoplasias hipofisárias; Técnicas de diagnóstico oftalmológico

Trabalho realizado na Divisão de Clínica Oftalmológica do Hospital das Clínicas da Faculdade de Medicina da Universidade de São Paulo.

<sup>1</sup> Médica estagiária do Departamento de Oftalmologia da Faculdade de Medicina da Universidade de São Paulo (USP). São Paulo (SP).

<sup>2</sup> Professor Livre Docente do Departamento de Oftalmologia da USP. São Paulo (SP).

**Endereço para correspondência:** Mário Luiz R. Monteiro - Av. Angélica, 1757 - conj. 61 - São Paulo (SP) CEP 01227-200  
E-mail: mlr Monteiro@terra.com.br

Recebido para publicação em 21.06.2004  
Versão revisada recebida em 12.01.2005  
Aprovação em 04.04.2005

**Nota Editorial:** Depois de concluída a análise do artigo sob sigilo editorial e com a anuência do Dr. Rui Barroso Schimitti sobre a divulgação de seu nome como revisor, agradecemos sua participação neste processo.

## INTRODUÇÃO

O exame de campo visual é um exame propedêutico de fundamental importância na avaliação de pacientes com condições neurológicas acometendo o sistema visual. A perimetria pode ser utilizada para se detectar e quantificar anormalidades no campo visual, assim como para monitorar a resposta ao tratamento clínico ou cirúrgico apresentado pelo paciente. O exame pode ser feito através do emprego de vários métodos entre eles o



micampo temporal, tanto nos gráficos de probabilidades “total deviation” e “pattern deviation” como também no gráfico em tons de cinza. A seguir, foi avaliada a perimetria de Goldmann, com a finalidade de se verificar a presença ou não de visão remanescente do setor temporal do campo visual.

Os pacientes foram divididos em dois grupos: a) grupo 1, relativo a pacientes portadores de hemianopsia temporal completa ao Goldmann; b) grupo 2, relativo a pacientes portadores de visão remanescente no campo visual temporal, presentes ao Goldmann. Foi calculada a média do “mean deviation” de cada um dos dois grupos e os resultados comparados.

## RESULTADOS

Oito pacientes eram do sexo feminino e 11 do masculino com idade variando de 18 a 72 anos, com média de  $45,00 \pm 15,22$  anos (média  $\pm$  desvio padrão). Quanto ao tipo de tumor, 14 eram portadores de adenoma hipofisário e 5 de craniofaringioma. No que diz respeito à situação do tumor, 4 pacientes apresentavam compressão ativa e 15 pacientes apresentavam defeito seqüelar. A tabela 1 demonstra os dados referentes ao sexo, à idade, ao olho estudado, ao tipo e à situação do tumor. A tabela 2 mostra os achados na perimetria computadorizada e manual.

Na análise das perimetrias computadorizadas verificamos que estas deixaram de evidenciar o remanescente temporal observado ao Goldmann em 17 (68%) dos 25 olhos estudados (Figura 2). Outros 8 olhos apresentaram hemianopsia completa ao perímetro Humphrey e também ao perímetro de Goldmann (Grupo 1). Neste grupo o “mean deviation” variou entre -14,11 e

-17,85, com média de  $-15,43 \pm 1,37$  dB; no grupo que apresentou remanescente temporal no campo visual ao Goldmann (Grupo 2, composto por 17 olhos), o “mean deviation” variou de -13,88 a -20,12 com média de  $-15,93 \pm 2,11$  dB. O estudo estatístico não revelou diferença significativa entre as médias do “mean deviation” apresentadas pelos dois grupos ( $p=0,54$ ).

## DISCUSSÃO

O exame do campo visual assume um papel relevante para o diagnóstico e acompanhamento dos pacientes com distúrbios neurooftalmológicos, em especial nos casos de tumores supra-selares.

Por muitos anos a perimetria de Goldmann foi considerada o método perimétrico ideal para ser aplicado nos pacientes com lesões neuro-oftalmológicas. O grande avanço tecnológico ocorrido nas últimas décadas transformaram a perimetria computadorizada no procedimento mais utilizado na avaliação dos campos visuais na atualidade, especialmente para a detecção de defeitos campimétricos decorrentes de glaucoma<sup>(1)</sup>. Entre as vantagens deste tipo de perimetria estão a sua reprodutibilidade e a possibilidade de se definir, através de índices numéricos, a sensibilidade de cada ponto, bem como de se realizarem comparações mais precisas ao longo do tempo.

Apesar das vantagens da perimetria computadorizada acima citadas, o papel da mesma nos casos de afecções neurooftalmológicas ainda é assunto de discussão<sup>(4)</sup>. Inúmeras são as condições neurooftalmológicas nas quais a perimetria computadorizada falha na avaliação dos campos visuais. Em um estudo

**Tabela 1. Sexo, idade, olho estudado e características do tumor supra-selar em 19 pacientes com defeitos perimétricos temporais avançados decorrentes de compressão quiasmática**

Paciente	Sexo	Idade	Olho estudado	Tipo de tumor	Situação do tumor
1	M	43	OE	Craniofaringeoma	Defeito seqüelar
2	F	41	OD	Craniofaringeoma	Defeito seqüelar
3	M	55	AO	Adenoma	Defeito seqüelar
4	M	48	AO	Adenoma	Defeito seqüelar
5	M	50	AO	Adenoma	Defeito seqüelar
6	F	61	OD	Adenoma	Defeito seqüelar
7	F	38	OE	Adenoma	Defeito seqüelar
8	M	72	OE	Adenoma	Defeito seqüelar
9	M	47	OD	Adenoma	Defeito seqüelar
10	F	34	OD	Adenoma	Defeito seqüelar
11	M	21	AO	Adenoma	Defeito seqüelar
12	M	60	OD	Adenoma	Defeito seqüelar
13	M	18	OD	Craniofaringeoma	Defeito seqüelar
14	F	23	OD	Adenoma	Defeito seqüelar
15	M	55	OE	Adenoma	Defeito seqüelar
16	F	35	OE	Craniofaringeoma	Compressão ativa
17	F	34	AO	Adenoma	Compressão ativa
18	M	66	OD	Craniofaringeoma	Compressão ativa
19	F	54	AO	Adenoma	Compressão ativa

F= feminino; M= masculino; AO= ambos os olhos; OD= olho direito; OE= olho esquerdo

**Tabela 2. Alterações perimétricas encontradas com a perimetria manual (Goldmann) em 25 olhos que apresentavam hemianopsia temporal completa nos gráficos de probabilidades da perimetria computadorizada (Humphrey), decorrentes de compressão quiasmática**

Olho	Paciente	MD	Campo manual
1	1	-15,52	Hemianopsia completa
2	2	-14,11	Hemianopsia completa
3	3	-14,04	Remanesc. temp. com V4e e TI com I4e
4	3	-18,23	Remanesc. temp. com V4e e TI com I4e
5	4	-15,97	Esc. hemianópico temp. e Remanesc. temp. com V4e e TI com I4e
6	4	-18,06	Remanesc. TI com V4e
7	5	-15,42	Hemianopsia completa
8	5	-14,15	Hemianopsia completa
9	6	-13,97	Remanesc. TI com V4e
10	7	-14,11	Remanesc. TI com mira V4e
11	8	-14,96	Remanesc. temp. com V4e e I4e
12	9	-14,00	Remanesc. TI com V/4e e I/4e
13	10	-15,04	Remanesc. temp. com V/4e e I/4e e Esc. temp.
14	11	-15,38	Remanesc. temp. V/4e
15	11	-17,85	Remanesc. TI com V/4e
16	12	-15,23	Hemianopsia completa
17	13	-20,12	Remanesc. TI com V/4e e I/4e
18	14	-16,99	Hemianopsia completa
19	15	-20,10	Remanesc. temp. com V4e
20	16	-17,85	Hemianopsia completa
21	17	-14,94	Esc. hemianópico com V4e e I4e e Remanesc. temp. com V4e e I4e
22	17	-15,45	Esc. hemianópico com V4e; Remanesc. temp. com V4e e Remanesc. TI com mira I4e
23	18	-14,79	Esc. hemianópico com V4e e Remanesc. temp. com V4e e I4e
24	19	-13,88	Esc. hemianópico com V4e e Remanesc. temp. com V4e
25	19	-14,19	Hemianopsia completa

MD= mean deviation; Remanesc.= remanescente; TI= temporal inferior; Temp.= temporal; Esc.= escotoma

recente, demonstramos que a simples análise do gráfico em tons de cinza deixa de identificar defeitos quiasmáticos discretos em um número considerável de pacientes<sup>(5)</sup>. Da mesma forma a observação dos pontos significativos nos gráficos de probabilidades “pattern deviation” e “pattern deviation” parece não ser suficiente para identificar defeitos quiasmáticos iniciais<sup>(5)</sup>. Outras importantes fontes de imprecisão na perimetria computadorizada ocorre nos pacientes com diminuição acentuada da acuidade visual, nos quais a confiabilidade do exame fica muito prejudicada; essa imprecisão também ocorre nos pacientes com lentidão nas respostas, ocasionada por dificuldades motoras ou cognitivas; neles, o exame de perimetria computadorizada fica freqüentemente muito prejudicada.

No presente estudo procuramos avaliar pacientes portadores de tumores supra-selares com compressão quiasmática ativa ou portadores de defeito seqüelar levando a defeitos severos de campo visual (hemianopsia temporal completa ao Humphrey), porém com acuidade visual preservada para tornar o exame computadorizado confiável. Pudemos observar que em 68% dos casos (17 dos 25 olhos estudados), o perímetro computadorizado realizado com a mira III e estratégia “24-2 full threshold” não identificou a presença de remanescente temporal periférico residual pelo fato de avaliar apenas a área central (Tabela 2, Figura 2). A possibilidade de avaliação simultânea da região central e periférica do campo visual oferece à perimetria

de Goldmann uma vantagem extraordinária, seja na documentação mais exata da função visual, seja no auxílio no que se refere à realização do diagnóstico pela melhor compreensão do padrão do defeito de campo<sup>(3,6)</sup>. Este estudo mostra que, toda vez que o paciente apresentar hemianopsia completa ao perímetro computadorizado, a avaliação deve ser complementada com a realização da perimetria manual. Outra possibilidade seria a de se repetir a perimetria computadorizada utilizando uma mira maior (mira V) que poderia auxiliar na identificação de áreas remanescentes no campo de visão temporal. Esta possibilidade, ainda não comprovada cientificamente, necessita ser mais bem avaliada em estudos prospectivos específicos.

No estudo atual, procuramos comparar o “mean deviation” fornecido pelo aparelho nos pacientes com hemianopsia completa ao Goldmann com aqueles com remanescente temporal no Goldmann, no sentido de verificar se o valor do “mean deviation” poderia servir para separar estes dois grupos de pacientes. Observamos, no entanto, que as médias do mean deviation nos dois grupos foi muito semelhante, sendo  $-15,43 \pm 1,37$ , e  $-15,93 \pm 2,11$  nos grupo 1 e grupo 2, respectivamente. O estudo estatístico não demonstrou diferença significativa entre os dois grupos de pacientes estudados, indicando que a análise deste parâmetro não nos auxilia na identificação dos possíveis pacientes portadores de remanescente periférico de campo visual.



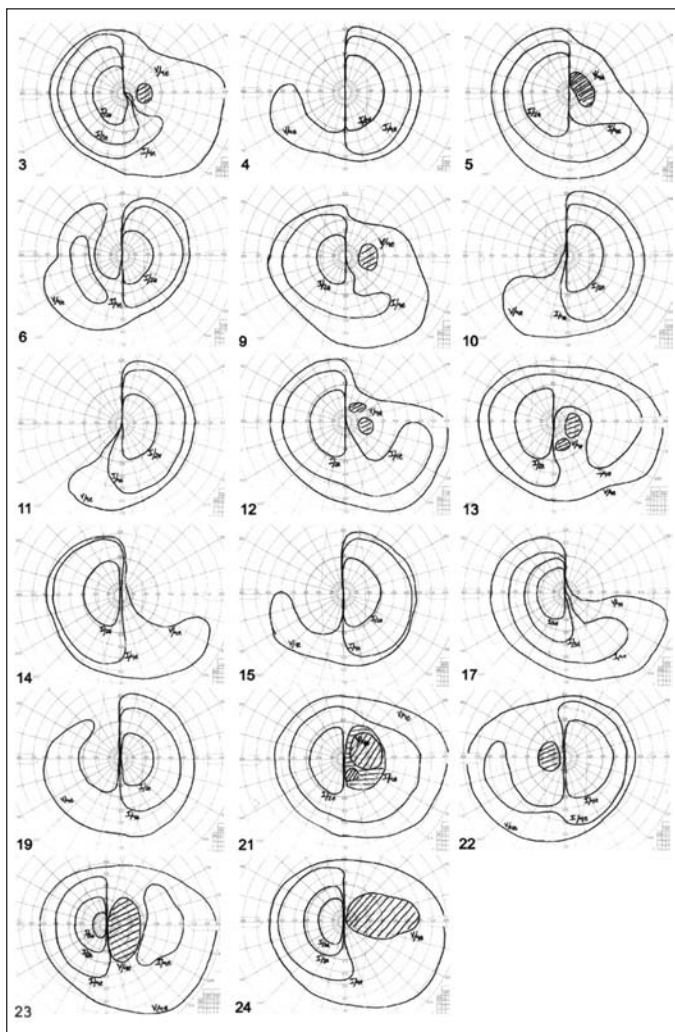


Figura 2 - Resultados da perimetria de Goldmann nos 17 olhos que apresentaram áreas remanescentes no campo visual temporal. Os números indicam os olhos enumerados na tabela 2

### CONCLUSÃO

O estudo atual demonstrou que a perimetria computadorizada não consegue identificar os pacientes com remanescentes periféricos do campo visual, e o "mean deviation" fornecido pelo aparelho não nos auxilia na identificação de tais pacientes. Sendo assim, a perimetria computadorizada não substitui a perimetria manual nestes casos. Na indisponibilidade de perímetros manuais, salientamos a necessidade da realização de pelo menos um teste de confrontação para tentar identificar a presença de possíveis remanescentes periféricos no campo visual destes pacientes.

### ABSTRACT

**Purpose:** To study, on Goldmann perimetry, a group of patients with complete temporal hemianopia on Humphrey perimetry (24-2 full threshold test) and to evaluate the percentage of eyes in which computerized perimetry failed to identify a temporal visual field remnants. **Methods:** Nineteen patients with visual field defect by chiasmal compression were prospectively studied with manual and automated perimetry. Twenty-five eyes with complete temporal hemianopia on Humphrey Field Analyzer, 24-2 threshold test were selected and studied with Goldmann perimeter, in order to evaluate the presence of a temporal visual field remnants. According to the result of Goldmann perimetry the eyes were divided into two groups: group 1, with complete temporal hemianopia; group 2, with residual temporal visual field remnants in the periphery. The mean number of mean deviation in the 2 groups was calculated and compared using Student's t test. **Results:** Automated perimetry failed to identify a temporal residual visual field in 17 of 25 eyes studied (68%). Mean values of the mean deviation in groups 1 and 2 were respectively -15.43 and -15.93. Statistical analysis did not indicate a significant difference between them. **Conclusions:** Computerized automated Humphrey perimetry using 24-2 threshold test fails to identify temporal visual field remnants in a great percentage of patients with severe chiasmal compression. Analysis of the mean deviation is not helpful in identifying such cases. Patients evaluated on automated perimetry and presenting with a complete temporal hemianopia should be checked for temporal visual field remnants.

**Keywords:** Perimetry/methods; Visual fields; Optic chiasm/pathology; Vision disorders/diagnosis; Pituitary Neoplasms/diagnosis; Diagnostic techniques, ophthalmological

### REFERÊNCIAS

1. Katz J, Tielsch JM, Guigley HA, Sommer A. Automated perimetry detects visual field loss before manual Goldmann perimetry. *Ophthalmology*. 1995; 102(1):21-6.
2. Beck RW, Bergstrom TJ, Lichter PR. A clinical comparison of visual field testing with a new automated perimeter, the Humphrey field analyzer, and Goldmann perimeter. *Ophthalmology*. 1985;92(1):77-82.
3. Wong AM, Sharpe JA. A comparison of tangent screen, Goldmann and Humphrey perimetry in detection and localization of occipital lesions. *Ophthalmology*. 2000;107(3):527-44. Comment in: *Ophthalmology*. 2001;108(2):214-2.
4. Grochowicki M, Vighetto A, Berquet S, Khalfallah Y, Sassolas G. Pituitary adenomas: automatic static perimetry and Goldmann perimetry. A comparative study of 345 visual field charts. *Br J Ophthalmol*. 1991;75(4):219-21.
5. Monteiro MLR, Pereira A. Perimetria computadorizada na detecção de defeitos campimétricos discretos (ao perímetro de Goldmann) causados por tumores hipofisários. *Arq Bras Oftalmol*. 2003;66(6):803-9.
6. Pollock SC. Visual fields in optic neuritis. *Arch Ophthalmol*. 1993;111(1):1315-7.