Arq. Bras. Oftal. 53(1): 4-6, 1990

Estudo da toxoplasmose ocular em famílias de pacientes portadores de toxoplasmose congênita, sistêmica e ocular

Study on ocular toxoplasmosis in families of patients bearing congenital systemic and ocular toxoplasmosis

Sônia Regina A. Alves Pinheiro[1]
Fernando Oréfice[2]
Glaucia Marizan Q. Andrade[3]
Waleska Teixeira Caiaffa[4]

RESUMO

Os autores realizaram investigação oftalmológica em 139 pacientes, sendo 32 crianças portadoras de toxoplasmose congênita, forma sistêmica e ocular, 32 mães e 75 irmãos das respectivas crianças. As crianças portadoras da toxoplasmose congênita foram provenientes, em sua maioria, do Serviço de Pediatria da Faculdade de Medicina da UFMG.

O objetivo foi detectar a presença de lesão de retinocoroidite em mais de um membro da família, a partir de um caso já diagnosticado, e tentar correlacionar as alterações oftalmoscópicas encontradas com a presença de infecção por *Toxoplasma gondii*.

Foram feitos exames biomicroscópico e sorológico apenas nos pacientes que apresentaram alterações no exame oftalmoscópico.

Das 32 famílias examinadas, 12,5% (4) apresentaram mais de um indivíduo portador de lesões de retinocoroidite, cicatrizadas, sugestivas de toxoplasmose, assim distribuídas: 3 famílias com 2 indivíduos em cada e, em uma família, 3 pessoas acometidas.

Foi investigada a presença dos seguintes fatores de risco para a toxoplasmose junto às mães: presença de felídeos em casa, alimentação ou manuseio de carne crua durante as gestações e ingestão de leite de cabra.

INTRODUÇÃO

Retinocoroidite em irmãos, causada pela toxoplasmose congênita ou adquirida, é rara. Embora se acredite que a transmissão do *Toxoplasma gondii* ao feto acorra durante uma infecção aguda materna na gestação, é ainda controverso se a infecção congênita resultaria de uma infecção crônica da mãe. Devido ao mecanismo de defesa imunológica, mulheres que já tiveram uma criança afetada apresentam um risco pequeno de passar a doença ao filho seguinte.

Há evidências de que mais de um filho infectado pela toxoplasmose pode, ocasionalmente, nascer de uma mãe portadora da doença.

MATERIAL E MÉTODOS

A composição da amostra totalizou 32 famílias com crianças portadoras de toxoplasmose congênita, sendo que o número total de exames foi de 139, incluindo todos os familiares.

Trabalho efetuado no Serviço de Uveítes (Hospital São Geraldo) da Faculdade de Medicina da UFMG.

(1) Mestra pela Escola Paulista de Medicina
(2) Prof. Adjunto da Faculdade de Medicina da UFMG
(3) Prof. Assistente do Depto. de Pediatria da Faculdade de Medicina da UFMG
(4) Pós-Graduanda do Depto. de Parasitologia – ICB – UFMG

Endereço para correspondência: *Fernando Oréfice – Rua Espírito Santo, 1634-apto. 102 – 30160 – Belo Horizonte – MG*

RESULTADOS

Das crianças com toxoplasmose congênita

Das 32 crianças portadoras de toxoplasmose congênita examinadas, 68,7% (22) apresentaram acometimento bilateral e 31,3% (10) acometimento unilateral. Dos 22 casos com lesão bilateral, a área macular estava acometida bilateralmente em 43,7% (14) dos pacientes e unilateralmente em 56,3% (8) pacientes. Ainda com relação a estes pacientes com acometimento bilateral, 22,7% (5) pacientes apresentavam, também, lesões na periferia da retina. Das 10 crianças com acometimento unilateral, 70% (7) apresentaram lesão macular e 30% (3) extramacular.

Quanto ao nervo óptico, 65,6% (21) crianças apresentaram palidez do disco óptico.

Das mães

Apenas uma mãe apresentou placa de retinocoroidite unilateral, cicatrizada, periférica, medindo 1 DD.

Dos irmãos

Dos 75 pacientes, irmãos das crianças com toxoplasmose congênita, apenas 6,6% (5) apresentaram lesão de retinocoroidite, todas cicatrizadas e periféricas.

Resultados positivos

Das 32 famílias examinadas, encontramos em 12,5% (4) das famílias mais de um indivíduo com lesões fundoscópicas de retinocoroidite, cicatrizadas.

Dos fatores de risco

Durante a entrevista com as famílias, interrogamos sobre a presença de algum fator de risco para a toxoplasmose e encontramos o seguinte resultado:

- 11 mães comiam ou comeram carne crua;
- 1 mãe alimentou-se com leite de cabra durante a gestação;
- 1 mãe tinha o hábito de comer areia no período das gestações;
- Em 10 famílias, existia a presença do felídeo em casa.

Data provável da infecção materna

50% das mães desconheciam a provável data da infecção, negando qualquer alteração sistêmica durante as gestações. As outras mães conheciam a data provável da infecção durante a gestação, assim discriminando:

- No 1º trimestre: 4 famílias
- No 2º trimestre: 7 famílias
- No 3º trimestre: 5 famílias

COMENTÁRIOS

Dos resultados positivos

Das 32 famílias examinadas, em 12,5% (4) famílias observamos em mais de um indivíduo lesões de retinocoroidite sugestivas de toxoplasmose ocular. Todos os pacientes eram assintomáticos, relatando passado ocular hígido, sugerindo-nos toxoplasmose congênita subclínica, com exceção do paciente (A.D.) da família nº 20, onde o resultado da reação I.F.I. foi negativa (exame repetido duas vezes).

Dados da literatura afirmam que a forma subclínica corresponderia a 80% da toxoplasmose congênita.

Hogan classifica a toxoplasmose congênita em infecção aparente diagnosticada ao nascimento e em infecções inaparentes, onde a criança manifestaria a doença posteriormente ao nascimento. Daí a grande importância dos trabalhos de Koppe et alli (1982), sugerindo a necessidade de acompanhamento dos pacientes.

Da relação fatores de risco – infecção

A hipótese da importância da presença do gato na taxa da infecção humana tem sido exaustivamente estudada, sendo relatada a associação toxoplasmose-infecção e presença do felídeo.

Em nosso estudo, investigando a associação fatores de risco-infecção por toxoplasmose e aplicando o teste de Fischer sobre os resultados, evidenciamos não existir correlação.

Da provável data da infecção materna

No nosso estudo, 50% das mães desconheciam a provável data da infecção por toxoplasmose. Os outros 50% que conseguiram associar a provável data de infecção e período gestacional, encontramos que 25% das mães haviam sido infectadas no 1º trimestre da gestação, sendo que neste grupo encontra-se uma das famílias (nº 24), onde encontramos 2 indivíduos acometidos por lesões de retinocoroidite. Apesar de a mãe achar que contraiu a doença na gestação da criança portadora de toxoplasmose congênita, nós encontramos no irmão mais velho lesões sugestivas de toxoplasmose ocular e a sorologia mostrou reação I.F.I. IgG 1: 512 e IgM negativa. Como este paciente sempre foi assintomático, é difícil acreditar que sua doença seja forma adquirida. 21% das mães que conheciam a data da provável infecção relacionaram sintomas no 2º trimestre e, neste grupo, não encontramos mais de um caso acometido por toxoplasmose congênita. Assim, também, ocorreu no 3º grupo, de infecção no 3º trimestre (31,2%), onde não encontramos mais de um caso de toxoplasmose ocular.

Nas outras 3 famílias, onde encontramos mais de um caso de retinocoroidite, as mães evoluíram totalmente assintomáticas durante a gestação.

BIBLIOGRAFIA

1. CAMPINCHI et alii. Table ronde sur la toxoplasmose congenitale. Arch. Ophthalmol., 37: 237-40, 1977.

2. COUVREUR, R. & DESMONTS, G. Congenital and maternal toxoplasmosis; a review of 300 congenital cases. Dev. Med. Child Neurol., 4: 519-30, 1962.
3. DESMONTS, G.& COUVREUR, J. Toxoplasmose congenitale; etude prospective de l'issue de la grossesse chez 542 femmes atteints de toxoplasmose acquise en cours de gestation. Ann. Pediatri., 31 (10): 805-9, 1984.
4. DESMONTS, G.; FORESTIER, F.; THULLIEZ, P.H.; DAFFOS, F.; CAPELLA-PA – VLOVSKY, M.; CHARTIER, M. Prenatal diagnosis of congenital toxoplasmosis. Lancet, 1 (8427): 500-4, 1985.
5. HOGAN, M.J.; THYGESON, P.; KIMURA, S. Ocular Toxoplasmosis. Trans. Am Acad. Ophthalmol. Oto-Laryngol., 56: 863-74, 1952.
6. KIMBALL, A.C.; KEAN, B.H.; FUCHS, F. Congenital toxoplasmosis: a prospective study of 4048 obstetric patients. Am. J. Obstet. Gynecol. 111: 211, 1971.
7. KOPPE, J.G.; KLOSTERMAN, G.J. Congenital toxoplasmosis: long-term follow-up. Pediatri. Paedol., 17: 171-9, 1982.
8. MILLER, L.H.; REIFSNYDER, D.N.; MARTINEZ, S.A. Late onset of disease in congenital toxoplasmosis. Clin. Pediatr., 10: 78-80, 1971.
9. PERKINS, E.S. Uveitis and toxoplasmosis. Boston, Little Brown, 1961. pág. 93.
10. SILVEIRA, C.M.; BELFORT, R.; BURNYER, M.; NUSSEMBLAT, R. Toxoplasma gondii na retina de irmãos não gêmeos com toxoplasmose ocular recidivante. XVI Congresso Pan Americano de Oftalmologia. Santo Domingo, 1987.

LiLaCs CD-ROM

Esta revista está indexada na Base de Dados LILACS

Esta é a maior área útil da saúde BRASILEIRA, LATINO-AMERICANA e do CARIBE.

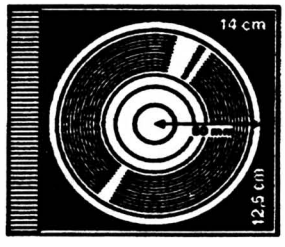

LILACS CD-ROM: a mais completa e atualizada base de dados já produzida para registrar e difundir mundialmente a produção intelectual do profissional de saúde do Brasil, da América Latina e do Caribe.
Graças a uma tecnologia avançadíssima, a **BIREME** conseguiu reunir, em um único Compact Disc, citações bibliográficas e resumos de documentos, desde 1982, num esforço conjunto com os países da Rede Latino-americana e do Caribe de Informação em Ciências da Saúde.
E mais: além de **LILACS,** cada disco ainda traz a base de dados **REPIDISCA,** com documentos das ciências do ambiente e engenharia sanitária coletados pelo Centro Panamericano de Engenharia Sanitária e Ciências do Ambiente.
Para penetrar neste universo de informações você só precisa de um micro compatível com o PC-XT ou AT e um equipamento de leitura de **CD-ROM.**
A **BIREME** fornece o software para acessar **LILACS CD-ROM.**
Entre hoje mesmo em contato com a **BIREME** e receba, de 3 em 3 meses, um novo CD que taz, além do conteúdo anterior, os últimos artigos analisados e indexados. O preço da assinatura anual é apenas US$ 120,00* no câmbio oficial.

BIREME

Centro Latino-americano e do Caribe de Informação em Ciências da Saúde
Rua Botucatu, 862 - 04023 - São Paulo - Brasil - Telex: 1122143 OPAS BR - Tel.: (011) 549-2611 - Fax.: (011) 571-1919

Organização Panamericana da Saúde – OPAS OMS – Organização Mundial da Saúde

(*) Preço válido para a América Latina e Caribe. Para os demais países US$ 250,00