

Catarata traumática: estudo de 60 casos

Traumatic cataract: Study of 60 patients

José Ricardo A. Reggi⁽¹⁾
M. Cristina Nishiwaki-Dantas⁽²⁾
Paulo E. C. Dantas⁽³⁾
Marta Junqueira H. Borges⁽⁴⁾

RESUMO

Foram analisados 60 olhos de 60 pacientes submetidos à extração cirúrgica de catarata traumática, no período de Janeiro de 1995 a Fevereiro de 1996, no Departamento de Oftalmologia do Hospital da Santa Casa de São Paulo, com relação a idade, sexo, acuidade visual antes e após a cirurgia, causas do trauma, tempo transcorrido entre o trauma e a indicação cirúrgica, procedimento realizado e complicações pós-operatórias.

Pacientes foram divididos em 2 grupos: Grupo A: pacientes com trauma contuso e Grupo B: pacientes com trauma perfurante

No grupo A, a idade variou de 7 a 59 anos (média = 31,3 ± 14,2 anos). No grupo B, variou de 6 a 58 anos (média = 26,7 ± 13,2 anos).

Trinta e quatro pacientes (56,6%) pertenciam ao grupo A, dos quais, 88,2% eram do sexo masculino e 26 pacientes (42,4%) pertenciam ao grupo B, também com maior prevalência no sexo masculino (76,9%).

Agressão (35,0%) foi a causa mais freqüente de trauma no grupo A e acidentados de trânsito (40,0%), no grupo B.

O tempo transcorrido entre o trauma e a indicação de cirurgia variou de 2 meses a 10 anos (mediana = 1 ano) no grupo A e de 5 dias a 10 anos (mediana = 20 dias), no grupo B.

Em 91,2% dos olhos com catarata por trauma contuso e em 61,5% dos casos por trauma perfurante foi possível o implante de lente intraocular com recuperação significativa da acuidade visual.

Não foi possível o implante de lente intraocular em 38,5% dos casos, devido a perfurações extensas, com rotura e luxação do cristalino. Descentração da lente intraocular foi complicação freqüente (21,3%), principalmente nos casos de trauma contuso com subluxação de cristalino.

Palavras-chave: Trauma ocular; Catarata

INTRODUÇÃO

A catarata é uma das complicações mais freqüentes após traumatismos penetrantes e não penetrantes do globo ocular^{6,9}.

A incidência de catarata traumática na literatura varia de 30 a 65%, e está diretamente relacionada a critérios de inclusão para cada estudo, bem como à seleção dos pacientes³.

Graças ao avanço em relação às técnicas cirúrgicas e às novas lentes intraoculares, pode-se atualmente obter grande êxito na recuperação anatômica e funcional do globo ocular. No entanto a catarata traumática é apenas uma das complicações nos diversos tecidos oculares lesados num traumatismo ocular³.

Observamos diversos estudos dos traumatismos oculares relacionados ao ambiente de trabalho, nos esportes,

* Realizado no Departamento de Oftalmologia do Hospital da Santa Casa de São Paulo

⁽¹⁾ Chefe do Pronto Socorro Oftalmológico

⁽²⁾ Chefe da Secção de Doenças Externas

⁽³⁾ Assistente da Secção de Córnea e Doenças Externas

⁽⁴⁾ Chefe do Serviço de Ecografia Ocular

Endereço para correspondência: Dr. José Ricardo A. Reggi - R. Apinagés, 761 - Apto. 131 - CEP: 05017-000 - São Paulo, SP - Brasil - Telefone: (011) 262-7160 - Fax: (011) 222-1099.

trânsito e acidentes domésticos, com ênfase principal nos métodos de prevenção^{2,7,8}.

O objetivo deste estudo é além de avaliar, a idade, sexo, causas do trauma, acuidade visual pré e pós operatória, verificar a incidência de sucesso na colocação da lente intraocular nos traumas contusos e perfurantes do globo ocular, e identificar o tempo transcorrido entre o traumatismo e a indicação cirúrgica e observação das principais complicações. O estudo foi realizado no Departamento de Oftalmologia da Santa Casa de São Paulo, no período de janeiro de 1995 a fevereiro de 1996.

MATERIAL E MÉTODOS

Foram analisados 60 olhos de 60 pacientes operados de catarata traumática no período de janeiro de 1995 a fevereiro de 1996.

Pacientes foram divididos em dois grupos:

- Grupo A = pacientes com trauma contuso
- Grupo B = pacientes com trauma perfurante

Foram avaliados idade, sexo, AV antes e após a cirurgia (15 dias e 3 meses após), causas do trauma, tempo transcorrido entre o trauma e indicação de cirurgia, procedimento cirúrgico realizado e complicações.

Todos os pacientes foram operados após rigorosa avaliação quanto à ausência total de reação inflamatória decorrente do trauma, exceto quando a remoção precoce do cristalino fosse mandatória, como em casos de rotura da cápsula anterior do cristalino, presença de massas corticais do cristalino na câmara anterior.

A cirurgia visava principalmente a extração da catarata com colocação de lente intraocular (LIO), de modo que nos pacientes submetidos à lensectomia e vitrectomia via pars plana, foi também questionada a possibilidade de implante de LIO, quer com fixação

escleral ou implante de LIO de câmara anterior (CA).

Ultrassonografia foi realizada em todos os casos antes da cirurgia. Pacientes com descolamento de retina (DR) e/ou coróide e hemorragia no vítreo foram excluídos do estudo.

RESULTADOS

Os resultados estão apresentados abaixo e sob a forma de gráfico (1 a 3).

GRUPO A

Foram operados 34 pacientes (56,6%), sendo 30 (88,2%) do sexo masculino e 4 (11,8%) do sexo feminino.

Os agentes mais freqüentes do trauma estão relacionados no gráfico 1.

Distribuição dos pacientes segundo a faixa etária está relacionada no gráfico 3.

O tempo transcorrido entre o trauma e a indicação de cirurgia variou de 2 meses a 10 anos (mediana = 1 ano).

Em 31 (91,2%) olhos, foi realizada facectomia extracapsular com implante de LIO e em 3 (8,8%), lensectomia e vitrectomia via pars plana, devido à luxação ou subluxação do cristalino, porém sem implante de LIO.

Em 35,0% dos pacientes, AV antes da cirurgia era de projeção luminosa (PL) e conta dedos (CD). Nos demais 65,0% era menor ou igual a 0,2.

Dentre os 31 pacientes com implante de LIO, 18 (56,1%) apresentaram AV final com correção óptica após 3 meses entre 0,8 e 1,0; 7 (22,6%) entre 0,5 e 0,7; 5 (16,1%) entre 0,2 e 0,4 e 1 (5,2%) paciente apresentou AV final menor que 0,2. Nestes 6 pacientes com AV final igual ou inferior a 0,4, a baixa

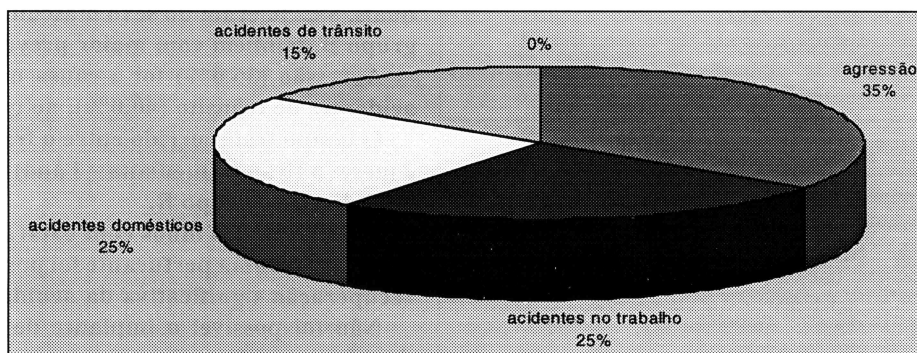


GRÁFICO 1 - Agentes mais freqüentes de trauma contuso em pacientes portadores de catarata traumática operados no Departamento de Oftalmologia do Hospital da Santa Casa de São Paulo, no período de Janeiro de 1995 a Fevereiro de 1996.

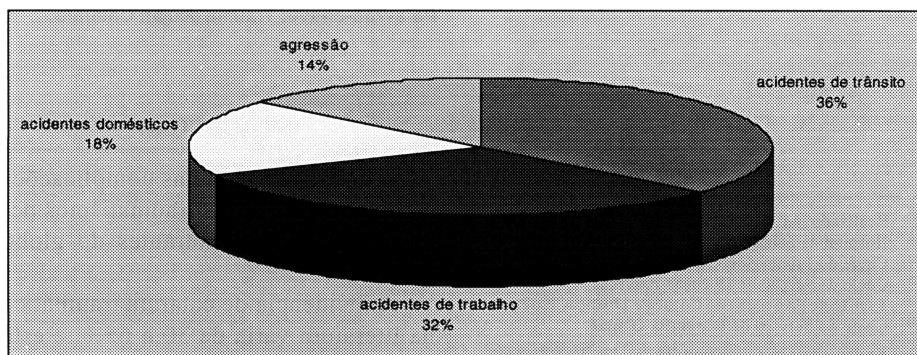


GRÁFICO 2 - Agentes mais freqüentes de trauma perfurante nos pacientes portadores de catarata traumática operados no Departamento de Oftalmologia do Hospital da Santa Casa de São Paulo, no período de Janeiro de 1995 a Fevereiro de 1996.

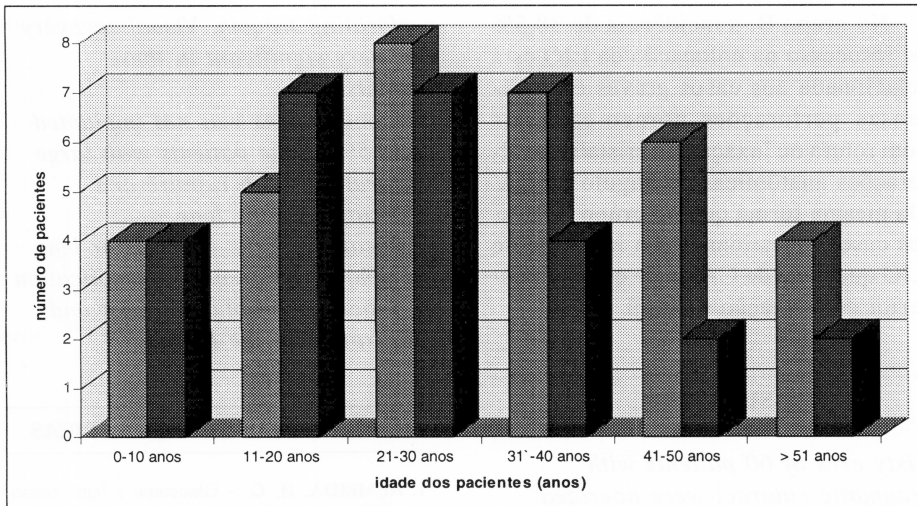


GRÁFICO 3 - Distribuição dos pacientes, de acordo com idade, nos grupos A e B, operados de catarata traumática, no Departamento de Oftalmologia do Hospital da Santa Casa de São Paulo, no período de Janeiro de 1995 a Fevereiro de 1996.

AV foi devido a descentração da LIO em 4 e ceratopatia bolhosa pseudo-fácica em 2.

Após a cirurgia, foi diagnosticada retinopatia diabética em 2 pacientes.

GRUPO B

Verificamos 26 (42,4%) pacientes com perfuração ocular. Destes, 20 (76,9%) do sexo masculino e 6 (23,1%) do feminino.

As causas mais frequentes de perfuração ocular nestes casos estão relacionadas no gráfico 2.

O tempo transcorrido entre o trauma e a cirurgia para remoção da catarata variou entre 5 dias e 10 anos (mediana = 20 dias). Quinze (57,7%) pacientes foram submetidos à cirurgia no intervalo entre 5 e 30 dias, 5 (19,2%) entre 1 mês e 1 ano e 6 (23,1%) entre 1 e 10 anos.

Em 16 pacientes (61,5%), a colocação da LIO foi possível, 2 das quais, com fixação escleral de uma das alças após lensectomia e vitrectomia via pars plana. Outros 10 pacientes (38,46%) permaneceram afácicos (pacientes com extensas perfurações córneo-esclerais, luxação do cristalino e iridodíálise).

Com relação à AV pré-operatória, 80,0% apresentaram projeção luminosa e conta dedos e 20%, AV igual o 0,1.

Dos 16 pacientes com LIO, 10 apresentaram AV final com correção após 3 meses entre 0,6 e 0,8; 2 de 0,3 e 0,4 por deslocamento da LIO; 2 de 0,1 e conta dedos devido a complicações de retina e 2 com AV de projeção luminosa devido à ceratopatia bolhosa pseudo-fácica.

Após a lensectomia e vitrectomia realizada nos 10 pacientes que permaneceram afácicos, 3 obtiveram boa adaptação com lente de contato gelatinosa e AV entre 0,3 e 0,5; 3 com AV de conta dedos, foram questionados quanto à indicação de transplante de córnea devido ao astigmatismo irregular secundário ao leucoma cicatricial pós trauma; 2 tiveram descolamento de retina, 1 apresentou glaucoma secundário de difícil controle e 1 criança evoluiu com atrofia do globo ocular.

DISCUSSÃO

A incidência de 30 a 65% de catarata traumática, na literatura, varia baseado na seleção de pacientes e critérios de inclusão em cada estudo. Tanto nos traumas contusos como nos perfurantes, o tratamento cirúrgico deve ser bem direcionado, com a finalidade de se obter menor resposta inflamatória com a

colocação da lente intraocular, principalmente quando se trata de uma faixa etária jovem observada neste estudo.

Como em estudos prévios, observamos maior incidência do sexo masculino em ambos os grupos; 88,2% no grupo A e 76,9% no grupo B^{2,4,6}.

Sessenta por cento dos pacientes na faixa etária entre 18 e 35 anos foi vítima de acidente automobilístico e 50,0% dos acidentes domésticos ocorreram em crianças com idade igual ou inferior a 12 anos, dados semelhantes aos relatados por Kara José e colaboradores^{7,8}.

Nos acidentes de trabalho e nas agressões, a população, mais acometida encontra-se na faixa etária entre 22 e 45 anos. No grupo A, a alta incidência dos casos de agressão (35,0%), acidentes de trabalho (25,0%) e domésticos (25,0%) está relacionada ao baixo nível sócio-econômico da população estudada, por se tratar de hospital público e a falta do uso de equipamentos de segurança no trabalho^{2,4,7,8,11}.

Nos traumas perfurantes, a incidência de 40,0% de acidentes automobilísticos ainda é reflexo da não obrigatoriedade do uso do cinto de segurança. Atualmente, frente à nova lei, notamos uma tendência significativa de redução dos traumas perfurantes em acidentes automobilísticos. A Associação Brasileira de Medicina de Tráfego atualmente afirma que houve 50% de redução dos traumas faciais com a obrigatoriedade do uso do cinto de segurança. Além disso, a utilização da bolsa de ar nos veículos mais modernos irá colaborar na prevenção de tais traumatismos¹².

O tempo transcorrido entre o trauma ocular e a indicação cirúrgica (provável época do aparecimento da catarata) no grupo A foi muito variável, entre 2 meses a 10 anos (mediana = 1 ano). No grupo B, este mesmo intervalo foi verificado em 42,3% dos casos. Tal observação poderia evidenciar fatores individuais na formação das opacidades no cristalino, principalmente, condições clínicas, idade e intensidade da reação inflamatória. No grupo B, 57,7%

dos pacientes que foram submetidos à cirurgia entre 5 e 30 dias apresentaram complicações subseqüentes ao trauma, como rotura da cápsula anterior com hidratação do córtex, intumescimento do cristalino e bloqueio pupilar. Lamkim e colaboradores questionaram a possibilidade do procedimento simultâneo (sutura corneal com facectomia e implante de LIO) nos casos em que o paciente não apresentasse complicações associadas como, DR e hemorragia no vítreo, o que permitiria uma recuperação visual mais rápida. Dessa forma, evitaria o risco de uma segunda anestesia e de um segundo procedimento cirúrgico¹⁰. Neste estudo, questionamos esta possibilidade, devido ao intenso edema corneal observado na maioria dos casos e à dificuldade em se estabelecer diagnóstico precoce de hemorragia no vítreo ou DR associados à perfuração.

Embora seja uma complicação grave, glaucoma secundário apresenta incidência variável em diferentes estudos, entre 0 e 4,3%^{1,5}. Distintos critérios para o diagnóstico, diferentes técnicas adotadas, tipos variados de LIO justificam esta variação na incidência¹. Em nosso estudo, verificamos apenas 2 casos de aumento transitório da PIO no período imediato ao trauma.

Deslocamento da LIO, mais comum nos casos de subluxação do cristalino, foi significativo no grupo A. Outras complicações como, reação inflamatória na CA com hipópio, captura da LIO e hemorragia intraocular, são citadas na literatura³.

No grupo A, 3 pacientes não foram beneficiados com o implante da LIO devido à subluxação do cristalino com extensa desinserção zonular, de modo que a correção com uso de lentes de contato foi a opção melhor quando confrontada com a possibilidade de implante de LIO de CA ou LIO de câmara posterior com fixação escleral das alças, devido à baixa idade destes pacientes.

No grupo B, a incidência de 38,5% de insucesso na colocação da LIO está relacionada aos casos graves com extensas perfurações córneo-esclerais com rotura ou luxação do cristalino e alterações anatômicas do ângulo da CA. Da mesma forma que no grupo A, nestes casos, questionamos o implante de LIO quer seja de CA ou de câmara posterior com fixação escleral.

SUMMARY

Sixty eyes of 60 patients with traumatic cataract were operated from January 1995 to February 1996, in the Department of Ophthalmology of Hospital da Santa Casa de São Paulo. They were evaluated regarding to age, sex, visual acuity before and after surgery, causes of trauma, time interval between surgery and surgery indication, surgical procedure and postoperative complications. Patients were divided into 2 groups: - Group A: with blunt trauma - Group B: with perforating trauma. In group A, age ranged from 7 to 59 years old (medium = 31.3 ± 14.2 years old). In group B, ranged from 6 to 58 years old (medium = 26.7 ± 13.2 years old). Thirty four patients (56.6%) were in group A (88.2% were male) and 26 (42.4%) were in group B (76.9% were also male). Violence (35.0%) was the main cause of trauma in group A and automobile accident (40.0%) in group B. Time interval between trauma and surgery indication ranged from 2 months to 10 years (mediana = 1 year) in group A and 5 days to 10 years (mediana = 20 days) in group B. Intraocular lens was implanted in 91.2% of the eyes with blunt trauma and in 61.5% of the eyes with

perforating trauma. Visual recovery was very significant in these patients.

Intraocular lens was not implanted in 38.5% of the patients with large perforations with rupture and dislocation of the lens.

Dislocation of the intraocular lens (21.3%) was a frequent complication in patients with blunt trauma and subluxation of the lens.

REFERÊNCIAS BIBLIOGRÁFICAS

- ALMEIDA, H. G. - Glaucoma e lente intraocular. In: ALMEIDA, H. G.; ALMEIDA, G. V.; CALIXTO, N. & CARVALHO, C. A. - *Glaucomas Secundários* 19: 213-33, 1989.
- BISON, S. H. D. V. H. & REGGI, J. R. A. - Traumas oculares: nosologia de 1171 casos.
- BLUM, M.; TETZ, M. R.; GREINER, C. & VOELCKLER, H. E. - Treatment of traumatic cataracts. *J Cataract Refract Surg*, 22: 342-6, 1996.
- BORDON, A. F.; SOUZA, L. B.; MORAES, N. S. B. & FREITAS, D. - Perfuração ocular - estudo de 473 casos. *Arq Bras Oftalmol* 57: 62-4, 1994.
- CRONENBERG, S. & CALIXTO, N. - Glaucoma pós-traumático. In: ALMEIDA, H. G.; ALMEIDA, G. V.; CALIXTO, N. & CARVALHO, C. A. - *Glaucomas Secundários* 7: 71-6, 1989.
- DANNENBERG, A. L.; PAVER, L. M. & BRECHNER, R. J. - Penetrating eye injuries in the workplace. *Arch Ophthalmol* 110: 843-8, 1992.
- KARA-JOSÉ, N.; ALVES, M. R. & OLIVEIRA, P. R. - Como educar a população para prevenção do traumatismo ocular. *Arq Bras Oftalmol* 55(4): 160-2, 1992.
- KARA-JOSÉ, N.; ALVES, M. R.; SAMPAIO, M. W. & BONANOMI, M. T. B. C. - Ferimentos perforantes do globo ocular por acidentes automobilísticos. *Bol Off Sanit Panam* 95: 547-53, 1983.
- KAZOKOGLU, H. & SAATCI, O. - Intraocular foreign bodies - results of 27 cases. *Ann Ophthalmol* 22: 373-6, 1990.
- LAMKIM, J. C.; AZAR, D. T.; MEAD, M. D. & VOLPE, N. J. - Simultaneous corneal laceration repair, cataract removal and posterior chamber intraocular lens implantation. *Am J Ophthalmol* 113: 626-31, 1992.
- NANDA, S. K.; MIELER, W. F. & MURPHY, M. L. - Penetrating ocular injuries secondary to motor vehicle accidents. *Ophthalmology* 100: 201-7, 1993.
- SMALLY, A. J.; BINZER, A.; DOLIN, S. & VIANO, D. - Alkaline chemical keratitis - eye injury from air-bags. *Ann Emerg Med* 21(11): 1400-1, 1992.