Dacriocistorrinostomia na prática

João Amaro Ferrari Silva *

1 — INTRODUÇÃO

A impossibilidade de cura da Dacriocistite Crônica por meios clínicos torna a dacriocistorrinostomia compulsória. Do empirismo de Galeno (1) até à precisão científica de Dupuy-Dutemps e Bourguet os cirurgiões que os sucederam modificaram a técnica, reconhecendo sua execução difícil (1, 2). Assim cada um com a utilização de novos instrumentos cirúrgicos procuraram facilitá-la .

O desconhecimento anatômico da região, a falta de treino cirúrgico (1) e a ausência de material nacional adequado, levando-nos freqüentemente a improvisações, aliada à pouca divulgação da cirurgia, proporcionam a muitos cirurgiões a relegarem a outros esta tarefa, quando não a executam com imperícia. Tudo isto não proporciona ao principiante devaneio de bom prognóstico. Já deparamos, com alguma freqüência, que na realidade poucos cirurgiões foram além da incisão (foto n.º 1).

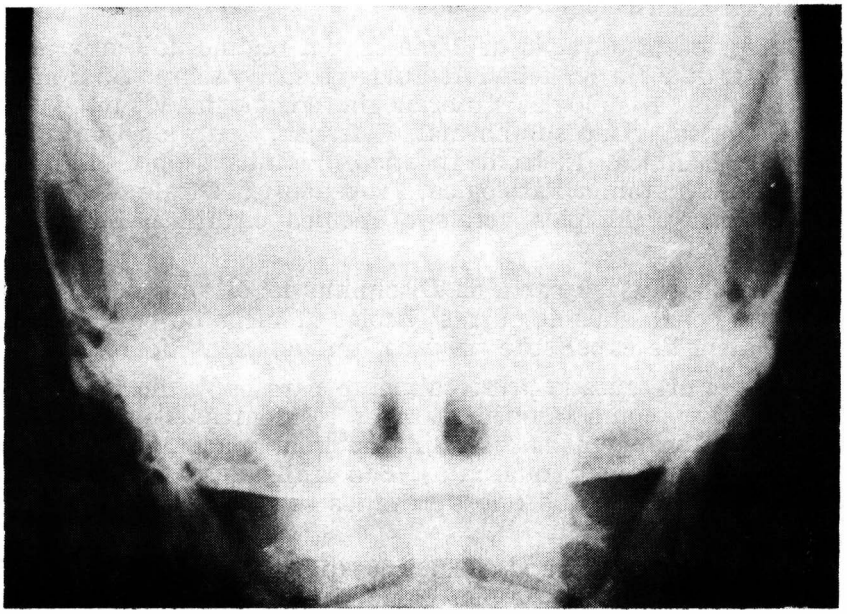

Fig. 1 — Dacriocistografia apresentando saco lacrimal sem vestígios cirúrgicos: houve comprovação intraoperatória. (Gentileza do Dr. Milton Correia Meyer).

O exame do sistema lacrimonasal é recomendado antes de qualquer cirurgia intraocular (3, 4).

2 — INDICAÇÃO CIRÚRGICA

Na Dacriocistite Crônica essencial está sua principal indicação, quer antecedendo uma cirurgia intraocular (1, 2, 4), quer aliviando a desagradável epífora produzida por insuficiência da bomba lacrimal ou por distensão atônica do saco lacrimal (1, 2, 5), por obstrução do saco lacrimal (5), por obstrução parcial ou total do ducto lacrimonasal (5, 6), na presença de corpos estranhos que não possam ser removidos por meios clínicos (massagem, irrigação, sondagem) (2, 5) ou ainda em crianças acima de 3 anos,

* Consultor em Vias Lacrimais — Setor de Doenças Externas Oculares, da Disciplina de Oftalmologia da Escola Paulista de Medicina.

portadoras de obstrução congênita do ducto lacrimonasal quando a sondagem se mostrou inoperante (2, 5) embora outros autores não vejam idade limite para este procedimento (6).

3 — MATERIAL E MÉTODOS

Relatamos cirurgias realizadas em pacientes, portadores de Dacriocistite Crônica Essencial, São Paulo.

Foram operados 39 pacientes num total de 41 olhos, observados num período mínimo de dois meses, critério proposto por Dupuy-Dutemps em mil dacriocistorrinostomias (7), e o máximo de 8 anos.

No presente estudo os principais dados e suas respectivas porcentagens no total de olhos operados foram:

1 — sexo: masculino 12 (29,26%) e feminino 29(70,73%).

2 — olho operado: direito 21(51,21%), esquerdo 18(43,90%) e em ambos os olhos 2(4,87%).

3 — idade: entre 20 e 29 anos 10(24,39%), entre 30 a 39 anos 7(17,07%), entre 40 e 49 anos 4(9,75%), entre 50 e 59 anos 14(34,14%) e entre 60 e 69 anos 6(14,63%).

4 — anestesia empregada: local 21 (51,21%) e geral 20(48,78%).

5 — complicações: 12(29,26%), imediatas: óbito 1(2,43%) sob anestesia geral (5,00%) e hemorragia peroperatória grave 1(2,43%); mediatas: hemorragia nasal 1 (2,43%), infecção da incisão 1(2,43%), obstrução 3(7,31%) e epicanto 5(12,19%).

PRÉ-OPERATÓRIO:

Requisitamos aos pacientes exame de sangue (glicemia e coagulograma) e exame de urina (Tipo 1) e na posse deles os encaminhamos ao clínico geral para avaliação cardiocirculatória.

ANESTESIA E TÉCNICA CIRÚRGICA:

O silêncio operatório é obtido através de anestesia apropriada. Para quem principia a anestesia geral é a de escolha, uma vez que a cirurgia pode se alongar mais que o desejado. Comumente são empregados anestésicos inalatórios como o Fluotane (R) e deve-se lembrar da incompatibilidade deste agente com a adrenalina. Ainda um anestesista dedicado poderá promover hipotensão arterial que em muito diminuirá o sangramento.

A anestesia local é extremamente simples. Consiste no bloqueio dos impulsos sensitivos da região a ser explorada pela infiltração de Xilocaina a 2% com adrenalina (R), desde que não haja contra-indicação desta última (hipertensão arterial, insuficiência cardíaca e angina pectoris). Tendo como referência a borda superior do Tendão Palpebral medial penetramos com a agulha cerca de 2 cm verticalmente na órbita onde injetamos 2 ml do anestésico procurando atingir o nervo etmoidal anterior e infratroclear (8). Retirada a agulha injetamos 1 ml do anestésico na região do saco lacrimal (8). Há quem complemente com infiltração no nervo infra-orbitário (9).

Com qualquer tipo de anestesia, introduzimos no interior da fossa nasal correspondente, gase embebida em um vasoconstrictor (Privina (R), neosinefrina ou mesmo com a Xilocaina com adrenalina (R) confeccionando um tampão que deverá se localizar na região anterior do corneto médio (7, 8) ,local da incisão na mucosa nasal. A vasoconstrição medicamentosa promoverá isquemia na mucosa nasal diminuindo o sangramento.

POSIÇÃO DO AUXILIAR:

Freqüentemente temos observado o cirurgião voltado para a ferida operatória e o auxiliar do outro lado do campo. Considerando que a região a ser explorada é o limite posterior do nariz o auxiliar não tem condições de colaborar plenamente, pois é impossível nesta posição acompanhar o ato cirúrgico. Assim colocamos o auxiliar à nossa direita, ou à esquerda, permanecendo à cabeça do paciente ocupando a posição de quem fosse operar um glaucoma ou catarata.

INCISÃO:

Assunto polêmico. Varia com os diferentes autores. Baseados na projeção das vias lacrimais na face (10, 11) realizamola a 2 mm do ângulo medial da pálpebra, sob o Tendão Palpebral medial. Não seccionando esta estrutura, dispensamos sua reinserção (7), em direção ao sulco nasogeniano, reta com 2 cm de extensão. Julgamos que incisões mais anteriores, se bem que fujam dos vasos angulares, nos obrigam a trabalhar em profundidade ainda maior, bem como incisões curvas levam freqüentemente ao epicanto cicatricial.

SANGRAMENTO:

Durante a cirurgia dois tempos levam invariavelmente à hemorragia. O primeiro durante a incisão, se profunda, pela secção dos vasos angulares. Sua prevenção consiste na dissecção dos planos, procurando identificar os vasos e afastá-los do campo; também são elementos de auxílio a infiltração anestésica com adrenalina na região e o afastador para os pequenos vasos musculares. O segundo momento a preocupar o cirurgião é durante a incisão na pituitária para a confecção do retalho: o tampão embebido em vasoconstrictor previne este dissabor.

ASPIRAÇÃO:

O uso incorreto do aspirador pode transformar em um estorvo, pois o primeiro ímpeto do auxiliar é percorrer todo o campo operatório com este aparelho. O aspirador deve permanecer estático na profundidade da ferida e na extramidade frontal da incisão. Periodicamente devemos aspirar soro fisiológico para que não haja coagulação intra-mural no aparelho.

OSTEOTOMIA:

É o tempo mais difícil. A remoção de toda crista lacrimal anterior bem como toda porção óssea até a crista lacrimal posterior e inferiormente a porção superior do canal lacrimonasal (4, 7, 8) faz com que neste local o saco lacrimal e a pituitaria façam íntimas fronteiras.

Utilizamos de um perfurador para romper o osso lacrimal (fig. 2 e 3), manobra que deverá ser realizada com cuidado para não romper a pituitaria. Com auxilio de um Citelli, pequeno, iniciamos a abertura óssea no sentido póstero-anterior (fig. 4) permanecendo uma estrutura óssea mais posterior ainda que a eliminamos com um osteótomo reto (fig. 5), assim como o utilizamos para a parede superior e medial do canal lacrimonasal. O local da abertura óssea deverá ser o mais inferior possível (11) uma vez que sua extensão deverá ser maior quanto menor o desnível com os pontos lacrimais (12): em média 15 mm de diâmetro vertical e 13 mm no horizontal (13). Em alguns casos, torna-se impossível a perfuração óssea primária com o perfurador (indivíduos jovens), para tanto lançamos mão do formão e martelo ou broca de dentista ou ainda uma especialmente desenhada (14) .

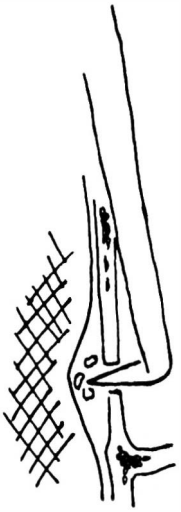

FIGURA 2

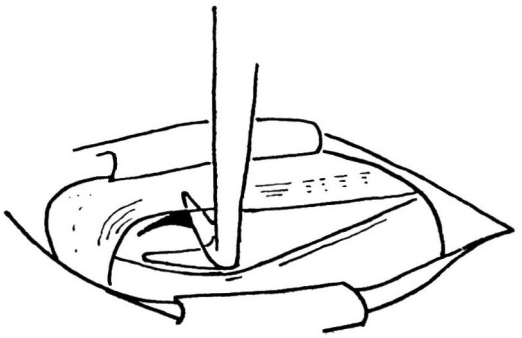

FIGURA 3

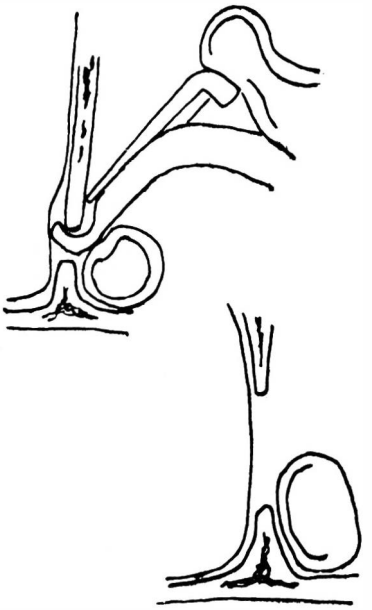

FIGURA 4

EVIDENCIAÇÃO DO SACO LACRIMAL:

Se anatomicamente o cirurgião tiver dificuldade de diferenciar o saco lacrimal dos demais elementos anatômicos ao seu redor, deverá com a sonda de Bowman sondar o saco lacrimal pelo canalículo e observar a tenda formada pela sonda na parede (2). Se houver necessidade de retirar o afastador para facilitar esta manobra a hemorragia retorna pela descompressão mecânica.

ABERTURA DO SACO LACRIMAL:

Com um bisturi munido com lâmina "11" realizamos duas incisões paralelas no sentido ântero-posterior a fim de executar um "U". Confeccionamos a barra horizontal com uma tesoura de Wecker (4) (fig. 6)

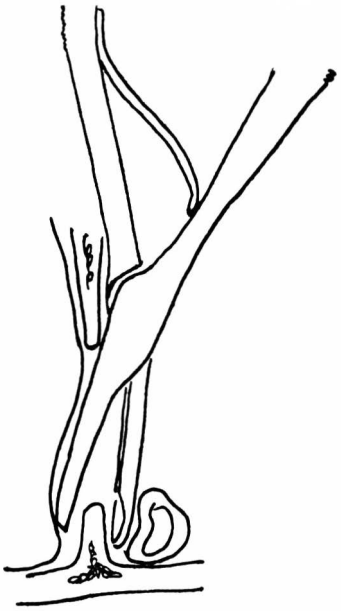

FIGURA 5

FIGURA 6

ou com uma especialmente desenhada que entrando por uma das aberturas verticais do saco lacrimal com um dos ramos da tesoura obtemos a secção transversal.

ABERTURA DA MUCOSA NASAL:

Confeccionamos também aqui um "U" em tudo semelhante ao do saco lacrimal.

SUTURAS:

A sutura do retalho anterior do saco lacrimal com o da pituitária é realizado com 'catgut" 4'O'simples montado em duas agulhas com ancoragem nos planos superiores (1, 2, 4, 8, 13). Para evitar que o plano anterior venha a invaginar-se e retrair para trás ocluindo a osteotomia no caso dos retalhos tornarem-se excessivos — devemos recortá-los, sempre ensaiando um afrontamento prévio (13). Não suturamos posteriormente o saco lacrimal à mucosa nasal (2, 8). Aproximamos os planos superficiais com o mesmo fio anterior e a pele é suturada com seda 5'0', pontos separados, bem próximos às margens da incisão.

PÓS-OPERATÓRIO:

No dia imediato à cirurgia se necessário realizamos a irrigação da via lacrimal com soro fisiológico para mobilizar os eventuais coágulos. Prescrevemos anti-inflamatórios, não esteroide, por via oral e colírio de cortisona, por uma semana. Retiramos os pontos da pele no 7.º dia.

4 — COMENTÁRIOS:

O maior número de pacientes por nós operados situou-se entre 50 a 59 anos (34,14%) e entre 20 a 29 anos (24,39%), foram 29(70,73%) mulheres, sendo apenas 1(2,43%) da raça negra. Portanto em pleno acordo com a literatura mundial (17). Entre as complicações mediatas tivemos 5 (12,19%) de epicanto que profilaticamente foram evitados quando passamos a adotar a incisão reta, 3(7,31%) insucessos cirúrgicos por obstrução, sendo que um destes pacientes apresentou também infecção na incisão (2,43%) e hemorragia nasal leve (2,43%) não necessitando tamponamento. As complicações imediatas foram as mais graves: 1(2,43%) óbito e 1(2,43%) hemorragia per-operatória grave em que não sendo possível estancar, foi realizado tamponamento nasal anterior e posterior, permanecendo no hospital por 72 horas; no seguimento posterior da paciente constatamos que manteve sua epífora.

A hemorragia de alto grau ocorre raramente, como nos contou Belfort Mattos (15) em um episódio em que foi chamado a intervir em uma cirurgia de outro colega Uras (16) informou-nos de que em um paciente seu houve necessidade de que fosse transferido para outro hospital, de doenças

otorrinológicas, quando foi constatado endoscopicamente um vaso anômalo na cavidade nasal.

Na quase totalidade dos casos, durante complicações sérias pós-operatórias, é necessário intervenção intra-nasal (4). Assim o oftalmologista tem que tornar indispensável o seu conhecimento semiológico e quiçá cirúrgico da região para melhor atender a estas eventualidades.

SUMÁRIO

O autor comenta os diversos tempos cirúrgicos da dacriocistorrinostomia, os problemas encontrados e como enfrentá-los, em sua experiência. São apresentados os resultados, técnica e complicações em 41 olhos operados pelo autor.

SUMMARY

The author comments some problems of dacryocystorhinostomy and how to confront them, presentig his experience and discussing the results obtained in the surgery of 41 eyes.

BIBLIOGRAFIA

1. PICÓ, G. — External dacryocystorhinostomy. Amer. J. Ophthal. 72: 679-689, 1971.
2. VEIRS, E. R. — Lacrimal disorders, diagnosis and treatment. St. Louis CV Mosby Co., 1976.
3. FEDUKOWICZ, H. B. — External infections of the eye. Appleton-Century-Crofts, 1978.
4. HORNBLAS, A. — A simple taste test for lacrimal obstruction. Arch. Ophthalmol., 90: 435-436, 1973.
5. JONES, L. T.; WOBIG, J. L. — Surgery of the eyelids and lacrimal system. Aesculapius Publishing Co., 1976.
6. BILLSON, F. A.; TAYLOR, H. R.; HOYT, C. S. — Lacrimal system trauma. Amer. J. Ophthal. 86(6), 828-833, 1978.
7. VALLE, D. — Observações sobre 80 dacriostomias com várias modificações no instrumental e na técnica de Dupuy-Dutemps. Arq. Bras. Oft. vol. 3, 101-125, 1940.
8. VEIRS, E. R. — The lacrimal system. St. Louis, CV Mosby Co., 1971.
9. GENOVESI, M. P. — Comunicação pessoal ao autor.
10. REEH, M. J.; BEYER, C. K.; SHANNOM, G. M. — Cirurgia oftalmica prática, Plástica e reconstrutiva. Ed. Manole, S. Paulo, 1978.
11. WELHAN, R. A. N.; HENDERSON, P. H. — Results of dacryocystorhinostomy. Analysis of causes for failure. Trans. Ophthal. Soc. U.K. 93: 601-609, 1974.
12. CLEMENT, F. — Contribuicion al estudio de la funcion de las vias lacrimales. Arch. Soc. Esp. Oftal., 31: 569-578, 1978.
13. BURCH, M. — Enseñanzas y resultados obtenidos de la pratica de reoperações de Dacriostomia. A. Soc. O.H.-A. 24/3, 241-263, 1964.
14. SILVA, J. A. F. — Apresentação de perfurador ósseo para cirurgia de dacrioscistorrinostomia. Arq. Bras. Oft. 38: 210-212, 1976.
15. BELFORT MATTOS, R. — Coomunicação pessoal ao autor.
16. URAS, R. — Comunicação pessoal ao autor.
17. DUKE-ELDER, S. — System of Ophthalmology-Lacrimal, Orbital and Para-orbital diseases. Vol. XIII. H. Kimpton, London, 1974.