

O Autor

Suzuki formou-se em Medicina pela Faculdade de Medicina da USP, em 1965, e realizou sua residência na Clínica Oftalmológica da mesma escola no biênio 1966/67 (sob a chefia do Prof. Paulo Braga Magalhães). Logo em seguida (1968) foi aí admitido, por concurso, como médico assistente. Recebeu o título de Doutor em 1972, defendendo a Tese sobre "Adaptometria em pacientes curados cirurgicamente do descolamento de retina". Em 1982, tornou-se Livre-Docente e nesse concurso sua tese versou sobre "Vitrectomia via pars-plana. Contribuição ao estudo da hemorragia vítrea de origem não diabética". Atualmente é professor associado da FMUSP, na Clínica Oftalmológica (cujo chefe é o Prof. Dr. Jorge A. F. Caldeira), exercendo a coordenação do Serviço de Cirurgia do Vítreo. Sua inventividade, aliada a uma reconhecida habilidade cirúrgica, num campo onde poucos se aventuram, outorgam-lhe a autoridade de ser um dos raríssimos nomes, no Brasil, a poder discorrer com segurança sobre as afecções do vítreo.

O Tema

De todas as estruturas do globo ocular, o corpo vítreo é a que mais tardou a ser abordada, podendo-se dizer que nem sequer saímos da primeira geração de seus cirurgiões. Esses pioneiros enfrentam muitas dificuldades, dependendo de técnicas e instrumentos que ainda se aperfeiçoam, mas são chamados a intervir em casos onde nada, além dessa decisão, oferece possibilidade de melhora.

Afecções do vítreo

Hisashi Suzuki

INTRODUÇÃO

A intervenção cirúrgica no corpo vítreo era considerada proibida e sujeita invariavelmente a severas complicações pós-operatórias, até o fim da década de 60.

Em 1968, Kasner⁽¹⁸⁾ e com colaboradores⁽¹⁹⁾ relataram a remoção radical do vítreo em paciente com amiloidose primária do vítreo, obtendo bom resultado cirúrgico. Este fato demonstrou ao mundo oftalmológico da época a derrubada de mais um "tabu científico", permitindo o desenvolvimento de novas técnicas e novos instrumentos para a execução da cirurgia do vítreo.

Em 1971, Machemer e cols.⁽²³⁾, o pioneiro da cirurgia do vítreo, descreveram toda a metodologia referente à moderna micro-cirurgia do vítreo.

Influenciados por esta atmosfera e sentindo a possibilidade da recuperação funcional de olhos portadores de patologias vítreo-retinianas, condenados inexoravelmente à cegueira, ensaiamos as primeiras incursões cirúrgicas no vítreo, a partir dos idos de 1974 na Clínica Oftalmológica do Hospital das Clínicas da Faculdade de Medicina da Universidade de São Paulo, utilizando instrumental construído com recursos próprios^(36,37,38,42,43).

Após estas duas décadas, acumulou-se grande acervo de conhecimentos nas diversas patologias oculares que envolvem o vítreo de modo direto ou indireto, cuja síntese é o objetivo deste trabalho.

I - Equipamento e instrumental cirúrgico

a - Vitreófago

Todo instrumento, utilizado na cirurgia, tem acesso ao interior do globo ocular

via "pars-plana". Apesar da boa tolerância a esta penetração, algumas complicações pós-operatórias já foram notadas e relatadas por Tardiff e cols.⁽⁴⁶⁾ em 1977. Basicamente, observou-se proporcionalidade direta entre presença de complicações pós-operatórias e extensão da esclerotomia.

Por esse motivo houve intensos esforços em diminuir a extensão da esclerotomia. Assim, instrumentos multifuncionais (que contêm iluminação, infusão e corte) foram substituídos por instrumentos miniaturizados e unifuncionais (corte-aspiração, iluminação e infusão) introduzidos separadamente através de três incisões na região da "pars-plana" ocular.

Desta forma, o diâmetro da esclerotomia atualmente utilizada, de aproximadamente 1,39 mm, corresponde ao de uma agulha de calibre 20-G (0,93 mm).

A tentativa de diminuir ainda mais o diâmetro da ponta do vitreófago colide com a facilidade do entupimento da agulha interna, responsável pelo escoamento dos tecidos retirados, tornando a cirurgia impraticável.

b - Sistema de iluminação

A iluminação intra-ocular é obtida através de fibra óptica de diâmetro equivalente a agulha 20-G. Dá-se preferência ao uso de fibra óptica contínua, sem conexões intermediárias, com a finalidade de se facilitar a condução da energia radiante. Opta-se por questões econômicas, pelo uso de material plástico em vez do vidro.

c - Sistema de infusão

A infusão intra-ocular é obtida por gravidade. A agulha de infusão é reta e tem o diâmetro equivalente ao da agulha 20-G, sendo suturada na parede escleral. O tubo de silicone que a conecta ao vaso com solução balanceada tem direção perpendi-

cular ao globo ocular. Em nossa opinião, há duas críticas a fazer:

1. O diâmetro da agulha da infusão pode ser menor, equivalente ao diâmetro do tubo de aspiração do vitreóforo, pois o fluxo do fluido de infusão deve ser subordinado ao fluxo de remoção do líquido intra-ocular, que é determinado pelo diâmetro da agulha interna do vitreóforo (21-G);
2. A forma da agulha de infusão, em vez de ser reta, tendo a forma de "L", permite que o tubo de silicone que a conecta ao vaso com solução balanceada, saia do globo ocular em direção paralela à sua superfície, permitindo livres movimentos oculares, durante o ato cirúrgico.

Utilizamos agulha de infusão com diâmetro menor (21-G), e em forma de "L", conforme artigo publicado anteriormente⁽⁴¹⁾.

d - Microscópio e lente de contato

A microcirurgia intra-ocular requer excelente visibilidade da cavidade bulbar. Para tanto, é indispensável o uso de microscópio cirúrgico com excelente definição, dotado de focalização automatizada, movimentos em X-Y e "zoom".

Para se ter acesso óptico na porção mediana e posterior da cavidade vítrea, é imperativo o uso de lentes de contato. Atualmente dispomos de dois modelos básicos:

1 - *Lente de contato sustentada por um anel metálico suturado na episclera* - Neste modelo, a lente é colocada sobre a córnea e mantida por substância viscoelástica (metil-celulose ou ácido hialurônico). Este fato permite que o auxiliar tenha ambas as mãos livres, podendo participar ativamente do ato cirúrgico, além de minimizar a formação de lesões epiteliais corneanas.

2 - *Lente de contato com irrigação constante e mantida em posição pelo auxiliar da cirurgia* - Necessita de certa experiência do auxiliar para estabilizar corretamente a lente na superfície corneana. O fluxo contínuo da irrigação somado ao inevitável atrito da lente sobre o epitélio corneano resulta quase que invariavelmente no edema e na desepitelização da córnea. Além destes fatos, impede boa participação ativa do auxiliar, durante a cirurgia (depressão escleral, reversão da aspiração etc.).

e - Gancho de íris

A realização da microcirurgia intra-ocular pode estar muito comprometida quando, por qualquer motivo, não ocorre boa midríase pupilar. Este fato é crítico, sobretudo quando há necessidade de se trabalhar na extrema periferia da retina (PVR anterior).

Para resolver tais situações, várias técnicas foram publicadas, utilizando-se mé-

todos de suturas temporárias da íris^(10,11,13,24,30) ou ganchos especiais para retração da íris⁽²⁵⁾. Para solucionarmos este problema, desenvolvemos microganchos (Fig. 1), de fácil construção, que são introduzidos na câmara anterior via quatro pequenas incisões limbares (Fig. 2). Na extremidade oposta de cada gancho, feita com fio de aço aciflex 4 zeros, existe um pedaço de tubo de silicone usado em cateterismo da via lacrimal, que funciona como freio (evitando o retorno do fio em direção à câmara anterior), e ao mesmo tempo, selando a pequena abertura limbar.

f - Instrumentos para dissecar, isolar e retirar membranas epirretinianas

A finalidade básica na cirurgia da membrana epirretiniana, consiste em removê-la ao máximo, evitando lesões inadvertidas na retina. Didaticamente tentaremos classificar tais instrumentos, segundo sua função específica:

1 - Exploração da membrana epirretiniana

A cirurgia inicia-se explorando a membrana epirretiniana de modo visual. Nesta fase, a utilização de um microscópio cirúrgico de alta qualidade é fundamental. Estuda-se a relação membrana/retina, observando-se possíveis locais de menor aderência à retina. Em seguida, testa-se mecanicamente tal relação, utilizando-se espátulas atraumáticas. Um excelente e

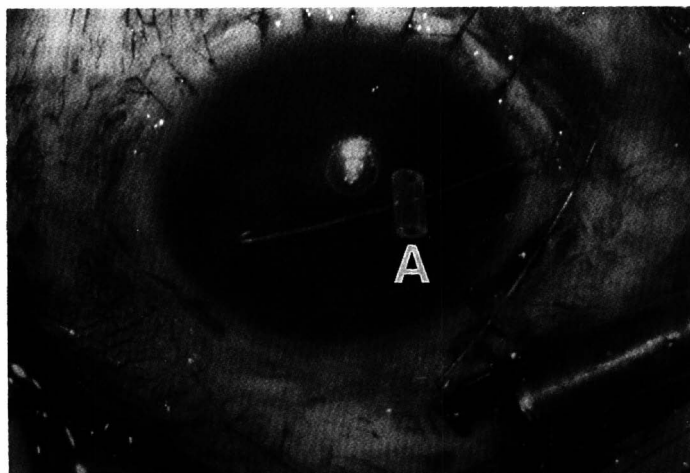


Fig. 1 - Gancho de íris (A = Tubo de silicone).

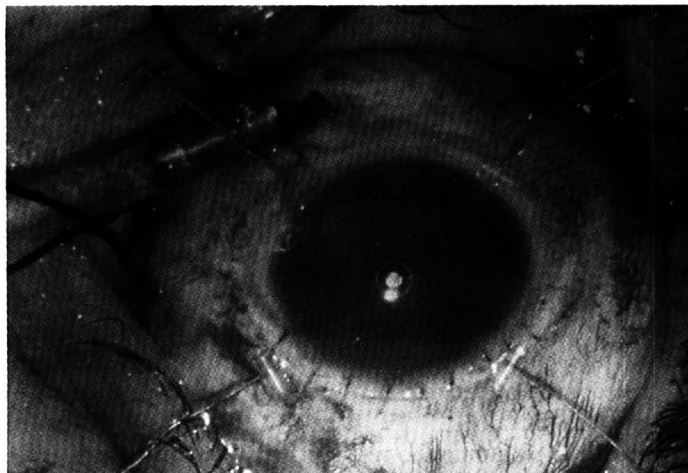


Fig. 2 - Midríase mecânica.

simples instrumento para esta finalidade, consiste nas cânulas providas de tubo de silicone em sua ponta⁽¹⁴⁾.

2 - Retirada da membrana epirretiniana

- Uma vez descoberta a área de menor aderência à retina, executamos a separação mecânica da membrana, utilizando espátulas rígidas. Logo a seguir, a espátula é substituída por pinças, que facilitam a apreensão e retirada da membrana.

3 - Isolamento da membrana epirretiniana

- Durante a retirada da membrana epirretiniana, ao se notar zona com maior aderência sobre a retina, suspendemos imediatamente o procedimento e substituímos a pinça pela tesoura intra-ocular, cortando a membrana o mais próximo possível da retina, isolando-a.

Na presença de membranas epirretinianas vascularizadas, a endodiatermia é usada, no início da cirurgia, com a finalidade de cauterizar tais vasos, prevenindo a ocorrência de sangramentos durante a cirurgia.

g - Substâncias químicas de densidade maior que 1,0.

A utilização de uma substância química transparente, atóxica e de densidade maior que a água tem grande valor durante a cirurgia intra-ocular, quando existe descolamento da retina, pois permite:

1 - Empurrar a retina posterior contra o epitélio pigmentar, deslocando em posição anterior o líquido sub-retiniano. Membranas epirretinianas impossíveis de serem detectadas ou mesmo manipuladas, são evidenciadas, facilitando a sua dissecação.

2 - Membranas epirretinianas situadas na retina periférica (PVR anterior), difíceis de serem manipuladas devido à extrema mobilidade da retina, tornam-se mais fáceis de serem dissecadas pela relativa imobilidade retiniana, promovida pela fixação da retina posterior com o uso do líquido hiperdenso.

3 - Retalho posterior esvertido em rotura gigante pode ser desenrolado e levado à sua posição anatômica com o auxílio desta substância química.

Tal substância química, o perfluorcarbono líquido, foi introduzida pela primei-

ra vez por Chang e cols.^(5,6) em 1989. Substâncias alternativas representadas pela perfluortributilamina, perfluordecilina e perfluorpolieter foram estudadas experimentalmente por Queiroz Jr. e cols.⁽³¹⁾.

h - Equipamentos para promover retinopexia intra-operatória.

Uma vez retirada toda a tração vítreo-retiniana, e na eventualidade de existir descolamento da retina, deve-se promover a retinopexia. Para conseguir este importante passo, promove-se a aspiração do líquido sub-retiniano. Quando rotura retiniana for pequena e única, consegue-se êxito com simples aspiração do líquido sub-retiniano, aproximando-se a cânula provida de aspiração próxima à rotura (retinopexia hidráulica).

Geralmente a rotura tem grandes dimensões, o que impossibilita tal método, pois, concomitantemente à aspiração do líquido sub-retiniano há penetração do líquido da infusão pela mesma rotura. Por esse motivo, substituímos a infusão líquida por infusão de ar estéril de modo contínuo. Obtém-se este objetivo usando a bomba de ar de simples construção (bomba de aquário) ou mais sofisticadas (computadorizada).

Quando a rotura for periférica, o ar que penetra, ao ocupar inicialmente a porção anterior da retina, tende a tamponar a rotura, impedindo a retirada completa do líquido sub-retiniano, mantendo o descolamento da retina posterior. Para contornar tal complicação, preconizava-se até há pouco a realização de pequena retinotomia posterior que era usada como local de aspiração do líquido sub-retiniano. Atualmente contornamos este problema, introduzindo-se via rotura periférica, cânula de silicone, deslocando-a em direção posterior e sub-retiniana, método proposto por Flynn.

Uma vez conseguida a drenagem do líquido sub-retiniano e por conseqüente retinopexia, obtém-se cavidade ocular repleta de ar.

A rotura retiniana causadora do descolamento da retina é tratada por endofotocoagulação ou alternativamente por

endocriocoagulação (ou criocoagulação transescleral).

Em situações em que se observa tração vítreo-retiniana residual no local da rotura, associa-se a realização de introflexão escleral clássica. Para facilitar a localização da rotura na cavidade bulbar repleta de ar, marca-se previamente as bordas da rotura com alguns pontos de endodiatermia.

Quando a obtenção da retinopexia só é conseguida através de ampla retinotomia ou retinectomia (em retinas extremamente encurtadas), pode-se fazer uso de pequenas tachas para fixar a retina na parede ocular, conforme proposto por Ando e Kondo, em 1983⁽³⁾.

i - Substâncias usadas para manter retinopexia pós-operatória

Uma vez conseguida a retinopexia intra-operatória, o maior desafio corresponde à sua manutenção no período pós-operatório.

O êxito cirúrgico foi conseguido graças a inúmeras manobras executadas e especialmente à condição artificial imposta ao olho - a substituição da substância líquida intra-ocular por gás (ar). A alta tensão superficial do ar mantém excelente suporte, pressionando a retina contra o epitélio pigmentar.

Com a finalidade de manter este suporte mecânico no período pós-operatório até a formação de aderências cicatriciais da retina-epitélio pigmentar ao redor da rotura (ou ao longo da retinotomia ou retinectomia), utiliza-se substâncias especiais para manutenção prolongada do tamponamento intra-ocular, que pode ser temporário ou definitivo.

Quando desejamos tamponamento fugaz (2 a 3 dias), utilizamos o próprio ar.

Para períodos médios (7 dias), usamos mistura de ar com hexafluoreto de enxofre (SF6).

Para períodos mais prolongados (30 dias), usamos mistura de ar com octofluoro propano (C3F8).

Para períodos maiores (quando necessário), utilizamos óleo de silicone. Neste caso, há necessidade de nova cirurgia para sua retirada, assim que for julgado o mo-

mento oportuno. Em afácicos, o seu uso deve ser sempre seguido de iridectomia periférica inferior para se evitar o bloqueio pupilar e gênese de glaucoma.

II - Vitrectomia anterior

Os instrumentos utilizados na cirurgia do vítreo foram testados inicialmente na remoção de estruturas opacas do segmento anterior do olho, quando a cirurgia convencional corria risco de induzir à perda vítrea. A capacidade de retirar, via pequenas incisões oculares, tecido proliferativo, íris, vítreo, cristalino e sangue com mínimas complicações pós-operatórias, colocou a vitrectomia anterior como indicação em diferentes patologias que comprometem o segmento anterior do olho.

Indicações da vitrectomia anterior

a - Lensexectomia

Após o advento da cirurgia extracapsular com implante de lente, a lensexectomia é indicada somente em situações em que se nota vítreo na câmara anterior associada à catarata ou quando há luxação total ou parcial do cristalino. A única exceção ocorre quando a retirada do cristalino é indicada para tratamento de complicações do segmento posterior do olho (descolamento da retina com intensa proliferação vítrea anterior). Nesta situação há indicação da remoção total do cristalino para evitar recidiva da proliferação vítrea anterior.

Quando o cristalino possui núcleo amolecido, usa-se o vitreófago na sua retirada. Frente a núcleos mais endurecidos, a impossibilidade física da sua aspiração contra-indica o uso deste instrumento. Opta-se pelo faco-fragmentador.

Quando ocorre luxação total do cristalino (ou núcleo) na cavidade vítrea, e, havendo indicação em retirar, deve-se proceder inicialmente a uma vitrectomia radical posterior. A seguir trata-se de retirar o cristalino, o que pode ser feito com uso do vitreófago ou do faco-fragmentador. Não havendo êxito, executa-se a troca fluido-ar e transforma-se a vitrectomia "pars-plana" em "céu aberto", proceden-

do-se a crioextração "intra-ocular" do cristalino. Atualmente uma boa alternativa consiste no preenchimento do volume ocular, após realizada vitrectomia posterior, com os líquidos mais denso que a água (perfluorcarbono líquido). Imerso neste meio, há flutuação do cristalino que caminha naturalmente em direção à câmara anterior, de onde é retirado via incisão límbica convencional.

b - Membranectomia

Frente a membrana opaca que cobre o segmento anterior, o procedimento usado depende da sua espessura.

Em membranas delgadas, indica-se o Yag-laser. Em membranas mais densas, usa-se o vitreófago, associado eventualmente a microtesouras. Nestes casos, não devemos retirar o tecido de modo exagerado, sob pena de causar molesta fotofobia pós-operatória.

c - Perda vítrea

Na vigência da perda vítrea inadvertida durante cirurgia do segmento anterior ocular, remove-se todo o vítreo perdido com o vitreófago, introduzido na cavidade ocular. Não se usa irrigação. Após obter colapso do diafragma iriano e ausência de vítreo na incisão cirúrgica, procede-se à retirada de eventual vítreo ainda inserido nos lábios da incisão, usando-se esponja de celulose e tesoura de Vannas.

d - Edema de córnea por toque vítreo

O prognóstico cirúrgico^(44,49) no edema corneano por toque vítreo depende do tempo de duração da moléstia. Bons resultados ocorrem em casos mais precoces, quando inexistem lesões endoteliais corneanas irreversíveis. Durante a cirurgia, deve-se tomar precauções no sentido de não propiciar mais lesões endoteliais. Preenche-se a via "pars-plana" em vez da limbar e de curta duração para se evitar turbilhão líquido na câmara anterior.

e - Edema cistóide macular

O prognóstico cirúrgico da vitrectomia anterior no tratamento do edema macular cistóide do afácico é controvertido. Segundo Charles⁽⁷⁾, os critérios de indicação cirúrgica são:

- acuidade visual entre 20/50 a 20/200

- presença de vítreo na incisão corneana
- seguimento maior que seis meses
- ausência de cisto foveolar ou buraco macular
- ausência de grandes espaços císticos na mácula

f - Glaucoma

A vitrectomia anterior isolada pode ser a solução em certos glaucomas secundários, como o que ocorre no bloqueio pupilar do afácico, no glaucoma maligno, no glaucoma hemolítico, no glaucoma facolítico.

Em pacientes portadores de glaucoma secundário associado à presença de vítreo na câmara anterior, a vitrectomia anterior associada à trabeculectomia pode melhorar o prognóstico cirúrgico⁽³⁹⁾.

g - Crescimento epitelial intra-ocular⁽³⁴⁾

Previamente à cirurgia, estes olhos são submetidos à fotocoagulação da íris para evidenciar a extensão do tecido epitelial que cobre a superfície da íris. Durante o ato cirúrgico retira-se com o vitreófago a porção da íris comprometida, bem como eventual restos de cristalino, vítreo e membrana pupilar. Preenche-se a câmara anterior com ar (isolante térmico) e executa-se criocoagulação da córnea, na extensão comprometida pelo tecido epitelial invasor.

III - Vitrectomia posterior

Indicações

A vitrectomia posterior é o único método cirúrgico atual, indicado para o tratamento de afecções oculares graves que levam à perda da visão. Indica-se o procedimento cirúrgico nas seguintes afecções:

- a - Opacidades vítreas de longa duração
- b - Retinopatia proliferativa
 - neovascular
 - vítreo-retinopatia proliferativa (PVR)
- c - Rotura gigante
- d - Lente intra-ocular luxada no vítreo
- e - Trauma ocular
- f - Membrana epi e submacular
- g - Endoftalmite
- h - Buraco idiopático da mácula
- i - Vitrectomia diagnóstica

Contra-indicação

A única contra-indicação absoluta da cirurgia, corresponde a olhos sem percepção de luz.

Deve-se sempre utilizar o bom senso na indicação cirúrgica, pesando-se sempre a relação risco x benefício. Se o paciente é portador de olho contra-lateral normal, indicações repetidas de cirurgia, com mínimo ganho de função visual, devem ser evitadas. Ao contrário, em pacientes com olho único, todos os esforços e repetidas reoperações devem ser consideradas, com a finalidade de restaurar a função visual, ainda que mínima.

a - Opacidades vítreas de longa duração

As opacidades vítreas, do ponto de vista clínico, podem ser classificadas em: degenerativas, hemorrágicas, inflamatórias, tumorais e metabólicas.

As opacidades degenerativas (corpos asteróides, sinquise cintilante), apesar de evidentes no exame oftalmoscópico, raramente causam comprometimento visual, não havendo indicação para tratamento.

A hemorragia vítrea de longa duração ou recidivante, tem indicação cirúrgica, e o prognóstico visual é função da patologia envolvida. Assim, Suzuki⁽⁴⁰⁾, em 1982, relatou a recuperação funcional de olhos portadores de hemorragia vítrea de causa não diabética, em 90, 90%, com acuidade visual em níveis de 20/60 a 20/20 em 54,54%.

A uveíte crônica pode levar à opacidade definitiva do vítreo, e a cirurgia restaurar a capacidade visual destes olhos. Estudos recentes^(2,21) mostraram o benefício na evolução natural de uveíte (sem vitreíte importante), quando tais olhos eram submetidos à vitrectomia posterior. A causa desta melhora ainda é desconhecida, mas Hooper e Kaplan⁽¹⁷⁾ acham que o vítreo em certas uveítes contém múltiplas interleucinas que levam à formação e manutenção da inflamação intra-ocular, e que a retirada cirúrgica destas substâncias levaria à cura do processo inflamatório.

A opacidade tumoral do vítreo deve ser sempre lembrada em pacientes acima de 40 anos, com opacidade vítrea inexplicável. A vitrectomia posterior é diagnósti-

ca⁽²⁷⁾ e o estudo anatomopatológico do vítreo removido revela sarcoma de células reticulares, variedade de linfoma não Hodgkin.

A opacidade metabólica do vítreo é representada pela amiloidose primária do vítreo, com excelente prognóstico cirúrgico.

b - Retinopatia proliferativa

O crescimento de tecido anômalo na superfície da retina e sua posterior contração, leva a formação de forças tracionais que tendem a encurtar a superfície da retina. Este encurtamento leva à distorção anatômica, ao descolamento ou à piora do descolamento da retina.

Segundo à origem e características do tecido anômalo, podemos ter duas formas de retinopatia proliferativa: neovascular e vítreo-retinopatia proliferativa (PVR).

1 - *Retinopatia proliferativa neovascular* - Nesta condição, o tecido anômalo é fibro-vascular, e sua origem se relaciona com a isquemia retiniana. Admite-se que a isquemia da retina estimula a formação do tecido neovascular que se forma na papila e ao longo dos vasos, especialmente veias retinianas. Deixam a retina (epicentro da membrana) e crescem ao longo de hialóide posterior. A contração desta membrana pode produzir descolamento tracional de retina e/ou rotura retiniana nas suas bordas, induzindo à formação do descolamento regmatogênico. A endoftalmodonose aumenta a tração, provocando roturas dos neovasos, com conseqüente sangramento. Inicialmente o sangue é coletado no espaço sub-hialoideu e pode passar para dentro da cavidade bulbar, gerando hemorragia vítrea de intensidade variável.

O tratamento cirúrgico desta afecção visa basicamente retirar ao máximo este tecido proliferativo, sem comprometer a retina. Vários métodos cirúrgicos são empregados para tal finalidade, podendo ser divididos didaticamente em unimanuais e bimanuais.

No método unimanual, o instrumento cirúrgico ativo (vitrofago, tesoura ou espátula) é usado pela mão dominante do cirurgião e a iluminação intra-ocular com

outra. Este método pode ser o da delaminação, proposta por Meredith⁽²⁶⁾ em 1980, ou o da dissecação em bloco, proposta por Abrams e Williams⁽¹⁾, em 1987. Na técnica da delaminação, a membrana neovascular é separada da retina entre os epicentros e seccionada com tesouras apropriadas, deixando uma ilha de tecido proliferativo presa à retina por seu epicentro. Na técnica da dissecação em bloco, preconiza-se a remoção de toda a membrana, incluindo o seu epicentro.

No método bimanual, a mão não dominante do cirurgião empunha um instrumento de fixação da membrana (pinça ou cânula de aspiração) e a mão dominante o instrumento adequado para dissecação (espátula, tesoura ou vitrofago), permitindo retirada cuidadosa e mais eficiente da membrana neovascular. A endoiluminação é realizada por fibra óptica especial, introduzida via "pars-plana" (4ª esclerotomia) e suturada na esclera ou por instrumentos auto-iluminados (instrumentos adaptados com fibra óptica) ou alternativamente por endoiluminador convencional, introduzido via "pars-plana" (4ª esclerotomia) e empunhado pelo auxiliar bem treinado.

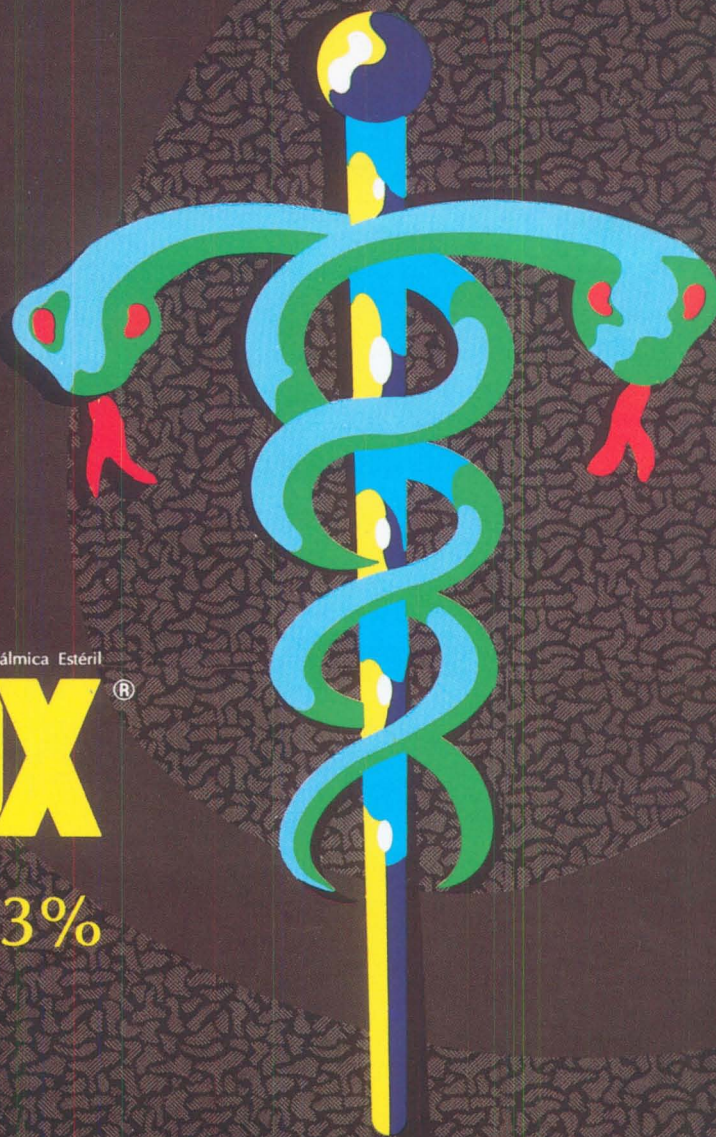
2 - *Vítreo-retinopatia proliferativa (PVR)* - A vítreo-retinopatia proliferativa ocorre em aproximadamente 10% de todos os descolamentos da retina e é a maior causa do insucesso cirúrgico⁽⁸⁾.

Células do epitélio pigmentar e/ou glial atravessam a rotura retiniana existente e penetram na cavidade bulbar, espalhando-se na superfície da retina⁽²³⁾, onde se transformam em tecido fibro-elástico. A contração deste tecido gera encurtamento e preguçamento da retina, impedindo a sua reaplicação.

O objetivo cirúrgico consiste na dissecação e retirada deste tecido anômalo. A ausência de pontos de fixação sobre a retina (epicentro) permite dissecar de modo mais completo. Maior cuidado deve ser tomado na manipulação da retina periférica que, por ser mais delgada, é sujeita a se romper.

Quando o tecido proliferativo ocupar a retina periférica (PVR anterior) a sua dis-

ALLERGAN APRESENTA



Solução Oftálmica Estéril
Oflox[®]
Ofloxacina 0,3%

Máxima confiança
no tratamento das
CONJUNTIVITES BACTERIANAS.

APRESENTAÇÃO

frasco gotejador de 5ml, contendo OFLOXACINA 0,3%.


POSOLOGIA

2 gotas a cada 2 a 4 horas durante os primeiros 2 dias
a seguir, quatro vezes ao dia no(s) olho(s) afetado(s). Estudos
clínicos apóiam o tratamento durante 3 a 10 dias.

- *Largo espectro de ação, incluindo organismos aminoglicosídeos resistentes.*
- *Potente atividade bactericida com baixo potencial de resistência.*
- *Excelentes resultados clínicos e excepcional conforto aos pacientes.*
- *Nova Quinolona com superior farmacocinética.*

 **ALLERGAN**

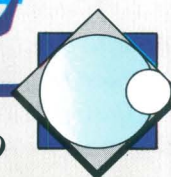
*CONTROLE DA PRESSÃO INTRA-OCULAR
COM PROTEÇÃO DA VISÃO*



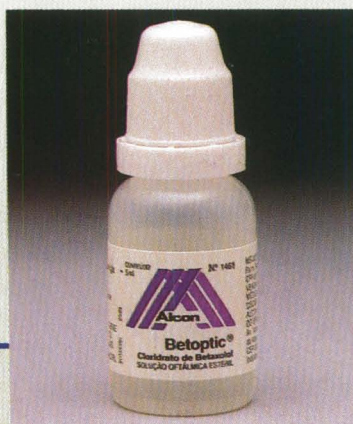Betaxolol 0.5% - Solução Oftálmica

BETOPTIC[®]

O Único Beta-Bloqueador Oftálmico β_1 Seletivo



***Uma dupla ação
no glaucoma***



Alcon
Divisão Oftálmica

**UMA GOTA A CADA
12 HORAS**

*Referências e outras informações à disposição da classe médica:
Alcon Laboratórios do Brasil Ltda., Caixa Postal 01060-070 - CEP 05250-001 - São Paulo/SP*

secção geralmente obriga a retirada do cristalino e execução da cirurgia sobre depressão escleral.

c - Rotura gigante

O tratamento cirúrgico da rotura gigante geralmente requer vitrectomia posterior, freqüentemente associada à lensectomia, para:

1. Retirada do retalho anterior da rotura, para evitar drenagem anterior do líquido sub-retiniano;
2. Retirada a mais completa possível do tecido proliferativo;
3. Permitir retinectomia, quando necessário;
4. Permitir aplicação de endolaser na extrema periferia da retina;
5. Permitir amplas manipulações do retalho posterior evertido;
6. Criar espaço intra-ocular para introdução de substâncias destinadas a gerar tamponamento ocular interno (gás, óleo de silicone).

A manipulação do retalho posterior evertido pode ser obtido através de várias técnicas propostas por vários autores. Assim, Freeman⁽¹⁵⁾ preconiza uso de mesa rotatória a fim de poder introduzir ar na cavidade bulbar, com o paciente em decúbito ventral. A sutura do retalho posterior foi proposta por Usui e cols.⁽⁴⁸⁾, Michels e cols.⁽²⁹⁾ e Federman e cols.⁽¹²⁾. A fixação do retalho posterior por intermédio de tachas de plástico preconizada por Ando e Kondo⁽³⁾. Em nosso meio, Suzuki⁽⁴¹⁾ propôs encarcerar o retalho posterior da retina em áreas previamente calculadas na superfície escleral, usando pinças especiais. Atualmente a manipulação do retalho posterior evertido é geralmente feito, segundo método proposto por Chang e cols.⁽⁵⁾, usando perfluorcarbono líquido, que desenrola o retalho posterior e aplica a retina descolada, devido a sua maior densidade e imiscibilidade em relação à água.

d - Lente intra-ocular luxada no vítreo

A lente intra-ocular subluxada ou luxada em direção à cavidade vítrea requer exame cuidadoso para adequada decisão terapêutica.

Quando a lente intra-ocular estiver totalmente luxada, fora do caminho óptico

ocular e sem despertar qualquer sinal de irritação ocular, pode-se optar pela não indicação cirúrgica, recorrendo-se a métodos convencionais de correção óptica (óculos, lente de contato).

Nas situações em que a presença da LIO for incompatível com a correção óptica, existe indicação cirúrgica para o tratamento.

Qualquer técnica cirúrgica usada para retirada e reposicionamento da LIO^(4,32,45) deve dedicar especial atenção à secção de todas as aderências do vítreo ao háptico, à LIO e aos eventuais restos de cristalino. Este cuidado é fundamental para se evitar futura gênese de tração da base vítrea sobre a retina periférica e formação de descolamento da retina. Para se conseguir este objetivo, deve-se proceder à vitrectomia anterior radical, em sistema fechado ("pars-plana"), com depressão escleral e com máxima midríase (dilatação mecânica da íris).

e - Trauma ocular

O tratamento das seqüelas resultantes do trauma ocular, com o advento da microcirurgia ocular no ano de 1960 e da vitrectomia em 1970, sofreu grandes modificações, melhorando os resultados funcionais.

Sob o ponto de vista clínico, o trauma ocular pode ser dividido em dois grandes grupos: trauma contuso e trauma perfurante.

No trauma contuso, a maior parte da energia mecânica é absorvida pelo globo ocular, comprometendo diretamente as estruturas intra-oculares (catarata traumática, subluxação do cristalino, rotura de vasos, lesão traumática da retina), levando ao hifema ou hemorragia vítrea, rotura retiniana, rotura escleral, avulsão do nervo óptico etc. e, indiretamente, levando a intensas deformações do olho com conseqüente gênese de tração de estruturas intra-oculares (rotura zonular, roturas e diálise de retina).

Pacientes portadores de hemorragia traumática no vítreo por contusão ocular, devem ser cuidadosamente examinados, sobretudo oftalmoscópica e ecograficamente. Na ausência de comprometimento

retiniano podem ser observados, aguardando-se a reabsorção natural da hemorragia. Quando a hemorragia intra-ocular for persistente ou havendo suspeita de lesão retiniana, indica-se a vitrectomia.

No trauma perfurante, a solução de continuidade ocular, associada à hemorragia vítrea permite a penetração de tecido fibroso para o interior da cavidade bulbar, gerando descolamento da retina de difícil reparo.

O melhor período de indicação cirúrgica, nestes casos, ainda é controversa. A vitrectomia associada ao reparo do ferimento perfurante é tecnicamente dificultada, às vezes impossível, pela formação de intensa hemorragia, muitas vezes, incontrolável, no interior do globo ocular. Postergar a cirurgia por tempo prolongado, significa permitir estabelecimento de grave fibrose epi e sub-retiniana, piorando o prognóstico. Indica-se o tratamento cirúrgico em período variável de 4 a 14 dias, após o primeiro tratamento do ferimento perfurante ocular.

A presença de corpo estranho intra-ocular (CEIO), freqüentemente exige indicação cirúrgica imediata. De modo geral, recomenda-se a vitrectomia como método cirúrgico em virtude das seguintes razões:

- a - Tratamento da opacidade vítrea hemorrágica associada;
- b - Isolamento do CEIO das aderências vítreo-retinianas;
- c - Tratamento da rotura retiniana (endofotocoagulação) e prevenção do descolamento regmatogênico da retina.

f - Membrana epi e submacular

A indicação de retirada da membrana epimacular (macular pucker, maculopatia celofânica) deve ocorrer somente quando existe significativa queixa do paciente (metamorfopsia ou diminuição importante da acuidade visual). Na série relatada por Michels e cols.⁽²⁸⁾ 80% dos pacientes tinham acuidade visual de 20/200. A progressiva piora da acuidade visual parece não ser a regra, nesta afecção. Segundo Wiznia⁽⁵⁰⁾, 87% dos pacientes portadores de membranas epimacular mantiveram a

mesma acuidade visual durante período de 2 a 4 anos.

A recuperação da acuidade visual após a cirurgia é aleatória. Geralmente existe melhora da função visual, sobretudo pela diminuição da metamorfose.

A retirada cirúrgica da membrana submacular foi proposta pela primeira vez por De Juan e Machemer⁽⁹⁾. Recentemente, Thomas e cols.⁽⁴⁷⁾ observaram resultados decepcionantes quando a etiologia da membrana era a degeneração macular senil. Em outras etiologias (hitoplasmose ocular presumida), resultados melhores.

g - Endoftalmite

O tratamento desta terrível complicação pós-operatória ainda é um desafio. O tratamento clínico antimicrobiano, associado à vitrectomia radical no intuito de retirar o agente infeccioso (permitindo posterior identificação), bem como os produtos tóxicos e de permitir formação de espaço intra-ocular adequado para introdução de medicamento adequado, mostrou ser de grande valia terapêutica⁽³⁵⁾.

h - Buraco macular idiopático

Em 1968 Gass⁽¹⁶⁾ observou que o buraco macular idiopático poderia ser causado por tração tangencial da cortical do vítreo fóveo-macular. Verificou também que certos achados biomicroscópicos (ausência de depressão foveolar, presença de pequeno ponto amarelado no centro da mácula), quando presentes no olho contra-lateral normal, levavam ao buraco macular em 50% dos casos. Baseado neste trabalho, Smiddy e cols.⁽³³⁾ em 1988 submetem 15 pacientes portadores daquelas alterações biomicroscópicas pré-disponentes ao buraco macular à vitrectomia, dissecando a cortical posterior do vítreo macular. Nessa casuística, 80% dos pacientes não evoluíram para o buraco macular em período de dois anos.

Kelly e Wendel⁽²⁰⁾, por outro lado, preconizaram a vitrectomia, retirando-se o vítreo cortical macular em pacientes com buraco macular idiopático, pretendendo aplicar a rima da retina descolada adjacente ao buraco macular. Relataram melhora da acuidade visual em 30% nas suas casuísticas composta de 52 olhos.

i - Vitrectomia diagnóstica

A vitrectomia deve ser indicada por razões terapêuticas. Durante a cirurgia, amostras de tecidos retirados podem ser estocados para ulterior estudo bioquímico ou histopatológico.

Em certas situações a vitrectomia pode ter função diagnóstica, como ocorre na opacidade vítrea resultante do linfoma não Hodgkin, conhecido como sarcoma de células reticulares.

REFERÊNCIAS BIBLIOGRÁFICAS

- ABRAMS, G.W.; WILLIAMS, G.A.: En bloc excision of diabetic membranes. *Am. J. Ophthalmol.* 103:302, 1987.
- ALGUERE, P.; ALANKO, H.; DICKOFF, K.; LANDE, YAND; SAARI, K.M.: Pars plana vitrectomy in the management of intraocular inflammation. *Acta Ophthalmol.* 59:727-736, 1981.
- ANDO, F. and KONDO, J.: A plastic tack for the treatment of retinal detachment with giant tear. *Am. J. Ophthalmol.* 95:260, 1983.
- CHAN, C.K.: An improved technique for management of dislocated posterior chamber implants. *Ophthalmology* 99:51-57, 1992.
- CHANG, S.; LINCOFF, H.; ZIMMERMAN, N.J. and FUCHS, W.: Giant retinal tears-surgical techniques and results using perfluorocarbon liquids. *Arch. Ophthalmol.* 107:761-766, 1989.
- CHANG, S.; REPUCCI, V.; ZIMMERMAN, N.J.; HEINEMANN, M.H. and COLEMAN, D.J.: Perfluorocarbon liquids in the management of traumatic retinal detachments. *Ophthalmol.* 96:785-792, 1989.
- CHARLES, S.: Anterior segment vitrectomy in "Surgery of the eye", Waltman, S.R. (ed). New York, Churchill Livingstone, 1988, p 899.
- CHIGNELL, A.H.; FISON, L.G. and DAVIES, E.W.G.: Failure in retinal detachment surgery. *Mod. Prob. Ophthalmol.* 12:20, 1974.
- DE JUAN Jr., E.; MACHEMER, R.: Vitreous surgery for hemorrhagic and fibrous complications of age related macular degeneration. *Am. J. Ophthalmol.* 105:25-91, 1989.
- ECKARDT, C.: Pupillary steching: A new procedure in vitreous surgery. *Retina* 5:235-238, 1985.
- FEDERMAN, J.L.; ANAND, R.: Surgical dilatation of the pupil during pars plana vitrectomy. *Ophthalmic Surg.* 20:46-48, 1989.
- FEDERMAN, J.L.; SHAKIN, J.L. and LANNING, R.C.: The microsurgical management of giant retinal tears with transcleral retinal sutures. *Ophthalmology* 89:832, 1982.
- FISK, M.J.; CAIRNS, J.D.: The quadratic suture. *Retina* 11:315-317, 1991.
- FLYNN Jr., H.W.; BLUMENKRANZ, M.S.; PAREL, J.M. and LEE, W.G.: Cannulated sub-retinal fluid aspirator for vitreoretinal microsurgery. *Am. J. Ophthalmol.* 103:106-108, 1987.
- FREEMAN, H.M.: Current management of giant retinal breaks. In "Retina Congress", Pruett, R.C. and Regan, C.D.J. (eds). New York, Appleton-Century-Crofts, 1972, p 453.
- GASS, D.M.: Idiopathic senile macular hole. *Arch. Ophthalmol.* 106:629-639, 1988.
- HOOPER, P.I. and KAPLAN, H.J.: Surgical management of noninfectious endophthalmitis. In "Retina", 3 ed, Ryan, S.J. (ed). St Louis, C.V. Mosby, 1989, p 611.
- KASNER, D.: Vitrectomy, a new concept to the management of vitreous. *Highlights Ophthalmol.* 11:304, 1968.
- KASNER, D.; MILLER, G.R.; TAYLOR, W.H.; SEVER, R.J. and NORTON, E.W.D.: Surgical treatment of amyloidosis of the vitreous. *Trans. Amer. Acad. Ophthalmol. Otolaryngol.* 72:4101, 1968.
- KELLY, N.E. and WENDEL, R.T.: Vitreous surgery for idiopathic macular holes. Result of a pilot study. *Arch. Ophthalmol.* 109:654-659, 1991.
- LIMON, S.; DeKUYON, Y.; FURIA, M. and BLOCH-MICHEL, E.: La vitrectomie au cours des uveïtes. Indications e resultats. *Bull. Mem. Soc. Fr. Ophthalmol.* 94:290-293, 1982.
- MACHEMER, R.: massive periretinal proliferation. A logic approach to therapy. *Trans. Am. Ophthalmol. Soc.* 75:556, 1977.
- MACHEMER, R.; BUETTNER, H. and NORTON, E.W.D.: Vitrectomy, a pars plana approach. *Trans. Amer. Acad. Ophthalmol. Otolaryngol.* 75:813, 1971.
- MADEIRA, D. and STERN, W.H.: Iris suture hook for pupillary dilatation in vitreoretinal surgery. *Am. J. Ophthalmol.* 106:743-745, 1988.
- Mc CUEN, B.W.; HICKINGBOTHAM, D.; TSAI, M. and De JUAN, E.: Temporary iris suture fixation with a microiris retractor. *Arch. Ophthalmology* 107:925-927, 1989.
- MEREDITH, T.A.; KAPLAN, H.J. and AABERG, T.M.: Pars plana vitrectomy techniques for relief of epiretinal traction by membrane segmentation. *Am. J. Ophthalmol.* 89:408, 1990.
- MICHELS, R.G.: Vitreous surgery for macular pucker. *Am. J. Ophthalmol.* 92:628, 1981.
- MICHELS, R.G.; KNOX, D.L.; EROZAN, Y.S. and GREEN, W.R.: Intraocular reticular cell sarcoma: diagnosis by pars plana vitrectomy. *Arch. Ophthalmol.* 93:1331-1335, 1975.
- MICHELS, R.G.; RICE, T.A. and BLANKENSHIP, G.: Surgical techniques for selected giant tears. *Retina* 13:139, 1983.
- MURRAY, T.G.; ABRAMS, G.W.: A new self-sealing needle for iris suture fixation. *Arch. Ophthalmol.* 108:746-747, 1990.
- QUEIROZ Jr., J.M.; OZLER, SERGAR, A.; LI-GETT, P.E.; MOREIRA Jr., C.A. and ALFARO, D.V.: Experimental intraoperative use of perfluorotributylamine, perfluorodecaline and perfluoropolyether. *Arq. Bras. Oftal.* 55:112-115, 1992.
- SMIDDY, W.E.: Dislocated posterior chamber intraocular lens. A new technique of management. *Arch. Ophthalmol.* 107:1678-1680, 1989.
- SMIDDY, W.E.; MICHELS, R.G.; GLASER, B.M. and De BUSTROS, S.: Vitrectomy for impending idiopathic macular holes. *Am. J. Ophthalmol.* 105:371-376, 1988.
- STARAK, W.J.; MICHELS, R.G. and MAUMENEE: Surgical management of epithelial ingrowth. *Am. J. Ophthalmol.* 85:772, 1978.
- SUZUKI, H.: Vitrectomia radical no tratamento da endoftalmite bacteriana pós-facectomia. *Rev. Bras. Oftal.* 34:405-407, 1975.
- SUZUKI, H.: Vitrectomia a céu aberto. Instrumentação. *Rev. Bras. Oftal.* 35:179, 1976.
- SUZUKI, H.: Tesoura intra-vítrea para secção de bandas organizadas no vítreo. *Rev. Bras. Oftal.* 36:625-627, 1977.
- SUZUKI, H.: Vitreofago com maior eficiência de corte. *Rev. Bras. Oftal.* 36:629, 1977.
- SUZUKI, H.: Idiopatia e hipertensão intra-ocular. *Rev. Bras. Oftal.* 37:533-539, 1978.
- SUZUKI, H.: Vitrectomia via pars plana: contribui-

- ção ao tratamento da hemorragia vítrea de origem não diabética. Tese (liv. doc.), FMUSP, 1982.
41. SUZUKI, H.: Encarceramento programado da retina no tratamento cirúrgico da rotura gigante com o retalho posterior evertido. *Arq. Bras. Oftal.* 52:106-107, 1989.
 42. SUZUKI, H.; NAKASHIMA, Y.: Vitrectomia via pars plana: sistema simplificado para infusão intraocular. *Rev. Bras. Oftal.* 41:383-385, 1982.
 43. SUZUKI, H.; NAKASHIMA, Y. e HELAL, J.: Vitrectomia via pars plana: sistema automatizado de aspiração e focalização. *Rev. Bras. Oftal.* 41:63-66, 1982.
 44. SWIP, R.C.; KENYON, K.R. and GREEN, W.R.: Retrocorneal fibrous membrane in the vitreous touch syndrome. *Am. J. Ophthalmol.* 79:233, 1975.
 45. TANO, Y.: Dislocated intraocular lens. Medical and surgical retina in the 1990s, Jules Stein Eye Institute (simposium).
 46. TARDIF, Y.M.; SCHEPENS, C.L.; TOLENTINO, F.I.: Vitreous surgery. Complications from sclerotomy in 89 consecutive cases. *Arch. Ophthalmol.* 95:229-234, 1977.
 47. THOMAS, M.A.; GRAND, G.; WILLIAMS, D.F.; LEE, C.M.; PESIN, S.R. and LOWE, M.A.: Surgical management of subfoveal choroidal neovascularization. *Ophthalmology* 99:952-968, 1992.
 48. USUI, M.; HAMAZAKI, S.; TAKANO, S. and MATSUO, H.: A new surgical technique for the treatment of giant tear. Transvitreal fixation. *Jpn. J. Ophthalmol.* 23:206, 1979.
 49. WILKSON, C.P.; ROWSEY, J.J.: Closed vitrectomy for the vitreous touch syndrome. *Am. J. Ophthalmol.* 90:304, 1980.
 50. WIZNIA, R.A.: Natural history of idiopathic preretinal macular fibrosis. *Ann. Ophthalmol.* 14:876, 1982.



T & M Equipamentos Médicos Ltda.

Av. Prestes Maia, 241 - 8º andar - salas 815/ 817
CEP 01031 - 001 - São Paulo - SP

Responsáveis: Miguel Toro Aguilar e Antônio Paulo Moreira

REPRESENTANTES EXCLUSIVOS PARA O BRASIL DAS EMPRESAS:

- **MARCO OPHTHALMIC INC. - USA**
*Lâmpadas de fenda - Refractor - Ceratômetro -
Lensômetro - Microscópios cirúrgicos - Perímetros
Yag Laser e Auto perímetro*
- **SONOMED INC. - USA**
*Completa linha de ultrassons para oftalmologia:
Biômetros - Egógrafo e Paquímetro*
- **KONAN CAMERA RESEARCH - JAPAN**
*Microscópios cirúrgicos - Microscópio Spec ular
e Cell Analysis System*
- **EAGLE - Lentes intraoculares**

DISTRIBUIDORES PARA O BRASIL:

- **HGM - MEDICAL LASER SYSTEMS**
Completa linha de Argon Laser e Yag Laser
- **NIKON OPHTHALMIC INSTRUMENTS**
*Auto-refrator - Camera retinal - Tonômetro de
aplanação e demais equipamentos oftalmológicos*
- **WELCH ALLYN**
Retinoscópios - Oftalmoscópios - etc.

NACIONAIS:

- **XENÔNIO**
- **SIOM**

**NOVOS
TELEFONES**

Assistência Técnica: completa para os equipamentos das empresas representadas.

Solicite atendimento ou informações:

São Paulo: T & M - tel.: (011) 229-0304 - Fax: (011) 229-6437

Disk Lentes - tels.: (011) 227-1512/ 228-5448

Ribeirão Preto: Disk Lentes - tel.: (016) 635-2943 - Fax: (016) 636-4282