DACRIORRINOSTOMIA AUTOPLÁSTICA

Novo processo de reconstrução das vias lagrimais por meio de enxerto de mucosa labial

Dr. WALDEMAR NIEMEYER — S. Paulo

Praticamos desde meiados de 1939 uma intervenção plástica sôbre as vias lagrimais, à qual achamos justificado dar o nome que encima êste trabalho, e cuja técnica expuzemos, pela primeira vez, ao II Congresso Argentino de Oftalmologia reunido na cidade de Rosário, em outubro de 1940, e isto na sessão de 11 de outubro daquele ano.

Tendo estudado em cadáver as condições anatômicas pormenorizadas das vias lagrimais, propuzemo-nos à questão especial de como se deveria proceder num caso em que a interposição de tecido mais massiço do que o normal ou a presença de uma célula etmoidal aberrante dificultassem a execução da operação de Toti-Arruga, ou mormente — em caso de ausência de saco — os indicados por Blaskovicz ou Stock, cujas técnicas e métodos consistem na ligação direta do canalículo lagrimal à pituitaria. Tivemos a intuição de recorrer ao enxerto de mucosa labial para substituir o saco lagrimal inexistente. Ensaiamos assim no cadáver a técnica de transplante da mucosa labial. E em agôsto de 1939 (16-8-1939) o caso concreto de epífora forte numa doente de 67 anos de idade, em que o saco se apresentava muitíssimo contraído e havia ao mesmo tempo célula etmoidal interposta forneceu-nos o ensejo de praticarmos a intervenção por nós ideada, e cuja técnica vai aqui descrita (Caso El. S., fig. n.º 10).

Feita a incisão da maneira costumeira (incisão por planos ou de uma só vez até ao periostio) (v. fig. 1), retira-se o saco lagrimal contraido — ou tecido cicatricial porventura existente — trepana-se o osso nasal no lugar clássico (fig. 2). Esta abertura deve ser ampla, executada por meio da fresa, do escôpro, ou por meio da pinça saca-bocados de Citelli, tomando-se o cuidado de preparar um bisel circular, com a abertura maior para o lado da pituitaria, como o recomendam Arruga, Margenat e outros autores. A mucosa nasal é incisada e retirada na área trepanada, quasi até ao rebordo ósseo (fig. 3).

Após a dilatação do ponto lagrimal inferior por meio de sondas ou uma incisão quase horizontal, dirigida para a conjuntiva correspondente, por meio da faca de Weber, será introduzido, por meio de um gancho de Deschamps fino ou outro instrumento adequado, um fio de seda n.º II ou III, de mais ou menos 20 a 25 cms.

de comprimento, que passa pelo óstio do canalículo (o antigo ponto de implantação do canalículo inferior no saco lagrimal), e daí em diante passado pela brecha óssea, aparecendo na fossa nasal, de onde é por meio de pinça nasal puxado para baixo, aparecendo na respectiva narina. Dentro da ferida operatória o fio é repuxado para fora formando-se uma alça, que durante o ato operatório seguinte é deitada sôbre gase na região lateral. Pratica-se então a retirada de um retalho de mucosa labial ou bucal de 15 : 12 mm. Após a retirada de tecido gorduroso ainda aderente na fase cruenta dêste retalho, deixando só o epitélio com a sua membrana basal "própria", êste material é diminuido de tamanho, preparando-se um retalho levemente trapesoide de 12-14 mm. de altura e medindo 12 mm. na base com 10 mm. no lado superior oposto. Êste retalho será suturado ao longo, em forma de manguito, com a face cruenta para fóra por meio de três pontos de catgut cromado fino (Davis & Geck 6 zeros), cortando-s eos fios rente aos nós, fig. 4. O fio de seda comprido que serve de guia é puxado na sua extremidade nasal, colocando-se assim o retalho na sua posição definitiva, unindo assim a abertura menor — proximal, falando em sentido fisiológico da correnteza lagrimal — à extremidade distal do canalículo, e a abertura um pouco maior por-se-á automaticamente em contacto com a pituitária (fig. 5). Um pequeno ponto de catgut cromado é suficiente para fixar a extremidade proximal do novo canal assim formado à extremidade distal do canalículo. Fechamento da ferida da maneira clássica. O fio de seda drenador terá as suas extremidades unidas, prendendo-as por meio de pequenas tirinhas de emplastro adesivo na pele da face. Penso levemente compressivo na região do saco lagrimal.

Nos curativos diários o fio de seda é repuxado mais alguns milímetros, em direção nasal, para garantir a adaptação do manguito à pituitária. Retirada dos pontos externos da sutura da pele ao oitavo dia. Retirada do fio drenador no décimo dia.

As particularidades que devem ser observadas são as seguintes: 1.ª — Resecção do periostio mais ampla do que a brecha óssea. 2.ª — Larga abertura óssea com boa preparação do bisel descrito. 3.ª — O cuidado de não deixar esquirola óssea na efrida. 4.ª — Evitar que o manguito seja mais comprido do que seja necessário para uma boa união da extremidade do canalículo e da mucosa. As medidas milimétricas citadas não deverão ser ultrapassadas, antes poderão ser diminuidas. 5.ª — Boa hemostasia para evitar um hematoma. 6.ª — Quando a incisão do ponto lagrimal fôr feita em excesso, convém ressutura-la, restituindo assim a função do pe-

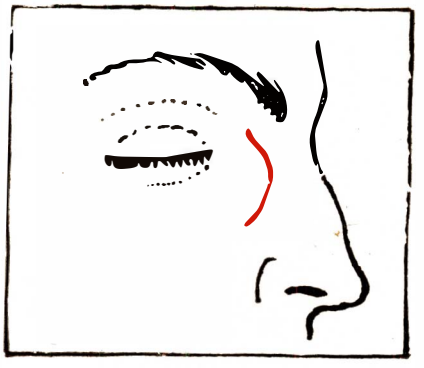

1.

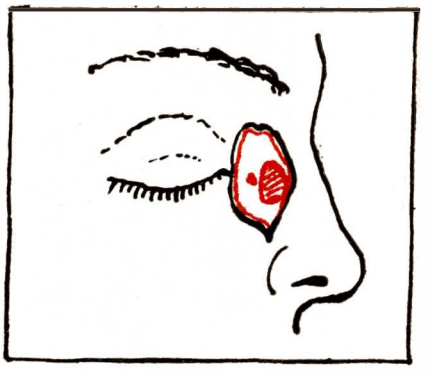

2.

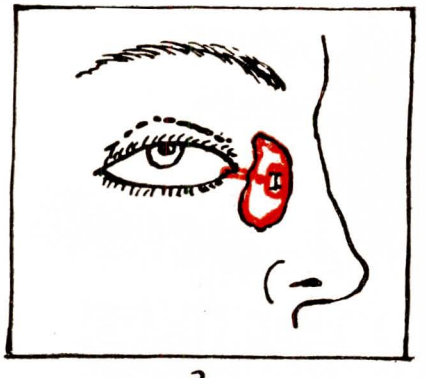

3.

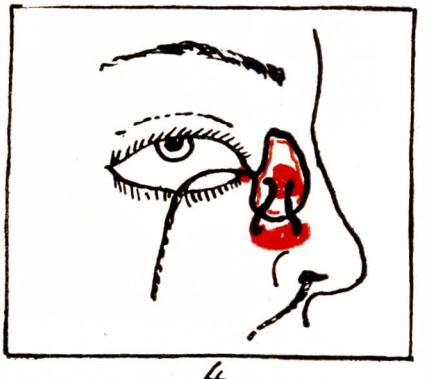

4.

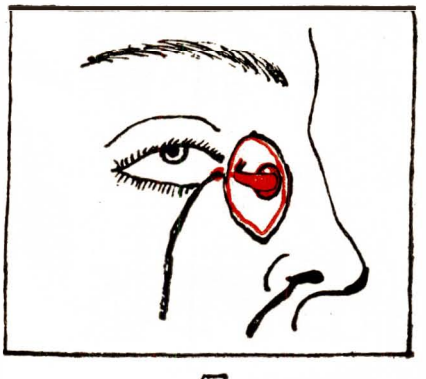

5.

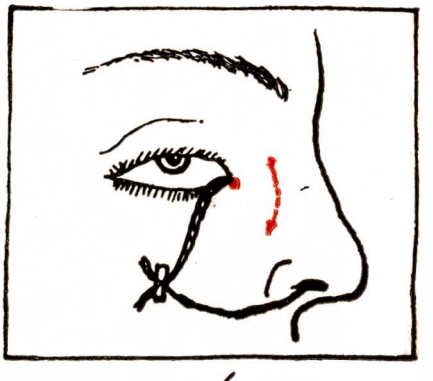

6.

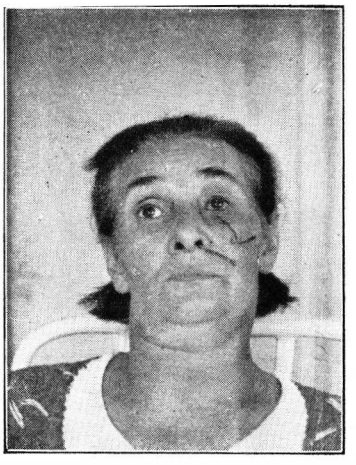

7

8

9

10

queno músculo esfinter do canalículo, muito importante para o funcionamento fisiológico do canalículo. 7.ª — A presença de uma célula etmoidal interposta não é contraindicação, como nos ensinou o caso E. S., cujo bom resultado é documentado pela figura n.º 10, em que aparece o Lipiodol na fossa nasal, após injeção pelo canalículo, no 12.º dia após a intervenção.

As indicações da Dacriorrinostomia auto plástica são restritas: 1.ª — Ausência de saco (só raras vezes será tentada a intervenção para reconstruir as vias lagrimais, porque por via reflexa sóe diminuir o lagrimejamento). 2.ª — Saco lagrimal muito contraido (processo cicatricial fibroso, peridacriocistite crônica com formação de fortes aderências, tuberculose cicatrizada). 3.ª — Após a retirada de neoplasmas da região.

Operamos entre 1939 e 1945 dez casos pelo processo descrito, dos quais dois tiveram que ser reoperados. Atribuimos o insucesso à retirada in3suficiente de tecido cicatricial e mórmente do periosteo adjacente, que é dotado de grande poder regenerativo. Em três casos o resultado falhou completamente. Como não foram reoperados não podemos afirmar com certeza, qual o motivo do insucesso. Atribuimo-lo às circunstâncias. Como em um dos casos reoperados também não foi colhido resultado, restam seis casos de pleno êxito, cuja observação durante um ano no mínimo e durante 4 anos no máximo nos demonstrou a viabilidade de nosso procedimento cirúrgico.

Na literatura, que pudemos manusear, não nos foi possível encontrar qualquer procedimento idêntico ou semelhante. O único método auto-plástico descrito, que se nos apresentou, foi o de Jeandelize e Baudot, cujo método apenas encontramos citado na bibliografia do capítulo "Operations sur l'appareil lacrymal", escrito por P. Merigot de Treigny, a pg. 559 do Tomo VII do Traité d'Ophtalmologie de Baillart-Coutela-Redslob-Velter, de 1939. O trabalho dos citados autores tem o título: "Refection d'un canalicula lacrymal par greffe dermo-epidermique", Bull. Soc. Opht. Est. de Fance 4. Juillet 1926 in Bul. S. O. Paris p. 363 Tratou-se pois só da reconstruãço do canalículo por meio de enxerto dermo-epidérmico.

Nossas figuras ns. 1-10 elucidam o método acima descrito. Figs. ns. 1-6 - Técnica; fig. ns. 7-8 - Caso A. M., três dias após a intervenção; fig. n.º 9 - Caso E. S., homem de 55 anos, 10 dias após a intervenção, a sonda introduzida demonstra a permeabilidade; fig. n.º 10 - Caso E. S., mulher de 67 anos, a injeção de Lipiodol prova a permeabilidade. Havia ao mesmo tempo descida franca espontânea do líquido, pelo canalículo, demonstrando pleno funcionamento fisiológico.