Extranha Complicação Ocular causada por Intoxicação pela Sulfadiazina

Dr. DURVAL PRADO — S. Paulo

Trata-se dum doutorando de medicina, de 24 anos de idade, que em novembro de 1944 procurou-nos por padecimentos oculares iniciados em junho do mesmo ano, época em que fêz prolongado uso daquela substância.

Relatou-nos o nosso observado que em fins de maio de 1944 contraiu blenorragia acompanhada de corrimento uretral, micções frequentes e dolorosas. O exame direto da secreção foi positivo para gonococo.

No dia 26 de maio daquele ano iniciou o tratamento tomando 3 grs. de Dagenan diariamente. Sobrevieram logo, perda completa do apetite, gastralgia e náuseas. Procurou então um médico urologista que instituiu o tratamento pela sulfadiazina de Abbott ao mesmo tempo que fazia lavagens uretrais diárias com permanganato de potássio. A administração da sulfadiazina foi feita de tal maneira que nos primeiros 5 dias de tratamento tomou 5 grs. por dia, ingerindo 2 comprimidos em cada 5 horas aproximadamente. Do 6.º ao 10.º dia tomou 4 grs. por dia, repartidos em doses de 1 gr. (2 comprimidos) por vez. Do 11.º até o 15.º dia tomou apenas 3 grs. por dia, também repartidos em doses de 1 gr. Do 16.º ao 20.º dia tomou 2 grs. por dia, passando então do 21.º dia em deante a tomar sòmente 1 gr. de sulfadiazina por dia. No decurso de todo êste tratamento o nosso observado poude continuar suas atividades habituais e ainda fazia o tratamento local com instilações de Argirol na uretra e passagem de sondas Beniques.

Tôda ingestão de sulfadiazina foi desacompanhada de drogas alcalinizantes bem como de qualquer princípio anti-tóxico ou cousa equivalente.

Chegado aos 21 de junho, o nosso paciente sentiu forte irritação conjuntival, acompanhada de sensação de areia, ligeira fotofobia e lacrimejamento. Atendido por um conceituado oculista, teve o diagnóstico de conjuntivite banal associada ao estado gripal que então apresentava. Foi-lhe então receitado o argirol de Barnes a 4% para instilações conjuntivais além de injeções de Panteina para uso intra-muscular. Na noite dêste mesmo dia o nosso paciente apresentou cefaléia, astenia geral e hipertemia. No dia seguinte, ainda febril, observou nos sulcos naso-genianos várias flictenas do tamanho aproximado duma cabeça de fósforo e ligeiro edema da face.

Neste estado foi internado no Hospital Sta. Inês, desta Capital, ficando sob os cuidados médicos de abalisado clínico, Professor da nossa Faculdade. No 2.º dia após a hospitalisação as primitivas flictenas aparecidas no rosto se generalizaram pelo corpo todo persistindo ainda a febre, a cefaléia e a astenia. Foi levantada a hipótese de tratar-se de um caso de variola que depois foi afastado pelo exame do conteudo das referidas flictenas. Pelo exame de esfregaço de sangue praticado nesta ocasião chegou o analista à conclusão de tratar-se de uma afecção de natureza alérgica ou duma afecção da pele.

Foi-lhe então instituido o tratamento pelo ácido nicotínico, vitamina C e glicose. No 3.º dia de hospitalização a febre era de tal modo elevada que o nosso paciente delirava, principalmente à noite. Ao mesmo tempo foram comprometidas as mucosas da parte inicial do tubo digestivo o que o impedia de alimentar-se normalmente passando então a receber diariamente 2 litros de soro glicofisiológico por via endovenosa. Acompanhava ainda êste quadro, uma salivação abundante, espessa e viscosa, obstrução nasal e oclusão das pálpebras com produção de abundante exsudação conjuntival. Tanto as narinas como as conjuntivas, assim comprometidas, passaram a exigir tratamentos tópicos tendentes a melhorarem as condições funcionais respectivas.

Passou então a usar mechas de algodão embebido em óleo gomenolado e frequentemente introduzidas nas narinas enquanto sôbre os olhos eram aplicadas compressas mornas de água boricada.

Ao mesmo tempo que isto se passava, as flictenas do corpo evoluiam como pequenas soluções de continuidade, infectadas, que afinal cessaram de secretar e cobriram-se de crostas de côr escura. Estas crostas aos poucos iam caindo deixando em seu lugar manchas irregularmente pigmentadas e de tamanhos diversos.

Um segundo exame de sangue foi praticado no 5.º dia de hospitalização e levou o analista a insistir no diagnóstico de variola ou de intoxicação sulfamídica, tudo isto em face dos sinais clínicos que lhe foram fornecidos. "A favor da varíola, dizia o analista, ocorriam os seguintes achados: presença de eosinofilos num caso relativamente grave, monocitose intensa, leucopenia intensa (considerando-se a temperatura), com reação da medula, isto é, desvio para a esquerda.

A favor da intoxicação sulfamídica falavam: a leucopenia e monocitose. Embora a maioria dos Autores descreva uma leucocitose acentuada na variola, na fase em que se acha o paciente em questão, não podemos, pela leucopenia encontrada afasta-la dum modo decisivo.

Em resumo, o que podemos afirmar (continua falando o analista) apenas é o diagnóstico hematológico, que é de processo infeccioso relativamente grave, na fase aguda, supurativa, com acentuada reação do S. R. E."

Um terceiro hemograma do nosso observado, feito pelo mesmo analista, alguns dias após o segundo que permitiu-lhe as seguintes considerações: "Se verificarmos o presente hemograma e compararmos com o anterior notamos que de um processo leucopênico em que tinhamos eosinofilos passamos para um de leucocitose intensa, quase sem eosinofilos. Tal modificação, segundo o nosso modo de ver, pode ser atribuida a alguma causa anterior que provocou o quadro mórbido e que atualmente desaparecera, correspondendo o hemograma atual sòmente às lesões secundárias ao processo inicial. Na hipótese de se ter tratado de uma intoxicação, podemos dizer com tôda probabilidade que o organismo está livre da mesma e que o hemograma atual é consequente às lesões deixadas pelo processo."

Aos 13 de julho de 1944 (22.º dia de hospitalisação) o nosso paciente teve alta do hospital, com o estado geral relativamente bom, apesar de bastante enfraquecido. Nesta ocasião ainda se notavam as manchas anormalmente pigmentadas espalhadas pelo corpo. Dois dias depois de ter deixado o hospital começou a notar ressecamento e depois queda das unhas dos pés e das mãos. Mais alguns dias e as manchas da pele foram desaparecendo até o normal, sem deixarem o menor vestígio do estado anterior. As unhas se regeneraram voltando à mesma aparência das anteriores, persistindo então de tôda esta odisséia de sofrimentos a queixa ocular que o trouxe à nossa presença.

O nosso paciente usa óculos que corrigem perfeitamente pequena miopia e apresenta visão bôa. Sua queixa é de permanente irritação ocular com picadas incômodas acompanhadas de lacrimejamento e olhos vermelhos. Por observação própria tem apelado frequentemente para a depilação para alívio de seus males.

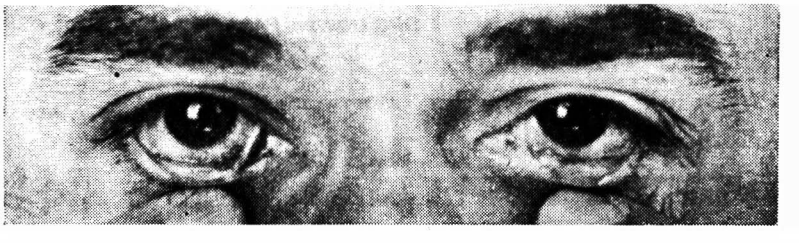

O exame objetivo do nosso paciente denuncia logo, ligeira redução das fendas palpebrais, triquiase intensa correspondente ao terço médio dos cílios, lacrimejamento e pequenas hemorragias subconjuntivais. O quadro é semelhante em A.O. As córneas apresentavam-se normais, os fornices bastante reduzidos encerrando sob a conjuntiva diversos cistos (bem visivel no olho esquerdo da figura).

O que achamos mais curioso neste exame foi a presença de simbléfaros simétricos, de orientação vertical, tanto no ângulo interno como no externo de A.O. A depilação diatérmica foi instituida com alívio imediato do nosso paciente que se apresenta todavia com as conjuntivas nas condições aqui figuradas.