Um caso de lesões oculares na avitaminose B_2-Ceratite Rosacea

Dr. W. BELFORT MATTOS — São Paulo

OBSERVAÇÃO CLÍNICA

M. K. J., branco, brasileiro, com 34 anos de idade, solteiro, comerciante, residente em Catanduva.

Antecedentes pessoais. Nasceu a termo tendo amamentação materna e boa saúde na primeira infancia. Na mocidade teve vida disregrada. Foi etilista (2 garrafas de vinho e posteriormente 1 garrafa de cerveja ao dia) e há 2 anos deixou de beber. E' tabajista (30 a 40 cigarros ao dia). Contraíu blenorréa há 12 anos e logo em seguida cancro mole e duro. Fez Wasserman, com resultado positivo tendo se submetido a um tratamento anti-sifilítico energico. Nega outra qualquer doença infecto-contagiosa. Antecedentes familiares sem importancia, pae morto de molestia hepatica, mãe viva e forte, com 62 anos, 10 irmãos sendo 3 falecidos, (1 de parto, outro na infancia e o terceiro de acidente).

Historia da molestia ocular atual. Data de 10 anos. Em 1932 apanhou um cancro duro e submetendo-se a um tratamento tomou 6 injeções de neo-salvarsan. Um ano mais tarde, ao fazer a segunda série notou o aparecimento no dorso das mãos de vermelhidão, côr de vinho tinto (sic), que se extendia do pulso á extremidade distal das primeiras falanges ao mesmo tempo que identica vermelhidão começava a se manifestar no pescoço e face sendo aqui acompanhada de descamação ao nivel dos supercilios e palpebras superiores. Consultou vários medicos sendo diagnosticado em duas ocasiões eczema A terapeutica no caso foi nula.

Há 2 anos começou a sentir prurido na glande com grande rubor. Com o coçar formou-se uma ulceração do tamanho de um grão de feijão que levou 8 dias para cicatrizar com a terapeutica empregada. O mesmo quadro repetiu-se de 3 em 3 mêses mais ou menos. Numa destas ocasiões um medico consultado diagnosticou pelagra, sem contudo indicar uma medicação adequada. Nas mãos formavam-se frequentemente ragadas incomodas que levavam muito tempo á cicatrizar. O eritema se extendeu ao dorso das mãos, antebraço, pescoço, peito, face e a todas as porções descobertas (visto andar com as mangas da camisa arregaçadas, sem colarinho e com a camisa desabotoada). O colar de Casal é nítido porém pouco pronunciado.

Com o regimem prescrito por um medico, de não comer gorduras nem alcool melhorou um pouco do eritema. Teve sempre prisão de ventre passando 2 a 3 dias sem evacuar, só regulando a função com laxantes e lavagens intestinais. Refere dificuldade no trabalho com as articulações do pulso.

Em 1934, 2 anos depois da primeira manifestação cutanea notou que ambos os olhos estavam congestionados, com fotofobia intensa. Tratou-se em Rio Preto com dois oculistas devido a uma ulceração da cornea do olho direito. Em 1938 foi á Campinas tratando-se com vários oculistas, onde tomou 100 comprimidos de sulfamida, além de submeter-se a um tratamento de tracoma. Como não melhorasse e pelo contrario, peiorasse, passou a fazer tratamento antisifilitico até 1939, tendo sempre os diagnosticos de tracoma e eczema. Com melhoras e peioras o seu mal ocular tem reduzido paulatinamente a visão de ambos os olhos.

Estado ocular — Além do eritema palpebral binocular nota-se que as conjuntivas palpebrais e bulbares estão muito congestionadas e edemaciadas, sem foliculos ou papilas e com inumeras hemorra-

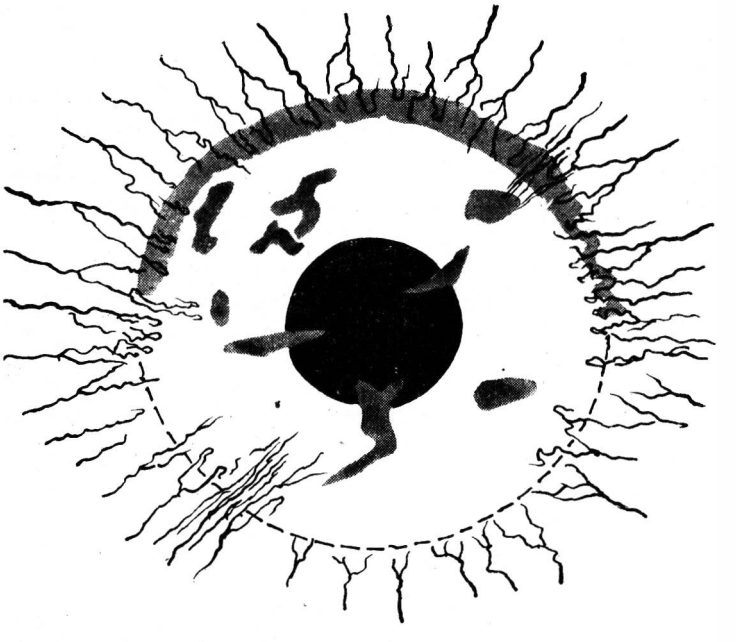

gias, verdadeiras petequias. A cornea apresenta várias ulcerações superficiais extensas e irregulares, bastante vascularisada, com vasos superficiais e profundos conforme mostra o esquema junto.

Não há irite e a fotofobia não é muito intensa.

Como terapeutica local foram empregados os colirios de atropina, dionina e argirol bem como as vaporisações e como terapeutica geral apenas o complexo B de vários laboratórios enriquecidos de riboflavina (dose diaria de 3 a 25 mmgrs.) As melhoras foram espetaculares: a fotofobia desapareceu em poucos dias, as conjuntivas se adelgassaram, as ulcerações cicatrizaram e a vascularisação corneana começou a regredir. O eritema melhorou igualmente, bem como o estado geral. Uma semana após o inicio do tratamento apresentei o caso á Sociedade de Oftalmologia de S. Paulo onde os colegas poderam constatar o quadro oftalmológico em regressão e discutir o caso. (Sessão de 14 de março de 1944).

Comentario

Não quero entrar aqui na discussão da pelagra, doença ainda não elucidada, porém, sómente chamar a atenção para casos como este que descrevi os quais são rotulados de tracoma e que são devidos á arriboflavinose. No caso em questão as lesões da pele e a anamnese elucidaram o diagnostico: avitaminose B frusta predominando a aribloflavinose. Vários autores entre eles Sydenstricker (e seus colaboradores) assinalaram lesões oculares semelhantes.

Cochran, De Vaughn e Lane Allen, experimentalmente, em animais obtiveram lesões corneanas identicas ás do meu caso tirando fótos das vascularisações superficial e profunda da cornea afetada. Casos identicos ao meu são rotulados comumente por todos nós de ceratite rosacea quando a sua denominação certa (etiologia) deve ser de ceratite por arriboflavinose.

Esta vitamina que faz parte do complexo B. tem sido experimentada no tratamento sintomatico de muitas afecções oculares, entre elas na pinguela, ceratite parenquimatosa e outras, sem resulado definido.

Convem aqui tambem lembrar que a administração de outras vitaminas na ceratite por arriboflavinose é ineficaz e que sómente a riboflavina é indicada. Se no meu caso prescrevi todo o complexo B, enriquecido pela riboflavina foi pelo fato do paciente apresentar outras lesões atribuidas á forma de pelagra frusta. Além de alimentos ricos em riboflavina, esta deve ser administrativa "per os" durante várias semanas com intervalos regulares, porque a recidiva é frequente.

BIBLIOGRAFIA CONSULTADA

Johnson L. V. and Eckhardt R. E. — Rosacea Keratitis and conditions with Vascularization of Corneal Treated with Riboflavin — Arch. of. Ophthalmology. Vol. 23. 1940.

Kruse H. D. Sebreel Sydenstricher, V. P. and Cleckley — Ocular manifestations of ariboflavinosis. Publ. Health Rep., 55 — 157 — 1940.

Rones B. and M. Kay E. — Riboflavin Therapy in non vascular Keratitis. M. Ann. Dirtrict of Columbia, 10 — 290 — 1941.

B. Mendes de Castro, Dante Giorgi. Julio C. Kieffer — Contribuição ao estudo da Pelagra — 1941.

Vicente Baptista— Vitaminas e avitaminoses — edição modernisada — 1942.

Fonseca Ribeiro — Vitaminas — 1942.

Ceosgrone K. W. e *Day P. L.* — The use of Riboflavin in the treatment of corneal Diseasses — Am. J. of. ophthalmology — 1942.

W. Cochran. De Vaughn e *Lane Allen* — Corneal vascularization in ariboflavinosis — South M. J. October — 1942.

Winifrede M. Fish — Acne Rosacea, Keratitis and Riboflavin (vitamina B2) — Brit. J. of Ophthalmology — Março — 1943.

Giovani Lorenzini e outros — Vitaminas e sindromes de avitaminoses. Tradução para o portugus pelos Drs. Hamleto Santochi e Julio Kieffer. — 1944.