

RINOSPORIDIOSE CONJUNTIVAL

QUARTO CASO OBSERVADO NO BRASIL

Drs. MARCELO L. DE AZEVEDO (*) - ARNALDO BELLETATO (*)
AFONSO KRUG (*)

A rinosporidiose é uma doença caracterizada pela formação de polipos que se localizam, de preferência nas mucosas, podendo raramente assessorarem-se na pele e até no cérebro (1). A mucosa nasal é a mais comumente atingida, e a primeira referência de uma localização conjuntival da doença é de INGRAM, que em 1900 estudou um polipo retirado do fórnice conjuntival de um doente originário de Madras, Índia. Esse caso, que pertencia a KIRKPATRICK, só foi publicado em 1912 por ELLIOT, INGRAM e KIRKPATRICK (2). Na casuística mundial da rinosporidiose ocular, segundo a revisão feita por ELLES (3) até 1940, e por nós completada até 1960, existem 52 casos com localizações preferentemente conjuntivais, e em menor proporção, no saco lacrimal, órbita e revestimento cutâneo plapebral. (Vide quadro com a revisão da literatura mundial no fim deste trabalho).

DESCRIÇÃO DO CASO

P. B. M., 15 anos, masculino, solteiro, pardo, lavrador, brasileiro, consultou este Serviço em 27-9-60.

Queixa: há 2 meses observa o crescimento de uma tumoração na pálpebra inferior de OD. Essa tumoração é indolor, e às vezes sangra muito, perturbando a visão. Refere já ter tido nesse olho uma tumoração semelhante que caiu espontaneamente.

Exame externo: apresenta na pálpebra inferior de OD uma formação tumoral pediculada, presa ao fundo de saco conjuntival, de cor vermelha viva, com um pontilhado branco superficial, sob a forma de uma lingueta de mais ou menos 1 cm. de comprimento por 2 mm. de espessura. Discreta hiperemia bulbar. (Fig. 1).

Tratamento: feita exérese simples do tumor com anestesia local. A base da tumoração foi descolada com bisturi. Pequeno sangramento. A operação realizou-se no dia 7-10-60. Exame novamente a 20-10-60 mantendo bom aspecto macroscópico; à lâmpada de fenda, no local da exérese, haviam duas pequenas vesículas sem reação inflamatória adjacente.

Foi feita colheita de material para semeadura em meios de cultura para fungos: agar simples líquido e agar-Sabouraud. Após 25 dias de observação, o material semeado não desenvolveu nenhuma colônia.

(*) Da Clínica Oftalmológica da Faculdade de Medicina da Universidade de São Paulo, Serviço do Prof. Cyro de Rezende.

Exame anatomo-patológico: — Relatório macroscópico — o material recebido consta de um fragmento de tecido de forma irregular, medindo 1.0 x 0.7 x 0.3 cms., de consistência elástica. Superfície externa irregular de coloração creme brilhante com áreas marrom claras e escuras. Ao corte mostra superfície lisa, brilhante, de coloração creme com áreas e pontos marrom claros e escuros. Relatório microscópico: córtex examinados ao microscópio nos mostram preparação revestida por epitélio pavimentoso estratificado, o qual conserva nitidamente seus limites com o cório. O epitélio mostra apenas áreas com acantose. Observa-se, ora em pleno cório, ora na espessura do epitélio, numerosas vesículas revestidas por uma membrana cuja constituição se revelou formada por mucopolissacarídes em reação com o ácido periódico de Schiff. No interior destas vesículas há grande número de esporos, estando algumas dessas vesículas rôtas e dando saída àqueles. Quando os parasitas se localizam no cório, observa-se sempre, ao seu redor, uma reação inflamatória caracterizada essencialmente por granulócitos neutrófilos.

Diagnóstico: Rinosporidiose da conjuntiva tarsal. (A. Krug).

Exame oto-rino-laringológico: há somente raras crôstas no vestibulo nasal direito. Não parece tratar-se de nenhum processo específico.

CONSIDERAÇÕES

1. Etiologia: o agente etiológico é o *Rhinosporidium Seeberi* (Wernick) Seeber 1912, descoberto pelo argentino GUILLERMO SEEBER, quando estudava a histopatologia de um polipo nasal de aspecto papilomatoso e rico em tecido de granulação, pesando 20 gramas. Essa descoberta de SEEBER, feita em 1896, divulgou-se com sua tese de doutoramento, em 1900, na qual era estudada em grandes detalhes a morfologia e evolução do parasito (4).

2. Taxonomia: a posição sistemática do *Rhinosporidium Seeberi* é incerta. AINSWORTH (5) classifica o parasito na classe dos Phycomycetos, mas anteriormente, ASHWORTH (6) encontrára afinidades com a ordem dos Chytridinae, classificando-o como um Archimiceto.

3. Morfologia: o rinosporidio é um corpúsculo arredondado, ou ligeiramente poligonal, medindo 7 a 8 micra de diâmetro, sendo envolvido por uma membrana quitinosa. Esse corpúsculo contém um nucleo e inclusões lipoidicas, e em seu desenvolvimento chega a atingir diâmetros de 300 a 350 micra, quando então o nucleo já se dividiu um grande número de vezes, formando os esporos, que se libertam através um orifício na membrana corpúscular. Nesse momento, o rinosporidio assemelha-se a um vasto esporangio, descarregando os esporos nos tecidos adjacentes ou nas cavidades naturais, como as fossas nasais ou os sacos conjuntivais. Existem, no interior dos esporos, corpúsculos arredondados em número de 10 a 20, com 2 a 3 micra de diâmetro, constituindo as chamadas esferulas, consideradas pela maioria dos autores como a menor forma do parasito. Em 1923, ASHWORTH (6) discutiu a morfologia dessas esfe-

ulas, atribuindo-lhes apenas o papel de substâncias proteicas de reserva. VANBREUSEGHEM (7) porém, usando a coloração de Feulgen nos cortes histológicos de um caso por êle observado, verificou nas esferulas a presença do ácido desoxiribonucleico, que é um dos constituintes da cromatina nuclear. As esferulas, pois, devem ser consideradas como verdadeiros microorganismos, e não como simples blocos proteicos.

4. Biologia: não foram conseguidas, até hoje, culturas ou inoculações positivas do rinosporidio. Os conhecimentos sôbre a etiologia da rinosporidiose têm se baseado, pois, em descrições apenas morfológicas do agente causal, dando à doença um aspecto singular e incompleto.

5. Epidemiologia: a rinosporidiose é uma doença cosmopolita. Segundo THIAGO DE MELLO (8), até 1954 o número de casos humanos publicados, incluindo localizações mucosas e outras, atingia 463, assim distribuídos geograficamente:

África	13
América do Norte	20
América do Sul	43
Ásia	384
Europa	2
Oceania	1
<hr/>	
TOTAL	463

A doença predomina evidentemente na Ásia, tendo sido diagnosticados 236 casos na Índia e 108 em Ceilão. (8).

No Brasil, segundo LACAZ (9), o número de casos até 1960 é de 17, incluindo localizações extra-oculares e oculares, e o caso que relatamos constitui a 4.^a observação de rinosporidiose ocular em nosso meio. Em 1949, BOCCACIO e BECKER (10), no Rio Grande do Sul, verificaram um caso de rinosporidiose palpebral e conjuntival em indivíduo de 55 anos, sexo masculino. Em 1951, SOUZA e CERRUTI (11) relataram ao VII Congresso Brasileiro de Oftalmologia um caso de rinosporidiose ocular sob a forma de polipo localizado na conjuntiva tarsal inferior. Em 1956, SOUZA, LACAZ e PASQUALLUCCI (12) relataram a observação de um rapaz de 14 anos, operário, procedente de São Paulo, com pequena tumoração em OD. Ao exame, verificaram tratar-se de tumor sob a forma de lingueta, com 1,5 x 0,5 cms., pediculado, aderido ao fundo de saco inferior.

6. Caracteres epidemiológicos: o modo da transmissão da doença é desconhecido. Na Índia, tem sido relacionada a moléstia aos trabalhadores que retiram areia e cascalho do fundo dos rios. (1). A doença pode localizar-se em animais domésticos, não havendo, entretanto, qualquer registro de rinosporidiose ocular nos mesmos.

7. Aspectos clínicos: a sintomatologia depende da sede das lesões. Na localização conjuntival, o rinosporídeo tende sempre a formar tumoração polipoide, e a sintomatologia assemelha-se a da conjuntivite por vezes, e a de corpos estranhos outras vezes. Há fotofobia, lagrimação, e hiperemia conjuntival, variando a intensidade com o tamanho do polipo. Em alguns casos o tumor desenvolve-se consideravelmente, chegando a produzir ectropio. O parasito pode localizar-se também nas vias lagrimais, causando epifora ou dacriocistite. O caso por nós observado apresentava tumoração em palpebra inferior direita, desenvolvendo-se há 2 meses, e além do incômodo causado pelo tumor, havia a referência de hemorragias freqüentes e profundas, constituindo esses sangramentos uma das características dos polipos rinosporidiósicos.

8. Diagnóstico: deverá basear-se na pesquisa do parasito, tanto em esfregaços quanto em exames histopatológicos. THIAGO DE MELLO (13) recomenda a fixação dos esfregaços de material recolhido diretamente das lesões, em vapores de ácido ósmico a 2% durante 5 a 10 minutos, evitando-se a fixação pelo calor, que em geral determina deformação dos corpúsculos. Coloração pelo método de Giemsa, May-Grünwald ou fucsina fenicada de Ziehl.

9. Prognóstico: o prognóstico da rinosporidose ocular depende da sua localização. A sede conjuntival, que é a mais comum, é extremamente benigna, o mesmo acontecendo com as vias lagrimais. A localização cutânea palpebral, entretanto, já apresenta gravidade maior, podendo atingir volume exagerado, invadindo a face e simulando neoplasia, como ocorreu no caso de SHARMA et al. (14), diagnosticado inicialmente como linfangioma da palpebra. A cura espontânea verifica-se ocasionalmente, como aconteceu no primeiro caso de ALLEN e DAVE (15), em criança de 11 anos, que recusou o tratamento inicialmente, e quando vista após 2 meses, o nódulo que se localizava na conjuntiva palpebral havia desaparecido totalmente. Entretanto, uma biopsia da conjuntiva demonstrou a presença de esporos, tornando presumível a possibilidade de uma recorrência. Isto aconteceu no caso de KIRKPATRICK (16) com localização no saco lagrimal, e no segundo caso de SIMSON e STRACHAN, (17), o qual foi descrito por KAYE (18) em 1938.

10. Tratamento: cirúrgico, por exérese do tumor, seguida se possível, de eletrocoagulação da sua base.

RESUMO

Os AA, apresentam um caso de rinosporidose conjuntival em doente de sexo masculino, com 15 anos de idade. Fazem uma revisão da casuística mundial da rinosporidose ocular, e tecem considerações a respeito da doença.

SUMMARY

A case of conjunctival rhinosporidiosis in a boy 15 years old is presented.

A review of the world literature on ocular rhinosporidiosis is made, this one being the fourth case observed in Brasil.

RINOSPORIDIOSE OCULAR
Revisão da Literatura Mundial

ANO	AUTOR	SEXO	ID.	LOC. GEOGR.	LOC. OCULAR
1910	Ingram (19)	—	—	Índia	fornice conjuntival
1912	Elliot et al. (2)	M	60	Índia	conj. inf. e órbita
1912	Kirkpatrick (20)	M	—	Índia	conj. bulbar
1912	Kirkpatrick (20)	—	—	Índia	conj. tarsal inf.
1916	Kirkpatrick (16)	M	32	Índia	saco lagrimal
1922	Wright (21)	M	13	Índia	conj. tarsal sup. e inf.
1922	Wright (21)	M	14	Índia	conj. tarsal sup.
1922	Wright (21)	M	14	Índia	conj. bulbar
1922	Wright (22)	M	—	Índia	saco lagrimal
1925	Denti (23)	F	56	Itália	conjuntiva
1928	Duggan (24)	M	52	Índia	conj. bulbar
1931	Kurup (25)	M	12	Índia	conj. tarsal sup.
1931	Rao and Rao (26)	M	40	Índia	conj. tarsal sup.
1936	Allen, Dave (15)	F	11	Índia	conj. tarsal sup.
1936	Allen, Dave (15)	M	9	Índia	conj. tarsal
1936	Allen, Dave (15)	M	7	Índia	conj. tarsal
1936	Allen, Dave (15)	F	9	Índia	conj. tarsal
1936	Karunaratne (27)	—	—	Ceilão	conjuntiva
1936	Karunaratne (27)	—	—	Ceilão	conjuntiva
1936	Karunaratne (27)	—	—	Ceilão	saco lagrimal
1937	Simson, Strachan (17) M	M	17	África Sul	fornice conjuntival
1937	Simson, Strachan (17) M	M	16	África Sul	conj. tarsal sup.
1937	Simson, Strachan (17) M	M	9	África Sul	conj. tarsal sup.
1937	Simson, Strachan (17) M	M	14	África Sul	conj. bulbar
1937	Simson, Strachan (17) M	M	22	África Sul	pálpebra inf.
1939	Anderson, Byrnes (28) M	M	12	USA	conj. fornice inf.
1939	Griffey (29)	M	10	USA	conj. bulbar inf.
1940	Elles (3)	M	14	USA	conj. tarsal sup.
1940	Barnshaw, Read (30) ..	M	17	USA	conj. tarsal sup.
1942	Arnold, Whildin (31) ..	M	8	USA	conj. fornice inf.
1943	Boggino, Haedo (32) ..	M	20	Paraguai	conj. tarsal sup.
1943	Moreira (33)	—	—	Paraguai	conjuntiva
1947	Boase (34)	—	—	África	—
1948	Edmund, Beck (35) ..	—	—	USA	—
1949	Boccacio, Becker (10) .	M	55	Brasil	pálpebra e conj.
1950	Serrano et al. (36) ...	M	67	Argentina	conj. tarsal
1951	Souza, Cerruti (11) ...	—	—	Brasil	conj. tarsal inf.
1953	Beaujón, Scharyj (37) M	M	47	Venezuela	conj. bulbar
1953	Defrenne et al. (38) ..	F	10	Congo	conj. fornice inf.
1953	Defrenne et al. (38) ..	F	13	Congo	conj. fornice inf.
1954	Purandare, Deoras (39) —	—	—	Índia	conjuntiva
1954	Purandare, Deoras (39) —	—	—	Índia	conjuntiva
1954	Purandare, Deoras (39) —	—	—	Índia	conjuntiva
1954	Purandare, Deoras (39) —	—	—	Índia	conjuntiva
1954	Purandare, Deoras (39) —	—	—	Índia	conjuntiva
1955	Vanbreuseghen (7) ..	F	17	Congo	conj. tarsal sup.
1956	Souza et al. (12)	M	14	Brasil	conj. fornice inf.
1957	Campuzano, Gini (40) M	M	47	Paraguai	conj. tarsal sup.
1957	Rapaport et al. (41) ..	M	26	Argentina	conjuntiva
1958	Sharma et al. (14)	M	—	Índia	pele palp. sup.
1959	Coetzee (42)	M	10	África Sul	conj. tarsal inf.
1960	Azevedo et al. (43)	M	15	Brasil	conj. tarsal inf.

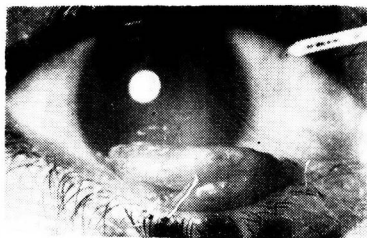


Fig. 1

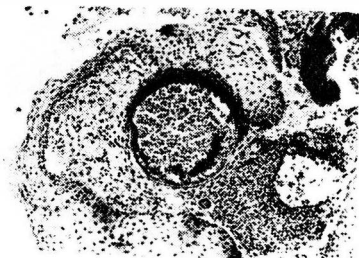


Fig. 2 — *Esporangio localizado no córneo, com reação inflamatória adjacente.* (10x40)

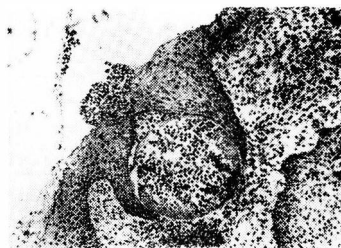

Fig. 3 — *Esporangio rôto, dando saída aos esporos.* (10 x 40)

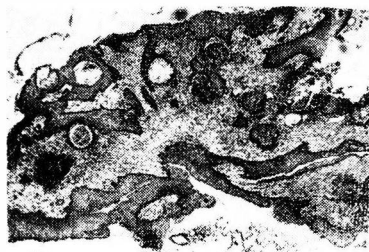


Fig. 4 — *Disposição dos esporangios na espessura do corte histológico (x lupa)*

BIBLIOGRAFIA

- 1 — VANBREUSEGHEM, R. — "Mycoses of Man and Animals". Sir Isaac Pitman and Sons, Ltd., London, 1958. Pg. 212.
- 2 — ELLIOT, R. H., INGRAM, A. C. and KIRKPATRICK, H. — Ophthalmoscope, 10: 428-432, 1912. Ref. ELLES, N.B.: Rhinosporidium Seeberi Infection in the Eye. Arch. Ophth., 25: 969-991, 1941.
- 3 — ELLES, N.B. — Rhinosporidium Seeberi infection in the Eye. — Arch. Ophth., 25: 969-991, 1941.
- 4 — SEEBER, G.R. — "Un nuevo esporozoario parásito del hombre. Dos casos encontrados en polipos nasales". Tése, Buenos Aires, 1900.
- 5 — AINSWORTH, G.C. — List of Fungi Recorded as Pathogenic for Man and Higher Animals in Britain. — Trans. Brit. Myc. Soc., 32:318-336, 1949.
- 6 — ASHWORTH, J.H. — On Rhinosporidium seeberi (Wernicke, 1903), with Special Reference, to its Sporulation and Affinities. — Trans. R. Soc. Edinb., 53:301-342, 1923.
- 7 — VANBREUSEGHEM, R., THYS, A., HENROT, L. — Troisième Cas Congolais de Rhinosporidiose. Considérations Nouvelles sur la Nature des Sphérules. — Ann. Soc. Belge Med. Trop., 35:225-228, 1955.
- 8 — THIAGO de MELLO, M. — Rhinosporidiosis. In SIMONS, R.D., "Medical Mycology". Elsevier Publishing Co., Amsterdam, 1954. Pg. 368.
- 9 — LACAZ, C.S. — "Manual de Micologia Médica". 3.a Ed., Livraria Atheneu S.A., Rio de Janeiro, 1960. Pg. 343.
- 10 — BOCCACIO e BECKER — Ref. LACAZ, C.S., "Manual de Micologia Médica", loc. cit. (9).
- 11 — SOUZA, J.L., CERRUTI, H. — Um caso de rinosporidiose ocular. Comunicação ao VII Congresso Brasileiro de Oftalmologia.
- 12 — SOUZA, J.L., LACAZ, C.S., PASQUALUCCI, M. — Rinosporidiose Ocular. Rev. Inst. Adolfo Lutz, 16:154-160, 1956.
- 13 — THIAGO de MELLO, M. — "Estudos sôbre o Rhinosporidium Seeberi". Tése. Rio de Janeiro, 1946.
- 14 — SHARMA, K.D., SHRIVASTAV, J.B., AGARWAL, S. — Ocular Rhinosporidiosis Simulating a Tumor. — Brit. J. Ophth., 42:572-574, 1958.
- 15 — ALLEN, F.R.W.K., DAVE, M.L. — The Treatment of Rhinosporidiosis in Man Based on the Study of Sixty Cases. — Indian Med. Gaz., 71:376-394, 1936.
- 16 — KIRKPATRICK, H. — Ophthalmoscope, 14:477-479, 1916. Ref. ELLES, N.B., loc. cit. (3).
- 17 — SIMSON, F.W., STRACHAN, A.S. — Rhinosporidiosis in Man, with a Report of Five Cases Occurring in the Union of South Africa. South Afr. J. Med. Sc., 2:82-88, 1937.
- 18 — KAYE, H. — A Case os Rhinosporidiosis of the Eye. Brit. J. Ophth., 22:449-455, 1938.
- 19 — INGRAM, A.C. — Rhinosporidium Kinealyi in unusual situations. Lancet, 2:726, 1910.

- 20 — KIRKPATRICH, H. — Ophthalmoscope, 10:430-432, 1912. Ref. ELLES, N.B., loc. cit. (3).
- 21 — WRIGHT, R.E. — Rhinosporidium Kinealyi of the Conjunctiva. Indian Med. Gaz., 57:6-7,
- 22 — WRIGHT, R.E. — Rhinosporidium Kinealyi of the Conjunctiva Cured by Tartarated Antimony (tartar emetic), and Notes on a Case in which the Lachrymal Sac was Affected by this Sporozoon. Indian Med. Gaz., 57:81-82,
- 23 — DENTI, V. — Boll. d'Ocul., 2:71, 1925. Ref. ELLES, N.B., loc. cit., (3).
- 24 — DUGGAN, J.N. — A Case of Rhinosporidium Kinealyi. Brit. J. Ophth., 12:526-530, 1928.
- 25 — KURUP, R.P. — Proc. All-India Ophth. Soc., 2:104-108, 1931. Ref. ELLES, N.B., loc. cit. (3).
- 26 — RAO, B.K.N. and RAO, B.V. — Proc. All-India Ophth. Soc., 2:109-112, 1931. Ref. ELLES, N.B., loc. cit. (3).
- 27 — KARUNARATNE, W.A.E. — The Pathology of Rhinosporidiosis. J. Path. Bact., 42:193-202, 1936.
- 28 — ANDERSON, W.B., BYRNES, T.H. — A Case of Rhinosporidium of the Conjunctiva. Am. J. Ophth., 22:1383-1388, 1939.
- 29 — GRIFFEY, E.W. — Rhinosporidiosis. A Case Report. Am. J. Ophth., 22:1389-1390, 1939.
- 30 — BARNSHAW, H.D., READ, W.T. — Rhinosporidiosis of the Conjunctiva. Arch. Ophth., 24:357-361, 1940.
- 31 — ARNOLD, R., WHILDIN, J. — Rhinosporidiosis of the Conjunctiva. Case Report. Am. J. Ophth., 25:1227-1230, 1942.
- 32 — BOGGINO, J., HAEDO, A.A. — Rhinosporidiosis Conjuntival. An. Fac. Cienc. Med., Assunción, 11(17):163-165, 1943.
- 33 — MOREIRA, L.C. — Caso inédito. Ref. BOGGINO, J., HAEDO, A.A., loc. cit., (32).
- 34 — BOASE, A.J. — East Afr. Med. Jour., 24:199, 1947. Ref. ELLES, N.B., loc. cit., (3).
- 35 — EDMUND, M., BECK, R. — Virginia Med. Month., 75:278, 1948. Ref. ELLES, N.B., loc. cit. (3).
- 36 — SERRANO, O.B., DIAZ, B.E., ACEVEDO, F.M. — Granuloma rinosporidiósico con localización conjuntival. (Primera observación argentina). El Dia Méd., 22:686-689.
- 37 — BEAUJÓN, R.D.S., SCHARYJ, M. — Rhinosporidiosis. Un caso con localización conjuntival. Rev. Policlín. Caracas, 21:45-48, 1953.
- 38 — DEFRENNE, P., DORZEE, J., APPELMANS, M., JANSEN, E. — Conjonctivite proliférante par "Rhinosporidium Seeberi". Bull. Soc. Belge Ophth., 104:247-252, 1953.
- 39 — PURANDARE, N.M., DEORAS, S.M. — Rhinosporidiosis in Bombay. Indian J. Med. Sc., 7:603-610.
- 40 — CAMPUZANO, H., GINI, E.G. — Rhinosporidiosis conjuntival. Bol. Oft. Centro Prev. Ceguera, Assunción, 1:2123, 1957.

- 41 — RAPAPORT, M., MIERES, A., PICOLI, H.R. — Rinosporidiosis de la conjuntiva ocular. Arch. Oft. Buenos Aires, 32:198-204, 1957.
42 — COETZEE, T. — Rhinosporidiosis of the Conjunctiva. Brit. J. Ophth., 43:309-311, 1959.
43 — AZEVEDO, M.L., BELLETATO, A., KRUG, A. — O presente trabalho.

V Á R I A S

CERTIFICADO DE OFTALMOLOGIA

Realizar-se-ão, no mês de Julho, em diversas Capitais do país, as provas (escrita e prática-oral) de habilitação para os médicos oculistas que desejarem possuir o "Certificado de Oftalmologia".

Os interessados poderão dirigir-se aos seguintes colegas:

- | | |
|------------------------------|------------------|
| 1 — Werther Duque Estrada | — Rio de Janeiro |
| 2 — Sylvio de Almeida Toledo | — São Paulo |
| 3 — Mário Araujo Azambuja | — Pôrto Alegre |
| 4 — Heitor Marback | — Salvador |
| 5 — Clóvis Paiva | — Recife |
| 6 — Hilton Rocha | — Belo Horizonte |

Para a inscrição haverá necessidade de apresentação de 2 documentos que comprovem:

- 1 — estar inscrito no Conselho Regional de Medicina;
- 2 — o exercício ou o estudo da oftalmologia, durante 2 anos pelo menos (atestado firmado por um professor da especialidade ou por 2 oculistas inscritos no C.B.O.).