

## PATOLOGIA OCULAR PARA RESIDENTES

### — PAPILOMAS DA CONJUNTIVA —

Notas sobre o emprego da crioterapia

ROBERTO LORENS MARRACK \*

**APRESENTAÇÃO DO CASO** — B.P.S. 20 anos, sexo feminino, preta, doméstica. Natural de Salvador, Bahia. Registro n.º 194235 do Hospital Prof. Edgard Santos.

Informava que havia oito anos surgiu um pequeno “caroço” no canto interno do olho direito. Com o passar do tempo apareceram outras lesões semelhantes. Queixava-se de frequentes episódios de sangramento destes “caroços”, bem como de ardor e lacrimejamento. Nunca havia feito nenhum tratamento.

Visão OD — cc 0,50 cil a 90° = 20/20.

OE — cc 0,25 0,50 cil a 90° = 20/20.

**Exame Externo** — OD — (Fig. 1) A conjuntiva palpebral superior apresentava próximo ao bordo palpebral cinco lesões elevadas e sesséis. Duas estavam localizadas no terço interno. As tres outras localizavam-se no terço médio também nas vizinhanças do bordo palpebral. A maior destas lesões da conjuntiva palpebral media cerca de 4,5 mm e a menor certa de 1,5 mm nos seus maiores diâmetros. Tais tumorações tinham superfície irregular e aspecto carnososo. A biomicroscopia eram vistas várias alças vasculares superficialmente dispostas o que lhes conferia o aspecto papilomatoso.

No fundo de saco inferior estavam presentes duas lesões possuindo características semelhantes aquelas acima descritas e medindo aproximadamente 4 mm e 3,5 mm nos seus maiores diâmetros.

A conjuntiva bulbar estava também envolvida por duas lesões cujo aspecto sé confundia com as lesões da conjuntiva palpebral sendo entretanto menos elevadas. Uma delas estendia-se das quatro às nove horas acompanhando a curvatura limbica. A outra lesão, menos volumosa mas com a mesma localização peri-limbica estendia-se de uma às três horas.

---

\* Faculdade de Medicina da Universidade Federal da Bahia — Hospital Prof. Edgard Santos. (Serviço do Prof. Heitor Marback).

O restante do exame do OD bem como o exame do OE não revelou anormalidades.

Diagnóstico clínico: papilomas múltiplos das conjuntivas palpebral e bulbar.

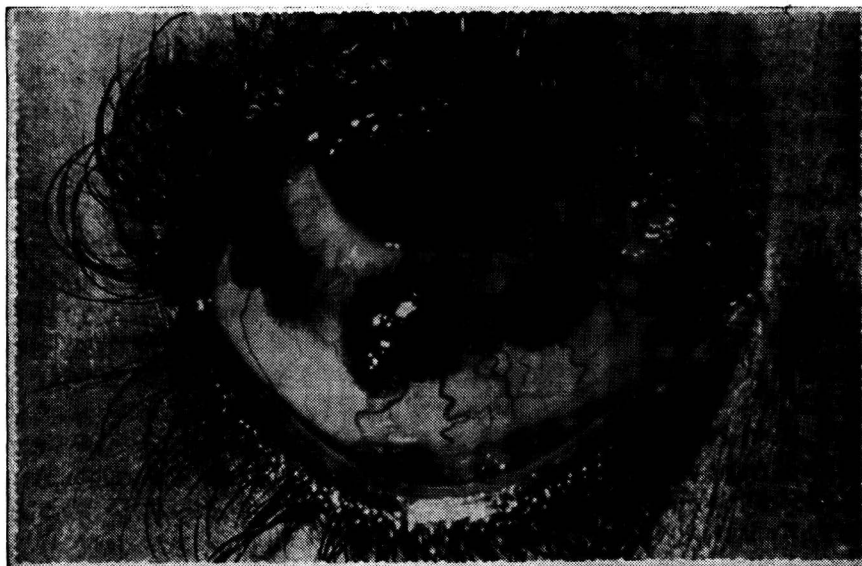

Fig. 1 — Fotografia Clínica OD — Papilomas são observados nas vizinhanças do bordo palpebral superior, fundo de saco inferior e próximo ao limbo esclero-corneano.

**TRATAMENTO E EVOLUÇÃO** — O tratamento cirúrgico foi executado em duas sessões com o intervalo de doze dias de uma para a outra. Em ambas as cirurgias utilizamos instalação de colírio de tetracaina a 0,5% e infiltração local com xilocaina a 2%. Durante a primeira cirurgia procedemos o tratamento das lesões localizadas na conjuntiva palpebral superior e no fundo de saco inferior. Após a excisão das lesões aplicamos crioterapia nas suas bases ( $-80^{\circ}$  C durante 10 segundos) utilizando a unidade Amoils com a ponta para cirurgia de descolamento de retina. Já durante a segunda cirurgia tratamos as lesões da conjuntiva bulbar. Aqui, além da infiltração sub-conjuntival de xilocaina a 2% fizemos ainda infiltração sub-conjuntival de ar para afastar a conjuntiva da superfície do globo ocular. Após a exérese de pequeno fragmento para o estudo anátomo-patológico procedemos as aplicações da crioterapia sobre a área comprometida na intensidade antes indicada.

Durante o pós-operatório notamos redução gradual das lesões perilímbricas até o seu completo desaparecimento. Utilizamos colírio de neomicina com dexametasona 4 vezes ao dia durante um período de quarenta e cinco dias com regressão completa da reação inflamatória.

A paciente vem sendo acompanhada por mais de dois anos sem apresentar recidivas. A visão do OD permanece normal e nenhuma lesão fundoscópica ou alteração tensional foram observadas.

**ESTUDO ANÁTOMO-PATOLOGICO** — O exame das lesões excisadas da conjuntiva palpebral e fundo de saco inferior bem como dos fragmentos obtidos da conjuntiva bulbar revelou tumorações constituídas por eixos de tecido conectivo vascularizado recobertos por epitélio pavimentoso estratificado não queratinizado. Algumas células caliciformes estavam presentes no epitélio. Entretanto, nenhum aspecto de malignidade pode ser observado. (Fig. 2).

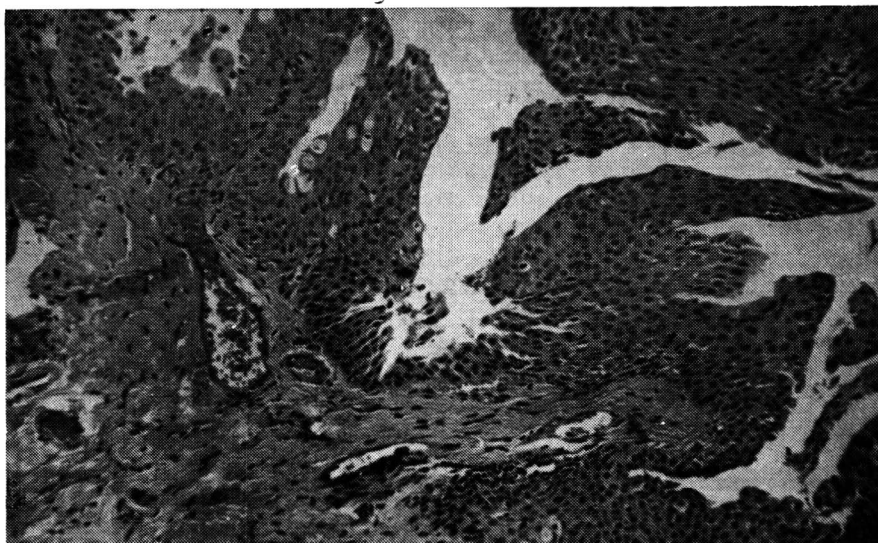


Fig. 2 — Microfotografia — Tumoração constituída por eixo de tecido conectivo vascularizado recoberto por epitélio pavimentoso estratificado não queratinizado. HE 10 x 10.

**Diagnóstico** — Papilomas da conjuntiva.

**COMENTARIOS** — Os papilomas constituem tumores epiteliais benignos que muito frequentemente comprometem a conjutiva. As localizações mais usuais são no fornix inferior, carúncula e limbo esclero-corneano.

Segundo HARKEY E METZ (1968) os papilomas conjuntivais causados por vírus ocorrem geralmente em paciente jovens; as lesões são usualmente múltiplas e frequentes as recidivas. Em contraposição, os papilomas do tipo neoplásico tem maior incidência em pacientes idosos. As lesões são geralmente únicas e menor a tendência à recidiva. É interessante notar que do ponto de vista histológico os dois tipos são indistinguíveis.

Apesar de serem consideradas neoplasias benignas os papilomas podem eventualmente mostrar evidências de malignidade. Entretanto, um dos pontos mais importantes a ser considerado com relação a tais tumores refere-se aos problemas de ordem clínica e terapêutica por eles produzidos. Muitos destes problemas surgem em virtude do modo de crescimento superficial típico do tumor com tendência ao envolvimento de grandes extensões da conjuntiva. Outras vezes, sobretudo naquelas lesões oriundas do limbo, a infiltração da córnea gera uma grave dificuldade de orientação terapêutica. Por outro lado a frequente multiplicidade das lesões agrava mais ainda a complexidade da situação. Portanto, além do sério problema de ordem cosmética, poderão vir a constituir uma verdadeira ameaça à integridade funcional do globo ocular. Aliados aos fatos acima mencionados encontramos ainda duas outras implicações significativas. A primeira, ou seja, a franca tendência ao sangramento, decorre de uma característica morfológica do tumor, através da disposição superficial de vasos sanguíneos. A segunda, representada pelas frequentes recidivas após tratamento, passa a constituir uma das maiores dificuldades na conduta terapêutica do problema e que nos leva a compreender as várias técnicas propostas para tal fim. Assim é que encontraremos mencionadas a excisão simples ou associada à cauterização da base ou ainda seguida de reconstituição com mucosa bucal e a radioterapia como formas de tratamento frequentemente propostas para o tratamento dos papilomas conjuntivais. Esta última apesar de produzir bons resultados KOELLNE R(1917) tem o seu uso desencorajado em virtude dos efeitos secundários deletérios para o globo ocular. Quanto a excisão, traz complicações como simbléfaros a retrações cicatriciais naqueles casos onde a lesão compromete extensas áreas da conjuntiva.

Recentemente, WILSON II E OSTLER (1974) ao considerarem as complicações decorrentes de manobras cirúrgicas aplicadas a papilomas conjuntivais comprometendo a córnea propuseram atitude conservadora face ao problema. Para tais autores, os papilomas produzidos por vírus são essencialmente benignos, geralmente assintomáticos e tendem a desaparecer espontaneamente no espaço de tempo de dois anos. Assim, preconizam a crioblação ou excisão cirúrgica limitada ao epitélio apenas para aqueles casos onde se suspeite potencial de malignidade ou que apresentem um curso clínico superior a dois anos.

A crioterapia vem portanto sendo tentada como recurso eficiente na cura de tal tipo de lesão conjuntival. Harkey e Metz (1968) obtiveram cura de tal tipo de lesão conjuntival. HARKEY E METZ (1968) obtiveram crioterapia com a unidade de Cooper-Linde. BOLES-CARENINI e ORZALESI (1969) trataram oito casos de papilomas conjuntivas utilizando a temperatura de 70°C por um minuto, repetindo as aplicações à medida que necessárias, obtendo cura total em seis casos e redução parcial das lesões em dois casos. OMOHURO E ELLIOT (1970) conseguiram a cura sem recidiva de papiloma difuso do limbo com aplicações de - 79°C por 8 segundos utilizando a unidade de crioterapia de Amolls.

No presente caso excisamos as lesões da conjuntiva palpebral superior e fundo de saco inferior com aplicação imediata de crioterapia nas suas bases. Já para as lesões que comprometiam a conjuntiva bulbar nas vizinhanças do limbo não fizemos a excisão prévia dos papilomas. Nos limitamos às aplicações crioterápicas sobre os tumores. Afim de evitarmos a ação da crioterapia sobre as estruturas intraoculares subjacentes, isolamos as áreas conjuntivais a serem tratadas com injeção subconjuntival de ar. Assim procedendo não observamos reação inflamatória na câmara anterior à semelhança daquela obtida por OMOHUNDRO E ELLIOT (1970).

A nossa paciente permanece sem recidivas por mais de dois anos de acompanhamento. Tal fato nos faz imaginar que tal terapêutica deva ser testada em número significativo de casos de papilomas conjuntivais para a confirmação do seu real valor.

#### BIBLIOGRAFIA

1. BOLES-CARENINI, B. and ORZALESI, N. — Minor indications for cryosurgery in ophthalmology. *Cryosurg* 2:68, 1969.
2. HARKEY, M. E. and METZ, H. S. — Cryotherapy of conjunctival papillomata. *Am. J. Ophthal.* 66:872, 1968.
3. KOELLNER, S. — Epithelial new formation at the corneal limbus which recurred for five years and was finally cured with mesothorium. *Arch. of Ophthal.* 46:130, 1917.
4. OMOHUNDRO, J. M. and ELLIOT, J. H. — Cryotherapy of Conjunctival Papilloma. *Arch. of Ophthal.* 84:609, 1970.
5. WILSON II, F. M. and OSTLER, H. B. — Conjunctival papillomas in siblings. *Am. J. Ophthal.* 77:103, 1974.