PATOLOGIA OCULAR PARA RESIDENTES

Vacuolização do Epitélio pigmentar da Iris no Diabetes Mellitus.

ROBERTO LORENS MARBACK

A vacuolização do epitélio pigmentar da iris constitui achado anátomo-patológico frequente em olhos de pacientes diabéticos. Assim, costuma figurar juntamente com a rubeose da iris na constituição da entidade denominada iridiopatia diabética. Outrossim, a dispersão pigmentar no aquoso, frequentemente notada durante cirurgias intraoculares em diabéticos, resulta da rutura dos vacúolos como consequência do traumatismo cirúrgico.

Procuraremos, no decorrer desta exposição, caracterizar o problema do ponto de vista clínico e anátomo-patológico, bem como, comentar aspectos relativos à sua etiopatogenia.

A descrição histopatológica da lesão parece ter sido feita pela primeira vez por KAMOCKI (1887). Entretanto, o reconhecimento clínico da mesma somente foi referido vários anos após por VOGT (1923) que demonstrou a possibilidade de observação das vesículas através o recurso da retro-iluminação. Tais achados foram confirmados por KOBY (1930), VILLANI (1934) e BERLINER (1949). Mais recentemente, FINE, BERKOW e HELFGOTT (1970)relataram um caso com excelente ilustração fotográfica referente ao quadro biomicroscópico, descrevendo as lesões como inúmeros pontos luminosos em ponta de alfinete dispostos circunferencialmente e de maneira concêntrica na iris. Os mesmos autores chamaram a atenção para as condições indispensáveis na evidenciação clínica dessa entidade: 1) acentuada vacuolização, 2) ausência de pigmentação densa no estroma da iris e 3) adequado manejo de intensa retro-iluminação. Vale ainda lembrar que tais autores frizaram a importância da ausência de dispersão pigmentar na câmara anterior como meio de diferenciação clínica com a atrofia senil da iris na qual ocorre esta dispersão e até mesmo deposição do pigmento nas estruturas angulares. Para eles, esta ausência de dispersão pigmentar significa que o pigmento permanece retido nas células do epitélio pigmentar da iris. Portanto, o epitélio pigmentar torna-se transparente, nas áreas comprometidas, através o aumento de volume das células e disposição particular do pigmento.

Clínica Oftalmológica da Faculdade de Medicina da Universidade Federal da Bahia. Hospital Prof. Edgard Santos (Serviço do Prof. Heitor Marback).

Quando examinada em secções histológicas coradas pela hematoxilina-eosina, a lesão se caracteriza pela presença de vacúolos ao nível do epitélio pigmentar da iris (Figs. 1 e 2). Tais vacúolos mostram-se totalmente vazios ou preenchidos por material finamente granuloso e cromófobo. Entretanto, YAMASHITA e BEKER (1961), utilizando material incluído em metacrilato, demonstraram que o interior dos vacúolos corava-se intensamente pelo PAS. Tal PAS positividade desaparecia após tratamento das secções com saliva. Este fato levou à conclusão de que o material contido no interior dos vacúolos seria glicogênio. Posteriormente, outros estudos histoquímicos confirmaram tal observação. De fato,

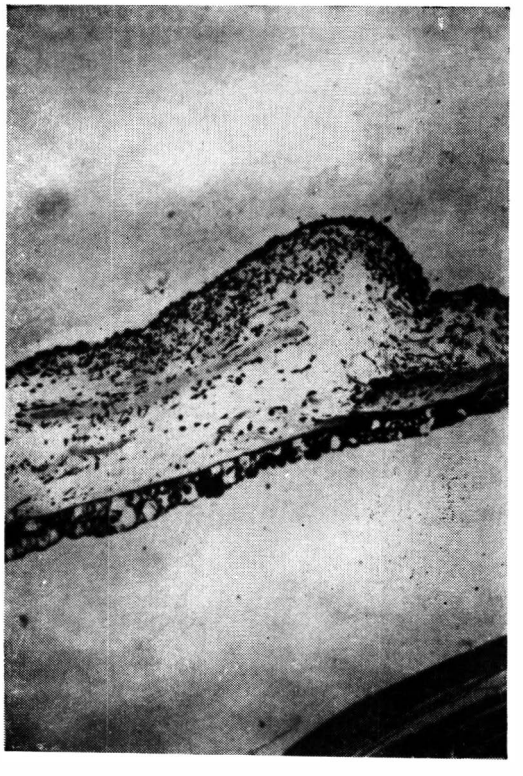

Fig. 1 — Microfotografia — Vacuolização do epitélio pigmentar da iris presente em globo ocular de paciente de 54 anos falecido em coma diabético. HE. 10x10.

YANOFF, FINE e BERKOW (1970) lograram obter forte PAS positividade nos vacúolos de olhos de pacientes diabéticos fixados em glutaraldeído. Ademais, demonstraram a presença do glicogênio mediante coloração pelo carmin de Best após fixação em formalina e controle pela diastase.

Ainda YANOFF, FINE e BERKOW (1970), estudando tecido iridiano normal fixado em tetróxido de ósmio ou glutaraldeído, chegaram à conclusão que o glicogênio está normalmente presente nas células do epitélio pigmentar da iris. Para estes autores esta observação não constitui surpresa desde que o epitélio pigmentar da iris é uma estrutura embriologicamente relacionada com as células de Müller da retina as quais armazenam glicogênio. Com efeito, a presença deste polissacarídeo foi histoquímicamente demonstrada nas células de Müller de cobaias por KUWABARA e COGAN (1961) e de saguis por MARBACK (1971). Este último autor notou que a quantidade do referido polissacarídeo variava segundo as condições de adaptação dos animais à luz.

Fig. 2 — Microfotografia — Maior aumento permite apreciação dos vacúolos no epitélio pigmentar da iris. HE. 10x40.

YANOFF, FINE e BERKOW (1970) confirmaram a presença de glicogênio no interior dos vacúolos do epitélio pigmentar da iris em diabéticos através a microscopia eletrônica. Nessas condições o glicogênio se

apresenta sob a forma de esférulas escuras dispostas em cadeias e com capacidade de reduzir a tiosemicarbazida após tratamento pelo ácido periódico.

Recentemente, SMITH e GLICKMAN (1975) estudaram a vacuolização do epitélio pigmentar da iris no diabetes procurando relacioná-la com os níveis glicêmicos dos pacientes bem como, com a nefropatia diabética de Armanni-Ebstein. Tal nefropatia consiste na vacuolização e acúmulo de glicogênio ao nível dos túbulos contorcidos proximais do rim de diabéticos que faleceram em cetoacidose com glicemia marcadamente elevada e que apresentaram glicosúria por período de setenta e duas horas antes da morte. Neste estudo pós-mortem foram analisados cinquenta e sete diabéticos. Destes, trinta e quatro não mostraram vacuolização do epitélio pigmentar da iris. Trinta e tres destes trinta e quatro diabéticos tinham apresentado níveis glicêmicos inferiores a 200 mg/100 ml. nas setenta e duas horas que antecederam o óbito. Além do mais, trinta e um dos trinta e tres não exibiram nefropatia de Armanni-Ebstein. Por outro lado, os outros vinte e tres diabéticos restantes, mostravam vacuolização do epitélio pigmentar da iris. Dezenove destes tinham tido glicemias superiores a 200 mg/100 ml nas setenta e duas horas antes da morte e dezesete eram portadores da nefropatia de Armanni-Ebstein.

Ao final do estudo, SMITH e GLICKMAN (1975) afirmam acreditar que a vacuolização do epitélio pigmentar da iris seja transitória e dependa do nível em que se encontre a glicemia e especulam sobre o mecanismo que origina tal vacuolização. Assim, estando o glicogênio normalmente presente no epitélio pigmentar da iris, não ocorreria acúmulo adicional em condições patológicas e sim uma redistribuição do material já existente.

Lembramos ainda que segundo mencionam HOGAN e ZIMMERMAN (1962), a vacuolização do epitélio pigmentar da iris observada no diabetes não guarda proporção com grau de retinopatia diabética porventura presente. São ainda os mesmos autores que referem a possibilidade de vacuolização do epitélio pigmentar da iris ocorrendo em casos de gargoilismo.

Além do glicogênio, YANOFF, FINE e BERKOW (1970) pesquisaram a presença de mucopolissacarideos ácidos nos vacúolos do epitélio iridiano de diabéticos, utilizando diferentes métodos de coloração (ferro coloidal, azul de alcian, azul de toluidina, cristal violeta e acridina orange) mediante controle pela diastase e hialuronidase. Estes testes mostraram-se negativos para mucopolissacarídeos ácidos. A coloração azul (azul da Prússia) obtida em olhos de dois pacientes após tratamento pelo método do ferro coloidal dependeu da presença de ferro consequente a hemorragias de vítreo e retina que foram clinicamente demonstradas, e não da existência de mucopolissacarídeos ácidos.

BIBLIOGRAFIA

1. BERLINER, M. L. — Biomicroscopy of the Eye. Vol. 2, pp. 788, 769. Mc Graw-Hill. New York, 1949.

2. FINE, B. S.; BERKOW, J. W. and HELFGOTT, J. A. — Diabetic lacy vacuolation of iris pigment epithelium. A case report. Am. J. Ophthal. 69:197, 1970.
3. HOGAN, M. and ZIMMERMAN, L. — Ophthalmic Pathology. 2nd ed. p. 408. W. B. Saunders and Co. Philadelphia, 1962.
4. KAMOCKI, V. — Pathologisch-anatomische Untersuchungen von Augen diabetischer Individuen. Arch. f. Augenh. 17:247, 1887.
5. KOBY, F. — Slitlamp Microscopy of the Living Eye. ed. 2, pp. 198, 212, 213. Blakiston, Philadelphia, 1930.
6. KUWABARA, T. and COGAN, D. G. — Retinal Glycogen. Arch. Ophth. 66:680, 1961.
7. MARBACK, R. L. — Contribuição ao estudo histoquímico da retina de saguis Callithrix jacchus e Callithrix penicillata. Tese Faculdade de Medicina da Universdade Federal da Bahia, 1971.
8. SMITH, M. E. and GLICKMAN, P. — Diabetic vacuolation of the iris pigment epithelium. Am. J. Ophth. 79:875, 1975.
9. VILLANI, G. — Biomicroscopia dell'occhio diabetico. Ann. Ottal. 62:881, 1934.
10. VOGT, A. — Der Pupillarpigmentsaum bei Diabetes, die Diabetische Auflockerung des Pigmentsaums. Arch. f. Augenh., 111:99, 1923.
11. YAMASHITA, T. and BECKER, B. — The basement membrane in the human diabetic eye. Diabetes 10:167, 1961.
12. YANOFF, M.; FINE, B. S. and BERKOW, J. W. — Diabetic lacy vacuolation of iris pigment epithelium. A histopathologic report. Am. J. Ophth., 69:201, 1970.