ANGIOGRAFIA FLUORESCEINICA PARA RESIDENTES

— Diagnóstico Diferencial entre Papiledema e Pseudo-Papiledema —

PEDRO PAULO BONOMO *

O uso da angiografia fluoresceínica como método propedêutico nas diversas alterações da papila, tem, principalmente, se voltado para a diferenciação entre os diversos tipos de papiledema — por hipertensão intracraniana, papilites e neurites ópticas. Os quadros angiográficos nestes casos são muito semelhantes. Para alguns autores essa diferenciação é impossível, porém para outros ela é possível.

Nossa intensão com esse artigo não é entrar nos detalhes dessa divergência dè opiniões e sim lembrar o papel da fluoresceinografia no diagnóstico diferencial entre o verdadeiro papiledema e o pseudo-papiledema.

O têrmo "pseudo-papiledema" é, em geral, empregado para designar uma série de condições benignas e frequentemente congênitas que simulam o papiledema em suas fases iniciais. Aqui se enquadram os casos de hipermetropia, drusas de papila, fibras de mielina na papila, alterações miópicas e processos inflamatórios que turvam a região do disco óptico.

O papiledema, qualquer que seja sua etiologia, apresenta-se angiograficamente com as seguintes características:

a — dilatação e aumento do número de capilares na região da papila

b — formação de microaneurismas

Lembremos, ainda, que essas alterações se processam apenas ao nivel da região do disco óptico e o vazamento se origina apenas dos capilares dessa região.

c — extravazamento de fluoresceína além dos bordos da papila

Nos casos iniciais o aumento da permeabilidade dos capilares é um dos sinais mais precoces. O vazamento começa, em geral, a partir da fase venosa tardia e frequentemente no eixo vertical. As fotografias tiradas entre 2 a 15 minutos após a injeção de fluoresceina vão mostrar um vazamento que ultrapassa os bordos da papila.

Quanto mais avançado o papiledema mais intenso será o vazamento e mais evidentes serão as alterações vasculares e a formação de microaneurismas.

A angiografia nos casos de pseudo-papiledema é bem diferente, pois, não apresenta nem alteração vascular nem alteração de permeabilidade.

APRESENTAÇÃO DE CASOS

CASO N.o 1 — Paciente com 26 anos de idade apresentando quadro de Lupus eritematoso disseminado.

---

* Da Disciplina de Oftalmologia do Departamento de Cirurgia da Escola Paulista de Medicina.

O.E. — oftalmoscopicamente a papila estava com uma elevação de 3D. a 4D., hemorragias peri-papilares e alguns exudatos algodonosos na mesma região. Não se individualizava a escavação fisiológica. Tanto as artérias como as veias da papila e peri-papilares estavam tortuosas.

A angiografia fluoresceínica mostrou a partir da fase arterial e fase venosa precoce, uma fina rede de capilares na altura dos bordos da papila, dispostos radialmente ao longo das fibras nervosas (foto n.o 1).

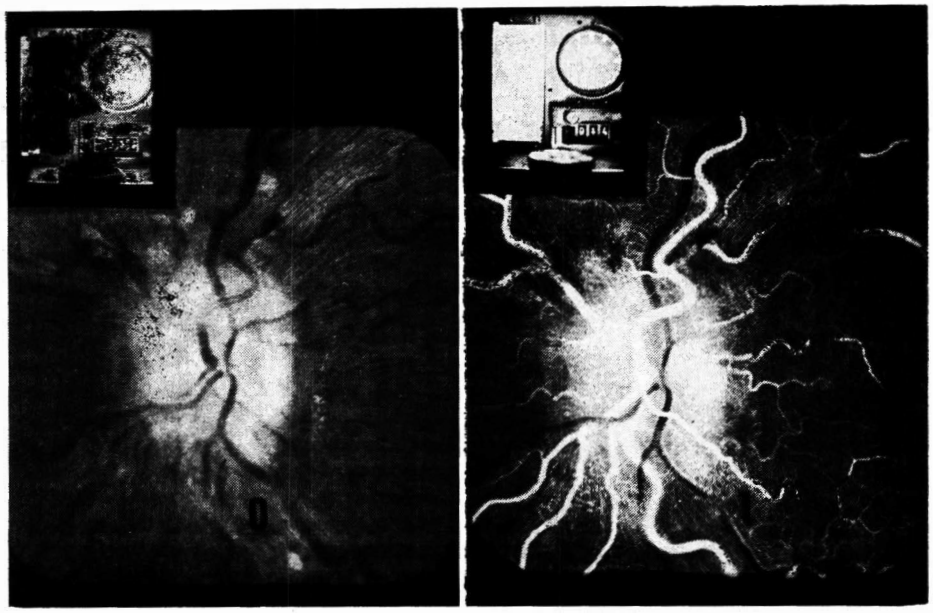

Foto 0 — Controle

Foto 1 — Fase venosa precoce

No final da fase venosa precoce e início da fase venosa tardia esses capilares estavam bem individualizados em toda a região da papila. Nesta mesma fase, além do aumento do número de capilares pode-se, também, individualizar vários microaneurismas (foto n.o 2).

A partir da fase venosa tardia esses capilares deixaram escapar fluoresceína, a qual, permanecerá por muito tempo após a circulação do corante. A foto n.o 3 (post-fase) mostra a papila hiperfluorescente em relação a foto controle e o vazamento ocorrido diminui a individualização das estruturas antes visíveis. Quadro de edema de papila.

CASO N.o 2 — Paciente com 33 anos de idade apresentando cefaléia há 30 dias.

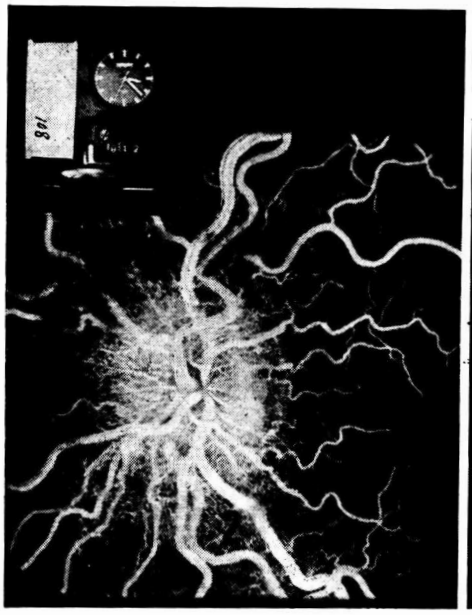

Foto 2 — Fase venosa tardia

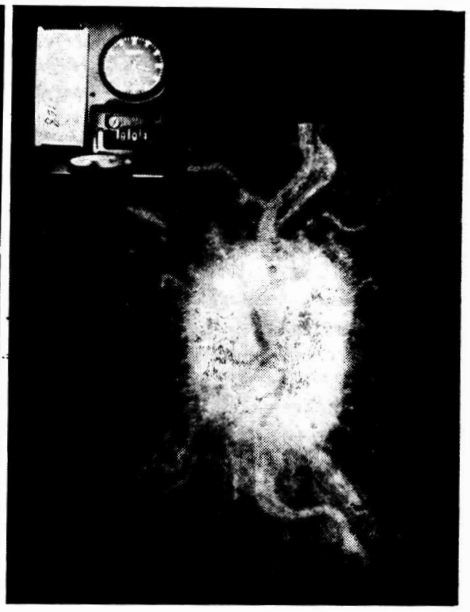

Foto 3 — Post-fase

Foto 4 — Controle

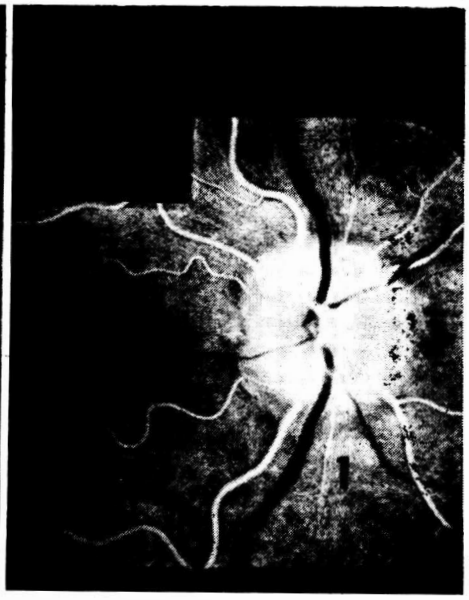

Foto 5 — Fase arterial

O.D. — oftalmoscopicamente a papila estava elevada e a escavação fisiológica ausente. Não se observava pulso venoso. As artérias e as veias da região estavam normais.

Angiografia fluoresceínica — na foto controle (foto "4") pode-se notar uma pseudo-fluorescência mais intensa do lado nasal, além do borramento dos bordos já evidenciado na oftalmoscopia.

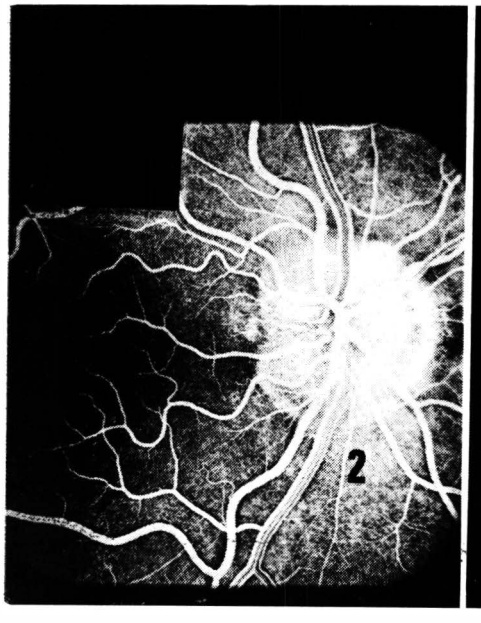

Foto 6 — Fase venosa precoce

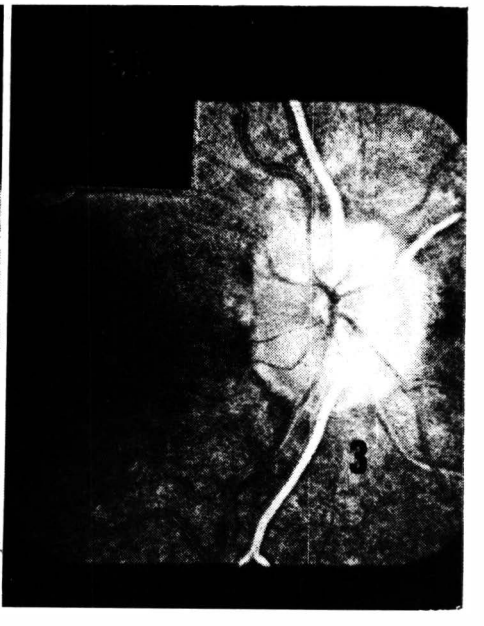

Foto 7 — Fase venosa tardia

Durante todo o decorrer da prova não foi evidenciado nem aumento do número de capilares nem a presença de microaneurismas. Pode-se notar na fase venosa precoce uma diminuição da fluorescência do lado nasal em relação ao lado temporal da papila (foto n.o 6).

Na fase venosa tardia (foto n.o 7) não houve borramento nem cancelamento das estruturas vasculares da papila por extravazamento do corante. Nas fases tardias a pseudo-fluorescência apresentada na foto controle, a qual, não era bem delimitada, passou a ser bem definida no quadrante nasal superior e no quadrante nasal inferior. Quadro de Drusas de papila.

RESUMO

O autor apresenta as principais alterações angiográficas que devem ser observadas para se fazer o diagnóstico diferencial entre papiledema e pseudo-papiledema. O resultado de duas angiografias fluoresceínicas enfatizam a importância da prova.

SUMMARY

This paper presents the main angiographic alterations that must be observed to differentiate papilledema from pseudopapilledema . The results of two fluorographies emprasize the importance of the test.

BIBLIOGRAFIA

1. ERNEST, J. T. and ARCHER, D. — Fluorescein Angiography of the Optic Disc. Am. J. Ophth. 75 (6):973, 1973.

2. KELLEY, J. S. — Autofluorescence of Drusen of the Optic Nerve Head. Arch. Ophthalmol. 92:263, 1974.

3. MILLER, S. J. H., SANDER, M. D. and FFYTCHE, T. J. — Fluorescein Fundus Photography in the detection of early papilledema and its differentiation from pseudo-papilledema. The Lancet. 2:651, 1965.

4. ROSEN, E. S. — Fluorescence photography of the eye, London: Butterworth, 1968.

5. SHIKANO, S. and SHIMIZU, K. — Atlas of fluorescence fundus angiography. Tokio, Japan, Igaku Shoin Ltd, 1968.

6. WESSING, A. — Fluorescein angiography of the retina. Saint-Louis: The C. V. Mosby Co., 1969.