ANGIOGRAFIA FLUORESCEÍNICA PARA RESIDENTES — INTERPRETAÇÃO DA ANGIOGRAFIA ANORMAL —

* Pedro Paulo Bonomo

Em continuação as duas publicações anteriores "Principios básicos e noções elementares da angiografia fluoresceínica" (1) e "A Angiografia Normal" (2), temos como propósito, com essa publicação, terminar de dar uma série de noções fundamentais que capacitarão ao residente e aos que se iniciam na especialidade a interpretarem uma angiografia fluoresceínica normal ou patológica.

Com finalidade didática lembramos, novamente, a necessidade do conhecimento das características anatômicas e topográficas dos vasos retinianos, assim como da angiografia normal para melhor aproveitamento do texto.

Gostariamos, ainda, de lembrar que a angiografia fluoresceínica não é nada mais do que um outro método propedêutico retiniano. Por isso, sua indicação e proveito dependem, também, do conhecimento da restante semiologia retiniana. A simples angiografia não nos leva a uma conclusão diagnóstica definitiva.

A descrição das alterações angiográficas que serão encontradas a seguir e os termos empregados já foram, todos, usados antes na literatura. Muitas vezes esses termos usados separadamente podem gerar confusões, talvez, agrupados sejam de mais fácil compreensão.

As alterações encontradas em uma angiografia fluoresceínica, básicamente, são de hiper ou hipofluorescência. E, de uma maneira geral, podem ser:

A — Bloqueio de Fluorescência
B — Fluorescência Transmitida
C — Alterações de permeabilidade
D — Pseudo-fluorescência

Antes de iniciar a descrever cada uma delas em separado vamos nos recordar, esquematicamente, do que se passa numa angiografia normal observando o esquema abaixo (esquema n.o 1).

A — Bloqueio de Fluorescência — o bloqueio de fluorescência ou fluorescência negativa é a ausência ou diminuição da fluorescência normal de

* Da Disciplina de Oftalmologia do Departamento de Cirurgia da Escola Paulista de Medicina.

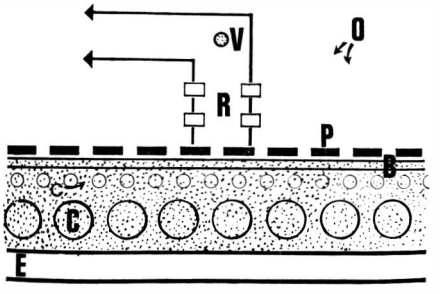

Esquema nº 1 — angiografia normal — (O) posição do observador , (E) esclera, (C) coroide, (c) coriocapilar, B) Membrana de Bruch, (R) neuro-epitélio retiniano, (V) vaso intra-retiniano. O «pontilhado» corresponde a fluoresceina, nos diversos tecidos.

fundo produzida por determinados tecidos ou estruturas. Dependendo do local onde se encontre essa estrutura pode-se ter uma imagem negativa (negra) durante toda a angiografia ou até uma de suas fases. Ex: proliferação de pigmento do epitélio pigmentar retiniano ou coroideo, hemorragias, edema, líquido sub-retiniano, exudatos, corpos estranhos e outros. Observe o esquema n.o 2 e compare-o com o normal.

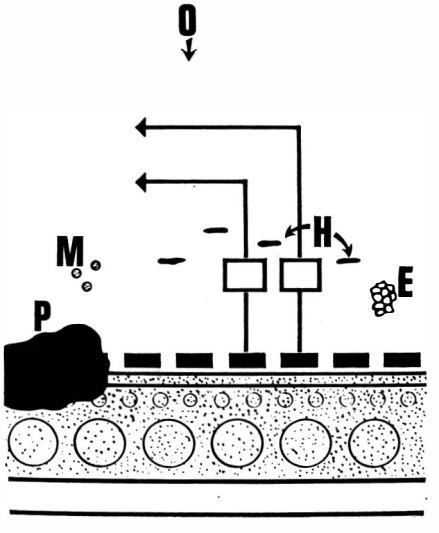

Esquema nº 2 — (O) posição do observador, (P) pigmento, (E) exudatos, (M) aneurismas, (H) hemorragias.

Nas sequências de fotos n.os I, IV, VI e VII aparecem vários exemplos de fluorescência negativa.

B — Fluorescência transmitida — é o tipo de alteração que permite observar a fluorescência dos vasos e espaços intervasculares coroideos. Isto acontece quando o epitélio pigmentar retiniano deixa de funcionar como barreira óptica e funciona apenas como barreira mecânica a fluoresceína. Se caracteriza por: a) aparecimento precoce no angiograma, coincidindo com o enchimento coroidiano; b) não muda nem de forma nem de tama-

nho durante toda a angiografia, alterando apenas a intensidade fluorescente; c) diminuição ou completo desaparecimento nas fases finais da prova. Observe esquema n.o 3.

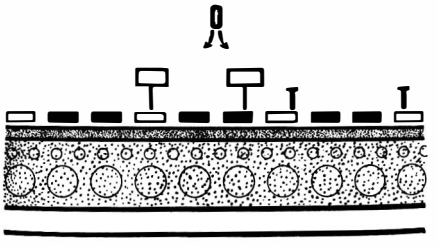

Esquema nº 3 — fluorescência transmitida — (O) posição observador, (T) falhas no epitélio pigmentar retiniano.

Na sequência de fotos n.os I e II vê-se exemplos de fluorescência transmitida.

C — Alterações de permeabilidade — são consideradas alterações de permeabilidade os "vazamentos" e as "obstruções".

1) vazamentos — são observados quando a fluoresceína abandona e/ou preenche espaços ou locais normalmente impermeáveis a ela. Já mencionamos antes que, normalmente, a fluoresceína não abandona os vasos retinianos e que na circulação coroídea ela entra e sai sem deixar traços visíveis. Nos casos dos vazamentos a fluoresceina abandona o espaço intra-vascular retiniano ou quebra a barreira tanto óptica quanto mecânica oferecida pelo epitélio pigmentar retiniano, aparecendo em lugares não previstos. Alguns autores costumam, ainda, individualizar certos tipos de vazamentos, em "represamento" e "tatuagem". Diz-se que há um represamento quando a fluoresceína vaza para dentro de um espaço anatômico anormal. Ex: corioretinopatia serosa central, edema cistoideo, etc... Quando ela vaza em um tecido sólido deixando-o impregnado diz-se que há uma tatuagem. Ex: reações inflamatórias, drusas, esclera, tecidos cicatriciais, etc... Os vazamentos são caracterizados por: a) não aparecem nas fases iniciais da angiografia; b) alteram a forma, o tamanho e a intensidade durante a angiografia; c) permanência da fluorescência depois que a fluoresceína abandona a circulação da retina e da coroide.

Os esquemas n.os 4 e 5 mostram o que se passa na alteração de permeabilidade dos vasos intra-retinianos e intra-vitreos e no caso do represamento, respectivamente.

Exemplos de vazamento podem ser observados nas sequências de fotos n.os I, III, IV, V e VI.

2) obstruções — ou defeitos de preenchimento são encontrados quando determinados vasos ou zonas capilares não são preenchidos pelo corante, permanecendo escuros ou negros. Ex: obstrução arterial, obstrução venosa, etc...

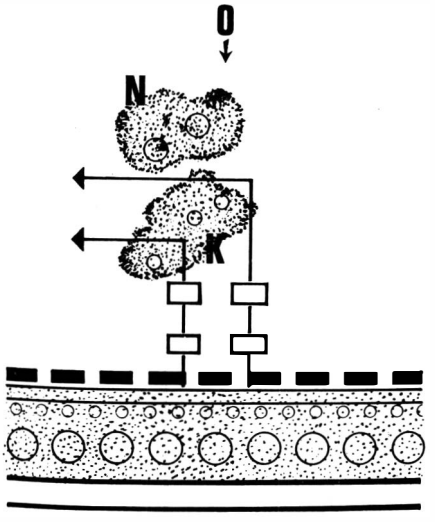

Esquema nº 4 — (O) posição do observador, (K) vazamento do corante dos vasos intra retinianos, (N) vazamento do corante dos vasos intra-vitreos.

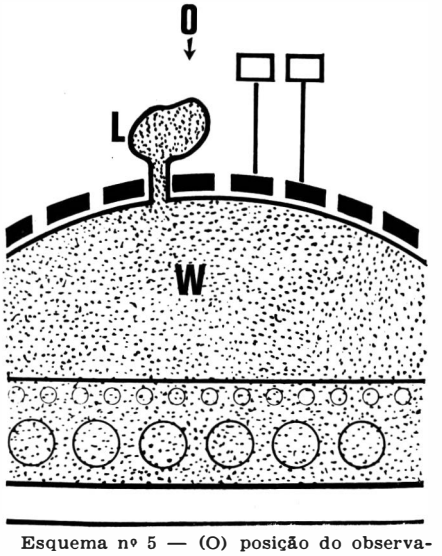

Esquema nº 5 — (O) posição do observador, (W) acumulo do corante no espaço sub epitélio pigmentar retiniano, (L) escape do corante para o espaço sub neuro-epitélio retiniano.

D — Pseudo-fluorescência — existem dois tipos de pseudo-fluorescência: "precoce" e "tardia".

A pseudo-fluorescência precoce aparece quando a combinação de filtros usada para a realização da angiografia permite que determinada estrutura seja fluorescente antes da injeção do corante. Ex: papila, esclera, exudatos duros ou moles, etc... Teoricamente ela pode ser eliminada com uma combinação especial de filtros. Encontra-se alguns exemplos de pseudo-fluorescência precoce nas sequências de fotos n.os I, II, III, VII.

A pseudo-fluorescência tardia depende de uma série de outros fatores combinados. Sob certo aspecto é uma continuação da pseudo-fluorescência precoce. Nas fases tardias da angiografia a fluoresceína que aparece no humor vitreo e no humor aquoso pode ser excitada pela luz do "flash". Esse mesmo feixe de luz ao encontrar determinada estrutura no fundo do olho volta e é capaz de ultrapassar o filtro de barragem e impressionar o filme. É dificil reconhecer-se as estruturas que apresentam essa propriedade sem o auxílio da estereo-fotografia.

Algumas observações são necessárias para a interpretação de uma angiografia fluoresceínica anormal. Para orientar o examinador nessa interpretação a resposta a certos quesitos é fundamental:

1) Existe alguma estrutura pseudo-fluorescente na foto controle? Se existe:
a) permaneceu inalterada durante toda a seriação fotográfica?
b) em que fase houve mudança da forma, tamanho ou intensidade da fluorescência?

2) Existe alguma imagem escura ou negra na foto controle? Se existe:
a) permaneceu imutável durante toda a angiografia?
b) desapareceu em alguma das fases da angiografia?
c) tornou-se hiperfluorescente em uma das fases da angiografia?
d) houve vazamento? a partir de que fase?
3) Se houver uma hiperfluorescência em determinada zona aparentemente normal na foto controle:
a) em que fase se tornou hiperfluorescente?
b) houve mudança na forma ou no tamanho durante a prova?
c) permaneceu nas fases tardias da angiografia?
4) Se houver uma hipofluorescência em determinada zona aparentemente normal na foto controle.
a) em que fase se tornou hipofluorescente?
b) permaneceu hipofluorescente durante toda a angiografia?
c) houve hiperfluorescência nas fases finais da angiografia?

A seguir serão mostradas as fotos principais de algumas angiografias fluoresceínicas.

Sequência de fotos n.o I — Placa de cicatriz coriorretiniana.

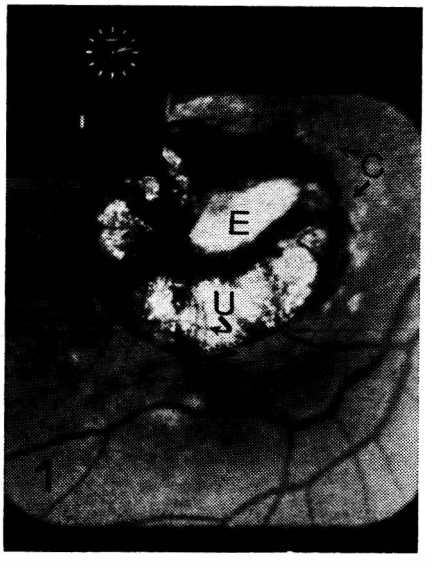

Foto nº 1 — Controle.

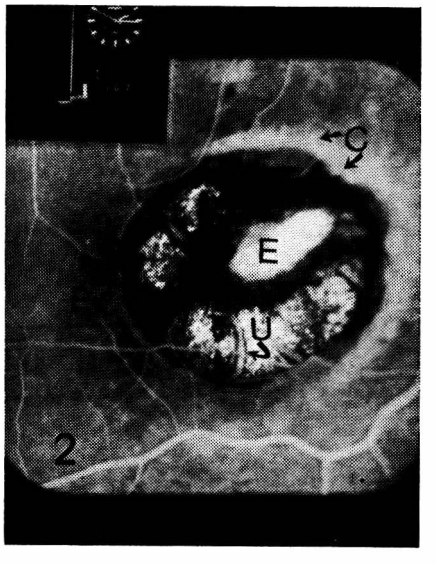

Foto nº 2 — Fase capilar retiniana.

Nesta sequência de fotos pode-se observar o bloqueio de fluorescência do fundo devido uma hiperplasia cicatricial do epitélio pigmentar retiniano (P). A pseudo-fluorescência precoce da esclera (E). Vazamento apresentado pela coriocapilar nos bordos da lesão (C). Em (U) nota-se um vaso coroideo, bem individualizado, pela ausência do epitélio pigmentar nessa zona.

O vazamento que se iniciou desde o início do preenchimento da coriocapilar vai permanecer até a eliminação do corante, tanto da circulação da coroide como da retina.

Sequência de fotos n.o II — Drusas heredo-familiares do polo posterior

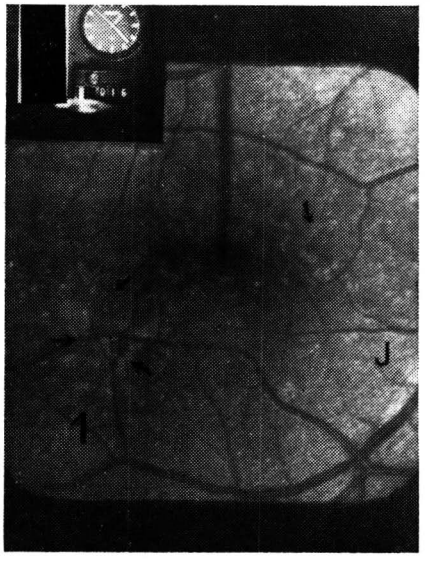

Foto nº 1 — Controle.

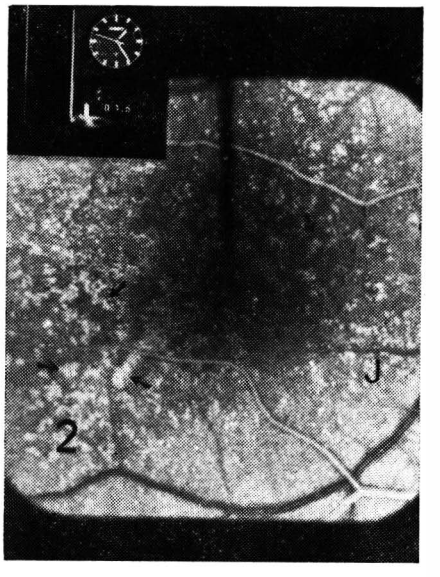

Foto nº 2 — Fase venosa precoce.

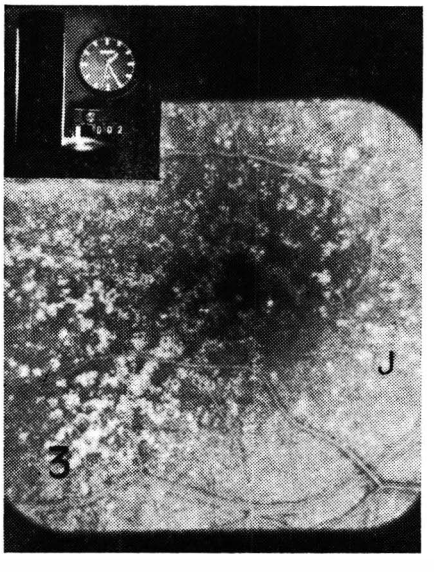

Foto nº 3 — Fase venosa tardia.

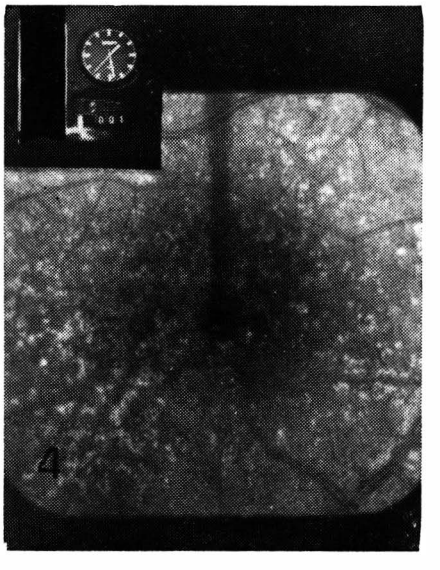

Foto nº 4 — Post-fase.

Nesta sequência pode-se observar bem a fluorescência transmitida. Na foto controle (setas) aparecem algumas estruturas pseudo-fluorescentes e em (J) uma região aparentemente normal. Na fase venosa precoce pode-se ver bem o aumento de fluorescência das estruturas pseudo-fluorescentes, mas que não mudam nem a forma nem o tamanho, mesmo nas fases mais tardias. Em (J) nota-se o aparecimento de pequenas zonas hiperfluorescentes, as quais, permanecem como as demais. Nas fases finais, principalmente no post-fase é bem nítida a diminuição da fluorescência dessas estruturas, apesar de, algumas delas permanecerem impregnadas com o corante (tatuagem).

Sequência de fotos n.o III — Neo formação vascular na papila

Foto nº 1 — Controle.

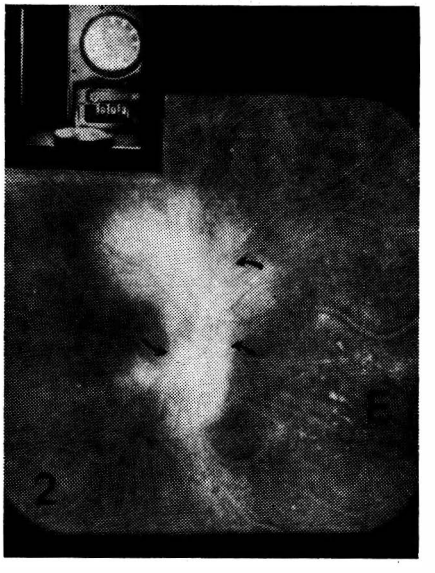

Foto nº 2 — Fase venosa tardia.

Aqui pode-se observar bem os pequenos vasos existentes na região da papila (setas) e em (E) exudatos duros, na foto controle. Desde o inicio da penetração do corante nos neo-vasos já começa a haver um vazamento nessa zona. Esse vazamento vai se acentuando, para, nas fases tardias, tomar conta de toda a região (foto n.o 2). Os exudatos permanecem inalterados durante toda a prova.

Sequência de fotos n.o IV — Coriorretinopatia serosa central

Em (N) pode-se observar bem a diminuição da fluorescência de fundo pela existência do liquido sub-retiniano presente neste edema de mácula, tanto na foto n.o 1 como na foto n.o 2. Na fase capilar retiniana em (I), nota-se um pequeno ponto hiperfluorescente que nas fases subsequentes vai aumentando de tamanho e aumentando sua fluorescência. O esquema n.o 5 corresponde a esse caso.

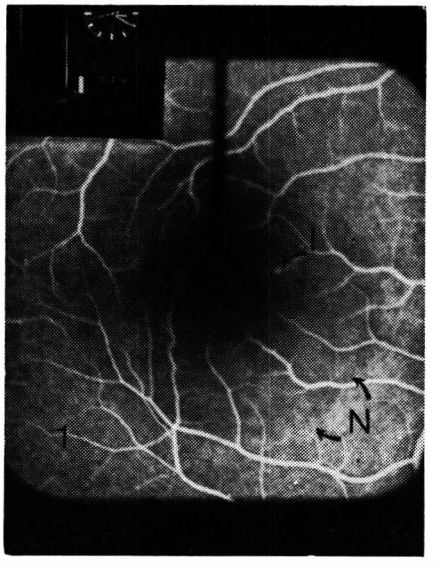

Foto nº 1 — Fase capilar retiniana.



Foto nº 2 — Fase venosa tardia.

Sequência de fotos n.o V — Coriorretinopatia serosa central.

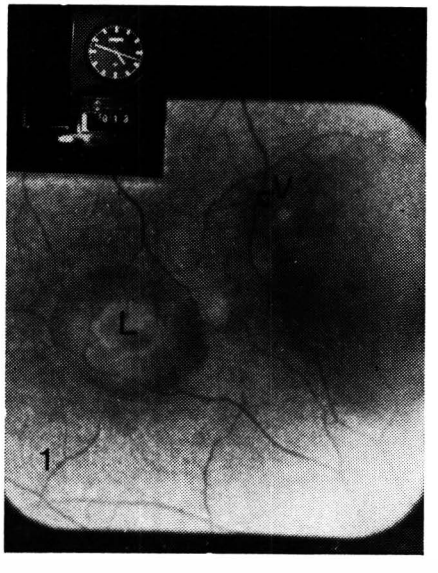

Foto nº 1 — «Flush» coroideo.

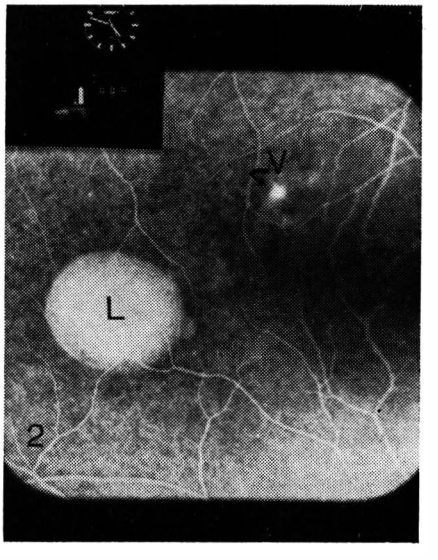

Foto nº 2 — Fase venosa precoce.

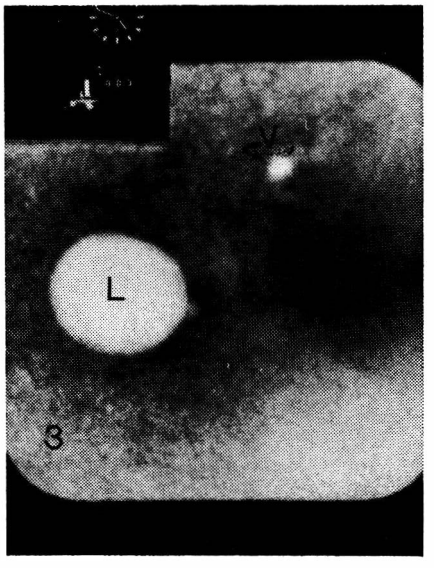

Foto nº 3 — Fase venosa tardia.

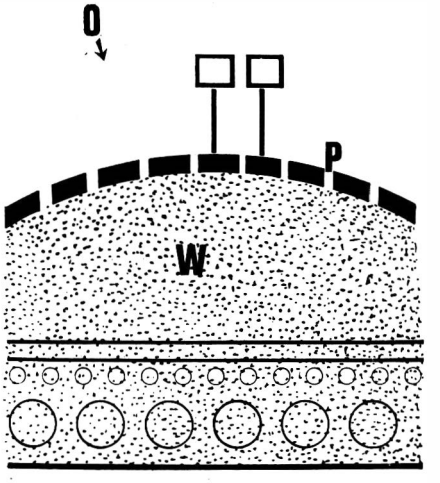

Esquema nº 6 — (O) posição do observador, (W) acumulo do corante no espaço sub epitélio pigmentar retiniano, (P) epitélio pigmentar retiniano.

Em (L) pode-se observar um misto de fluorescencia transmitida com represamento. Desde o inicio da fase arterial vê-se o total preenchimento desse espaço, de uma só vez, o qual, permanece do mesmo tamanho e com a mesma forma, porém, não desaparece nas fases tardias do teste. O esquema n.o 6 é referente a esse tipo de alteração. Em (V) vê-se um represamento semelhante ao da sequência de fotos n.o IV.

Porque o quê se passou em (L) não foi semelhante ao que se deu em (V) e na sequencia de fotos n.o IV? Acredita-se que no caso IV e em (V) o epitélio pigmentar retiniano ao descolar-se da membrana de Bruch, o faz juntamente com parte dela (esquema n.o 5), permanecendo assim como uma barreira tanto óptica quanto mecânica a fluoresceina. O ponto fluorescente que se observa é devido ao fato do corante passar para o espaço sub neuro-epitélio retiniano, por uma solução de continuidade do próprio epitélio pigmentar. Na sequência de fotos n.o V em (L) o epitélio pigmentar descola-se sem parte da membrana de Bruch, deixando assim de ser uma barreira óptica a fluoresceina — funciona apenas como barreira mecanica. No caso não existe solução de continuidade do epitélio pigmentar.

Sequência de fotos n.o VI — Neo-vasos e hemorragias intra-retinianas

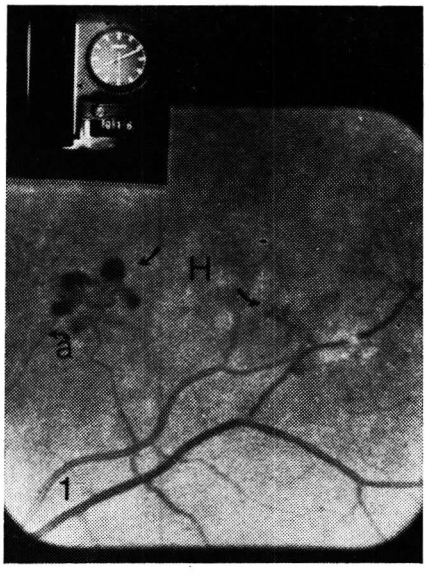

Foto nº 1 — Controle.

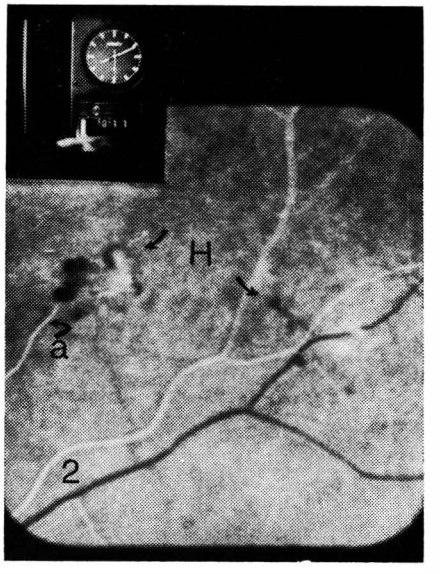

Foto nº 2 Fase arterial.

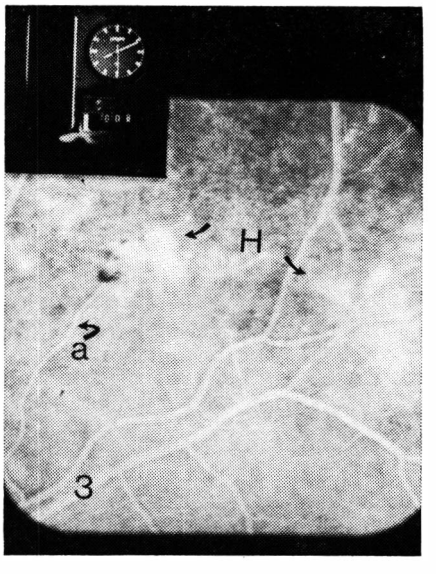

Foto nº 3 — Fase venosa tardia.

Em (H) a foto controle mostra algumas áreas escuras podendo ser neo-vasos, hemorragias ou ambos. Na fase arterial pode-se observar a arteria (a) alimentando uma destas pequenas áreas e ao mesmo tempo um vazamento por cima das manchas escuras. Trata-se de neo-vasos que apresentaram pequeno sangramento. Observe na fase venosa tardia a mudança de forma, tamanho e intensidade da fluorescência.

Sequência de fotos n.o VII — Maculopatia diabética

Foto nº 1 — Controle.

Foto nº 2 — Fase capilar retiniana.

Na foto controle vê-se vários pontos apresentando pseudo-fluorescência precoce e outros como pontos negros. Alguns desses pontos que apresentam pseudo-fluorescencia precoce são exudatos duros que encontram nas camadas mais externas da retina, sendo assim, na fase capilar retiniana eles pesaparecem, pois, perdem em fluorescência para os capilares retinianos (camadas mais internas da retina) ao se tornarem fluorescentes. Os exudatos são mascarados por estes últimos. Os que permanecem são exudatos "moles" (mais internos) não mascarados pelos capilares retinianos.
Veja o esquema n.o 2.

Os pontos negros podem tanto serem hemorragias puntiformes quanto microaneurismas. A diferença entre eles está no fato de as hemorragias permanecerem hipofluorescentes. Os microaneurismas, por sua vez, se enchem de fluoresceina e tornam-se hiperfluorescentes. Algumas hemorragias podem desaparecer se estiverem situadas nas camadas mais externas, pois, serão encobertas pelas fluorescência dos capilares retinianos.

RESUMO

Neste trabalho são discutidas as principais alterações que podem ser encontradas numa angiografia fluoresceínica. Todas elas são comparadas e explicadas com base em suas alterações fisiopatológicas. É dada uma orientação para a interpretação das angiografias fluoresceínicas anormais.

SUMMARY

This paper discusses the main alterations that can be found in a fundus fluorescein angiogram, based on a pathophysiologic phenomena. Orientation is given to the interpretation of abnormal fluorescein angiogram.

BIBLIOGRAFIA

1. BONOMO, P. P. — Angiografia fluoresceínica para residentes — Princípios básicos e noções elementares da angiografia fluoresceínica — Arq. Bras. Oftal., 37 (5): 179, 1974.
2. BONOMO, P. P. — Angiografia fluoresceínica para residentes — A Angiografia normal — Arq. Bras. Oftal., 37 (6): 196, 1974.
3. PARR, J. C., HODGE, J. V., CLEMET, R. S., and KNIGHT, F. H. — Fluorescence appearence time in retinal and choroidal vessels — Trans. Ophth. Soc. New Zealand, 20: 88, 1968.
4. ROSEN, E. S. — Fluorescence photography of the eye. London: Butterworth, 1968.
5. SHIKANO, S. and SHIMIZU. K. — Atlas of fluorescence fundus angiography. Tokyo, Japan, Igaku Shoin Ltd., 1968.
6. WESSING, A. — Fluorescein angiography of the retina. Saint Louis: The C. V. Mobry Co., 1969.