ALGUNS ASPECTOS DA HANSENIASE E SUAS MANIFESTAÇÕES OCULARES

João Eugênio Gonçalves de Medeiros *
Jorge Gouveia do Nascimento **
João de Brito Atayde Moura ***

DOENÇA DE HANSEN

HISTÓRICO — A doença de Hansen, produzida por uma bacilo ácido álcool resistente, descrito por ARMAUER HANSEN em 1872, era conhecida através de relatos bíblicos em épocas remotas antes de Cristo, no Egito. Foi introduzida na Europa no VI.º e VII.º séculos, através das Cruzadas, atingindo proporções epidêmicas alarmantes no século XII. Nos climas temperados é agora rara, sendo comum nos climas tropicais e subtropicais. Admite-se, atualmente que existem cerca de 3.000.000 de pessoas acometidas do mal de Hansen, em todo o mundo.

INTRODUÇÃO — A Doença não é muito infecciosa, exigindo, via de regra, um contacto demorado com paciente contaminante. Alguns fatores favorecem indubitavelmente o contágio: condições precárias da vida em promiscuidade, falta de higiene e alimentação deficiente, juntamente com condições climáticas e permitem uma maior difusão.

Provavelmente, a porta de entrada se faz através de lesões cutâneas ou das vias aéreas superiores, da mucosa nasal, da mucosa bucal ou amigdalas. O bacilo de Hansen tem especial predileção pela pele, mucosas, nervos, pulmões e testiculos, sendo a porta de entrada mais freqüente a pele das regiões descobertas. O germen se dissemina por via linfática ou sangüinea, como tem sido demonstrado respectivamente, pela invasão dos gânglios ou pelas erupções roseólicas e pela bacilemia capaz de desencadear lesões viscerais: hepáticas, renais ou esplênicas.

A incubação é demorada, variando entre 2 anos e 6 meses a 5 anos. As observações realizadas em preventórios nacionais demonstram o maior período constatado para o aparecimento das lesões na infância ser de 2 anos e 6 meses.

---

* Chefe do Serviço de Oftalmologia do INPS — Brasília — DF — Do Centro de Oftalmologia de Brasília — Oftalmologista do Hospital Sta. Lúcia — Brasília — DF.

** Médico Dermatologista do INPS — Brasília — DF — Médico Dermatologista do Hospital de Base de Brasília.

*** Prof. Assistente de Dermatologia da Fac. de Med. da Univ. da Paraíba.

No VI Congresso Internacional da Lepra (Madrid, 1953), estabeleceu-se a classificação com bases clínica, histopatológica, bacteriológica e imunológica. De acordo com essa classificação, existem duas formas polares traduzindo o antagonismo dos seus sintomas e evolução diametralmente oposta: formas tuberculóide e lepromatosa e dois grupos intermediários, o intermediário e o dimorfo que em dado momento de sua evolução, podem inclinar para as formas polares.

FORMA TUBERCULÓIDE — onde o organismo reage vigorosamente ao bacilo, desenvolvendo uma forma de resistência com hiperergia, permanecendo a doença relativamente benigna, sendo as lesões principalmente neurais e parvibacilares. Nesta forma, as manifestações oculares se traduzem mais como lesões secundárias ao comprometimento do VII par craneano, com mioatrofia do orbicular, lagoftalmia e ceratite por exposição. Há, sempre nos nervos comprometidos uma infiltração por células epitelióides, levando a uma degeneração das fibras nervosas. O teste da lepromina (reação de Mitsuda) é sempre positivo.

FORMA LEPROMATOSA — onde o organismo reagindo parcamente ante a invasão bacilar, origina uma forma anérgica, caquética, uma vez que o bacilo não encontra resistência orgânica à sua disseminação. A reação tecidual é mínima, sendo a doença maligna em sua evolução, caracterizada pelo desenvolvimento difuso de tecido de granulação na pele ou formando o granuloma lepromatoso constituído de células plasmáticas e histiócitos vacuolados de Virchow, que encerram grande quantidade de bacilos em seus vacúolos, formando as chamadas globias de Neisser. O granuloma lepromatoso envolto por tecido normal engloba vasos, nervos, pêlos e glândulas. O teste da lepromina é sempre negativo e o acometimento ocular é uma constante.

GRUPO INTERMEDIÁRIO — caracteriza-se por uma resistência variável do organismo à infecção pelo Mycobacterium leprae. As lesões tem predomínio sobre a pele e os nervos periféricos, sendo que a baciloscopia em geral é negativa; a leprominoreação pode ser negativa ou positiva. Sua evolução pode caminhar para uma das duas formas polares. As lesões cutâneas são máculas hipocrômicas ou eritematosas, de forma geográfica ou circular, com periferia intensamente pigmentada. Estas lesões apresentam, precocemente, distúrbios da sensibilidade. Não têm sido descritas lesões oculares no grupo indeterminado.

GRUPO DIMORFO — se caracteriza histopatologicamente, por apresentar na mesma lesão características de granuloma tuberculóide e presença de células de Virchow. A baciloscopia é positiva na mucosa nasal e na pele. A reação de Mitsuda é quase sempre negativa. Podem as lesões cutâneas evoluirem para a sistematização da forma lepromatosa ou sofrerem viragem para a forma tuberculóide passando a ter reação de Mitsuda positiva e baciloscopia negativa. Pode haver comprometimento palpebral pelas lesões papulotuberosas do grupo dimorfo.

De todas as manifestações de Hanseníase é a forma lepromatosa a que mais agride o bulbo ocular. O comprometimento ocular abrange lesões Córnioesclerais e Uveais.

LESÕES CORNIOESCLERAIS

CERATITE PUNTACTA — É a manifestação mais comum do co..mprometimento ocular, principalmente, em sua forma superficial. Pode ser inclusive a única manifestação ocular da forma lepromatosa. Se inicia na margem supero externa corniana, tendendo a atingir todo o quadrante súpero-externo. Constituída de lesões puntactas esbranquiçadas, subepitelias, fluoresceína negativas, sem vascularização superficial na parte central, atinge toda a espessura corniana na região límbica, tomando ao corte óptico formato em cunha.

LEPROMA NODULAR — Encontrado freqüentemente no tecido subconjuntival. Origina-se, geralmente do tecido episcleral juxtalímbico ou se trata de extensão de leproma palpebral, com comprometimento da placa tarsal. Por vezes, aparece como formações múltiplas — tipo polipóide.

LEPROMAS MILIARES — aparecem principalmente no limbo dos quadrantes externos cornianos, em associação com lepromas miliares irianos. Se desenvolvem lentamente em pleno estroma corniano. podendo inclusive comprometer a esclera.

LEPROMA ISOLADO — Se desenvolve geralmente, no limbo do quadrante súpero externo. Tem tendência à bilateralidade e simetria. Pode se espalhar circunferencialmente em tôrno do limbo, atingindo toda a córnia, havendo substituição das camadas cornianas superficiais por tecido de granulação, originando o leproma gigante de córnia.

PANUS LEPRÓTICO — É semelhante ao panus flictenular, sendo mais comum como sequela de leproma juxtalímbico.

CERATITE MACULAR PROFUNDA — Se apresenta sob a forma macular com 1 a 3 mms em diâmetro, abrangendo as camadas profundas cornianas.

CERATITE INTERSTICIAL — É frequentemente bilateral, mais prevalente nos quadrantes temporais superiores. Extende-se da periferia para o centro, geralmente como sequela de comprometimento do corpo ciliar ou como extensão de leproma límpico.

COMPROMETIMENTO OCULAR DA HANSENÍASE
— LESÕES CORNIOESCLERAIS —

1 — CERATITE PUNTACTA
2 — LEPROMA ESCLERAL OU EPISCLERAL — { LEPROMA NODULAR / LEPROMAS MILIARES / LEPROMA ISOLADO
3 — PANUS LEPROTICO
4 — CERATITE MACULAR PROFUNDA
5 — CERATITE INTERSTICIAL

CARACTERÍSTICAS:

1 — BILATERALIDADE
2 — HIPOANESTESIA CORNIANA
3 — ESPESSAMENTO EM BAINHA DOS NERVOS CORNIANOS.

COMPROMETIMENTO OCULAR DA HANSENÍASE

— LESÕES UVEAIS —

— ÚVEA ANTERIOR
1 — UVEITE ANTERIOR CRÔNICA GRANULOMATOSA
2 — INFAMAÇÃO EXSUDATIVA — (UVEITE AGUDA DIFUSA)
3 — LEPROMA SOLITÁRIO

— ÚVEA POSTERIOR

MANIFESTAÇÕES UVEAIS

As opiniões são divergentes com relação ao comprometimento do tracto uveal na Hanseníase. De um modo geral, se admite que a úvea anterior é mais comumente acometida que a úvea posterior. As estatísticas variam com os autores e regiões e, provavelmente aumentam com o refinamento dos métodos semióticos empregados. No entanto, é mais prevalente na forma lepromatosa, levando comumente a cegueira; na forma tuberculóide, o comprometimento uveal, geralmente, é uma extensão de lesão corniana.

FORMAS CLÍNICAS:

UVEITE ANTERIOR GRANULOMATOSA CRÔNICA — se manifesta geralmente como uma complicação tardia. Progride, lentamente, com tendência à bilateralidade; evolue com formação de sinéquias posteriores, precipitados ceráticos volumosos, atrofia do estroma iriano com depigmentação tomando aspecto de ciclite heterocrômica e catarata complicada. Na iris são encontradas as típicas "pérolas lepróticas", verdadeiros lepromas minúsculos, mais comuns entre o colarette e a margem ciliar da iris, por vêzes proeminando do estroma iriano.

IRIDOCICLITE DIFUSA PLÁSTICA AGUDA — Se inicia como uma forma de uveite aguda, acompanhada de dor, injeção ciliar. Tyndall intenso, exsudação na câmara anterior, tendência a formação de sinéquia anular, evoluindo a mais das vezes para PHTISI BULBI.

LEPROMA ISOLADO DO CORPO CILIAR — Aparece, clinicamente, no seio camerular e geralmente associado a ceratite intersticial. Sua evolução compromete corpo ciliar, iris, esclera, levando a destruição do bulbo ocular ou a hialinização do corpo ciliar e consequentemente PHTISI BULBI.

J. A. S. — Sexo masculino — 38a. Mal de Hansen — forma lepromatosa — lepromas da face e asas do nariz — lepromas bilaterais de córnia.

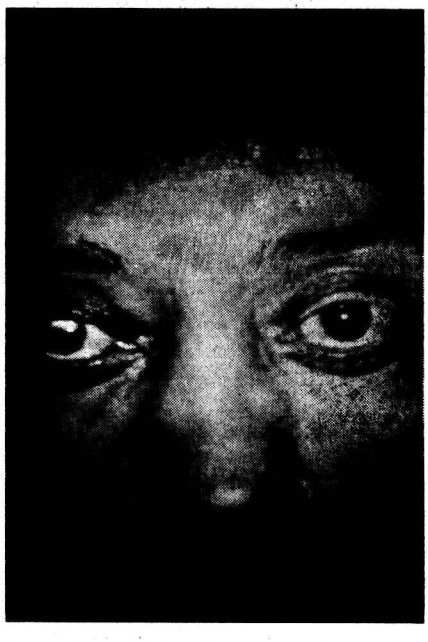

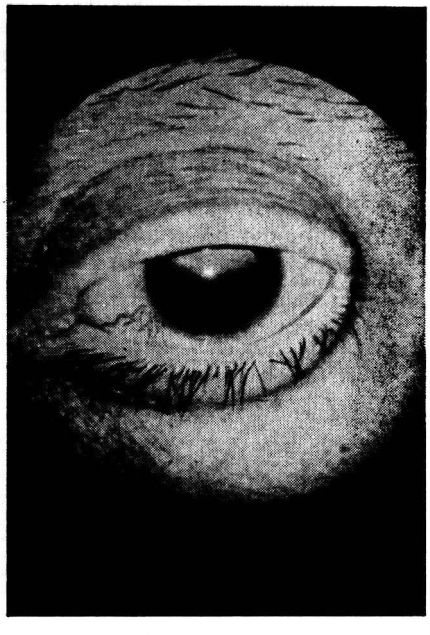

M. A. C. — Sexo masculino — 28a. — Mal de Hansen — forma lepromatosa — apresentando total perda de cílios da pálpebra superior esquerda.

LESÕES COROIDIANAS — As lesões coroidianas aparecem como áreas atróficas, delimitadas, com pouca pigmentação, usualmente se situando na extrema periferia, próximas a "Ora Serrata" e raramente ultrapassando a região equatorial. Têm sido encontradas placas cicatriciais de Corioretinite, de localização posterior, na lepra latente, (pacientes infectados não apresentando manifestação clínica), sendo, no entanto, difícil assegurar que tais lesões não tenham outra etiologia. Em nosso casos encontramos pacientes da forma lepromatosa com placa de corioretinite, com pouca pigmentação periférica, mas de localização posterior, inclusive com formação nodular central.

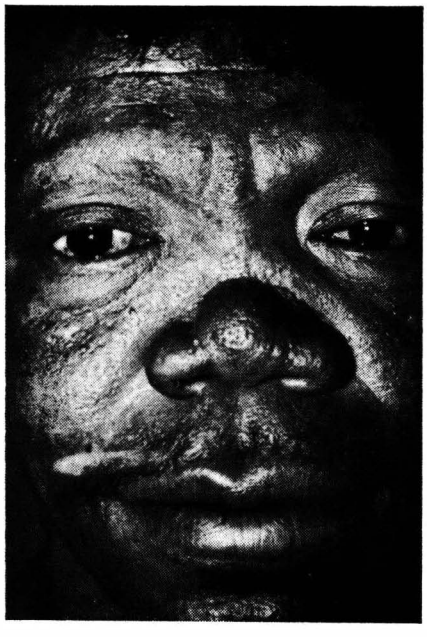

Mal de Hansen — formas lepromatosas — nariz em sela pelo afundamento do dorso do nariz — consequente a destruição do septo nasal — lepromas de conjuntiva bulbar.

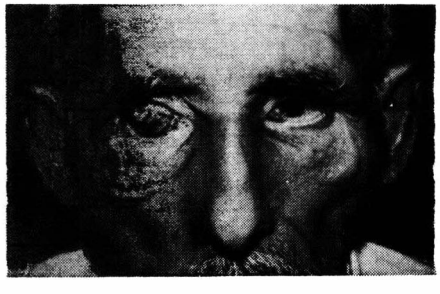

S. P. P. — 64 anos — Mal de Hansen — forma lepromatosa — leproma de córnia de OD e leproma de conjuntiva bulbar interpalpebral medial de OE paralizia facial direita.

P. A. C. — 26 anos — Mal de Hansen — forma lepromatosa — lepromas do pavilhão auditivo, asa do nariz — pálpebra superior esquerda e lepromas bilaterais de conjuntiva bulbar.

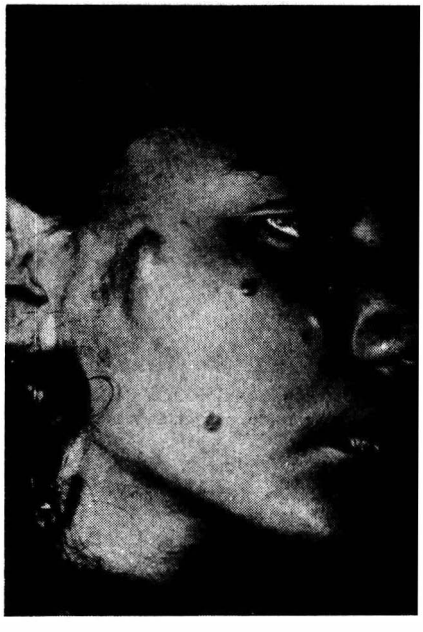

M. A. C. — 25 anos — Mal de Hansen — forma lepromatosa com lepromas disseminados na face e na conjuntiva interpalpebral de OD — fundo de olho apresentando extensa placa cicatrizada de corioretinite abrangendo toda área macular e grande parte do polo posterior com formação nodular no centro. Havendo excessiva reação glial e pouca pigmentação na periferia da placa — Sabin Feldman negativo — histoplasmina negativo —PPD negativo.

CONCLUSÃO

Do nosso estudo em 26 casos de pacientes portadores de Hanseniase — 4 apresentavam o tipo Dimorfo Mitsuda negativo, 18 tinham a forma lepromatosa e 4 forma tuberculóide com manifestações neurais prevalentemente. Dos 26 casos — 10 apresentavam problemas oculares sendo todos da forma lepromatosa.

Podemos resumir as manifestações oculares encontradas em nossos casos.

MANIFESTAÇÕES OCULARES E PALPEBRAIS	CASOS
— Leproma de Córnia	2
— Leproma de Conjuntiva	4
— Infiltração difusa da fronte e pálpebras superiores	2
— Ausência de cílios	1
— Corioretinite cicatrizada posterior	2
— Corioretinite cicatrizada periférica	1
— Leproma palpebral	1

OBS: Houve em alguns casos, coincidência de lesões.

Concluimos, pela elevada incidência de manifestações oculares na forma lepromatosa do mal de Hansen.

SUMMARY

The A.A. presents a clinic review of leprosy and its classification studing all ocular manifestations and report 26 personal observations.

BIBLIOGRAFIA

1. BARROS, J. M. — Alguns aspectos clínicos do comprometimento ocular da lepra. 4ª monografia dos arquivos do Sanatório Padre Bento — São Paulo — Brasil, 1939.
2. BLANCO-MAZZINI — Clínica Dermatológica e Sifilográfica Editora Guanabara Koogan, 703-747, 1956.
3. CASANOVAS, J. — Tuberculosis, Sifilis, Lepra, Dermato-Oftalmologia. — Publicado por J. Casanovas, Silanova y Cols Alhacen, Barcelona, 1967.
4. CHOYCE, D. P. — Ocular leprosy, with reference to certain cases shown, Proc. Roy. Soc. Med., 48: 108, 1955.
5. DUKE ELDER — System of Ophthalmology — vol. VIII — part II 844-851 — Henry Kinpton London — 1965.
6. DUKE ELDER — System of Ophthalmology — vol. X — 285-291 — Henry Kimpton — London — 1966.
7. KIRWAN, E. W. O'G. — Ocular Leprosy Proc. Roy. Soc. Med., 48:112, 1955.
8. KORTING, G. V. — Dermatologia Oftalmológica — Editorial Cientifico Medico: 34, 37 — Barcelona, 1970
9. LOWE, J. — Leprous Affection of the eyes. Proc. Roy. Soc. Med., 48: 107, 1955.
10. PRENDERGAST, J. J. — Ocular leprosy in the United States: Study of 350 cases. AMA. Arch. Ophthal., 23: 112, 1940.
11. WOODS, A. C. — Endogenous inflamations of the uveal tract: 74-76 — Willians — Wilkins, Baltimore, 1961.