LENTES DE CONTATO HIDROFÍLICAS EM CASOS ESPECIAIS

Dra. Saly M. B. Moreira *
Dr. Carlos Augusto Moreira **

É conceito já estabelecido que lentes de contato hidrofílicas, geralmente, não devem ser usadas em astigmatismo corneano com valores maiores de 1,5 a 2.OD. Este conceito tem feito com que alguns adaptadores não se lembrem de testar estas lentes em portadores de astigmatismo irregular, onde elas também são de valor, e é este assunto que pretendemos focalizar neste trabalho.

O astigmatismo irregular, comumente, só é encontrado em condições patológicas da córnea, resultado de cicatrizes corneanas determinadas por traumas ou inflamações, particularmente ulceração. Aqui geralmente o déficit visual causado pelo erro óptico é acentuado ainda mais pela presença de opacidades, o que torna difícil ou impossível qualquer melhora da A.V. com óculos e sua correção só pode ser feita com lentes de contato, preferentemente rígidas, ou ceratoplastia. Sahwar, em seu trabalho sobre lentes de contato e opacidades corneanas menciona que 85% dos pacientes com astigmatismo irregular por cicatrizes corneanas apresentam uma notável melhora da A.V. com o uso de lentes de contato. Este fato foi também por nós comprovado em mais de 10 pacientes, inclusive em alguns, nos quais já havia sido feita indicação de ceratoplastia. Assim sendo, acreditamos que, pela facilidade e inocuidade do método terapêutico, é dever de todo oftalmologista frente a um paciente com astigmatismo irregular, com ou sem opacidade corneana, fazer um teste com lente de contato de prova e refração manifesta sobre a lente para constatar o quanto melhora sua visão, antes de indicar ceratoplastia.

É claro que sempre devemos testar primeiramente lentes rígidas, mas quando não se consegue que o paciente as use (crianças, indivíduos muito sensíveis ou com ulceração freqüente no epitélio), devemos então testar lentes de contato gelatinosas, conseguindo-se por vezes, resultados surpreendentes.

Ocasiões para uso de lente de contato hidrofílicas podem aparecer ainda, após ceratoplastias perfeitamente transparentes, mas com resultado

* Profa. Assistente da Disciplina de Oftalmologia da Faculdade Evangélica de Medicina do Paraná.

** Prof. Titular da Disciplina de Oftalmologia da Faculdade Evangélica de Medicina do Paraná.

visual medíocre pela presença de altos graus de astigmatismo regular ou irregular. Nestes casos, é difícil conseguirmos uma boa adaptação com lentes rígidas porque freqüentemente não centralizam, podendo ainda produzir lesões corneanas próximo à cicatriz da incisão.

Após facectomias com pupila descentrada, lentes gelatinosas com grande diâmetro são de valor.

Queremos também, lembrar que, astigmatismos hipermetrópicos compostos, relativamente altos, podem ser corrigidos com lentes gelatinosas, isto porque as lentes positivas sendo mais grossas têm maior estabilidade de forma.

As lentes de contato hidrofílicas no astigmatismo irregular, fornecem nova superfície refrativa e em certos casos, quando usadas precocemente após cirurgias, a córnea como que se amoldada à superfície da lente, parecendo atenuar suas irregularidades.

No astigmatismo irregular a ceratometria é difícil ou impossível pela distorção das miras. Entretanto, sempre devemos tentar fazê-la, porque mesmo medidas aproximadas nos auxiliarão na escolha da lente de contato inicial. Sendo o olho adelfo normal, sua ceratometria também poderá nos ser útil. Mas, na maioria das vezes, sua adaptação é feita por tentativa e erro e o adaptador terá que confiar a escolha da curva posterior central da lente de contato de prova na observação feita pela lâmpada de fenda.

A presença de ar na área pupilar ou empalidecimento dos vasos na margem da lente hidrofílica são indicativos de uma lente apertada.

Selecionamos alguns dos nossos casos para ilustrar e comprovar o exposto:

Caso n.º 1 — S.M., 6 anos de idade, sexo fem., cor branca, nascida em Curitiba.

Sofreu ferimento perfurante na córnea do O.E. em 24/01/75. Foi submetida a cirurgia com sutura de córnea. Não houve lesão do cristalino. Fig. 1.

Um mês e meio depois, nos foi encaminhada para adaptação de lente de contato.

Acuidade visual: O.D. 1,00

O.E. conta dedos a 1 m.

Ceratometria impossível de ser realizada pela distorção das miras.

Adaptamos lentes de contato hidrofílicas, 8,20, — 2,00, 14,50, a acuidade visual melhorou para 0,25. Um ano após apresentava A. V. sem correção no O.E. de 0,25 e com lente 0,33.

Em 29/09/76 adaptamos nova lente, 8,04, — 1,00, 14,50, e a visão passou para 0,4. Atualmente encontra-se com esta A.V. e paralelismo ocular perfeito. Fig. 2.

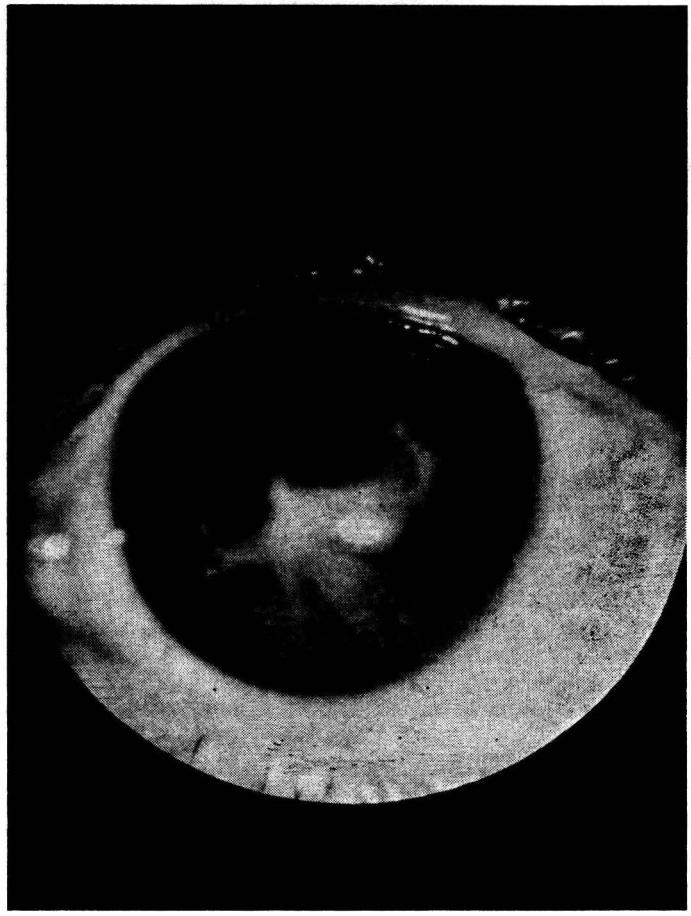

Fig. 1 — Caso 1. Leucoma de córnea, sequela de ferida perfurante.

Fig. 2 — Caso 1. Olhos em perfeito paralelismo.

Caso n.º 2 — R. T., 15 anos de idade, sexo fem., cor branca, nascida em Curitiba. Veio à consulta em 04/07/72.

Apresenta anisometropia e nubécula de córnea no O.E.

O.D. esf. — 3,00 A.V.1,00.

O.E. esf. — 9,00 — 1,50 a 155.º A.V. 0,25.

Ceratometria: O.D. 43,75 / 44,25 x 90º

O.E. 45,00 / 47,25 x 65.º (aproximada).

Usou lente de contato rígida durante 5 anos, com A.V. normal no O.D. e 0,67 no O.E.

Relatando desconforto e a seu pedido passou a usar lentes hidrofílicas, com A.V. no O.E. um pouco inferior a obtida com lentes rígidas (A. V. 0,05).

Caso n.º 3 — A.C. 33 anos de idade, sexo fem., cor branca, nascida em Curitiba Veio à consulta em 13/01/72.

Há 3 anos foi submetida à ceratoplastia no O.E. Atualmente apresenta leve opacidade na área central da córnea transplantada e no fundo de ôlho lesão de cório-retinite atrófica no polo posterior sem atingir a mácula. No O.D. ceratocone avançado e lesão de corio-retinite central atrófica. Estrabismo convergente. Fig. 3.

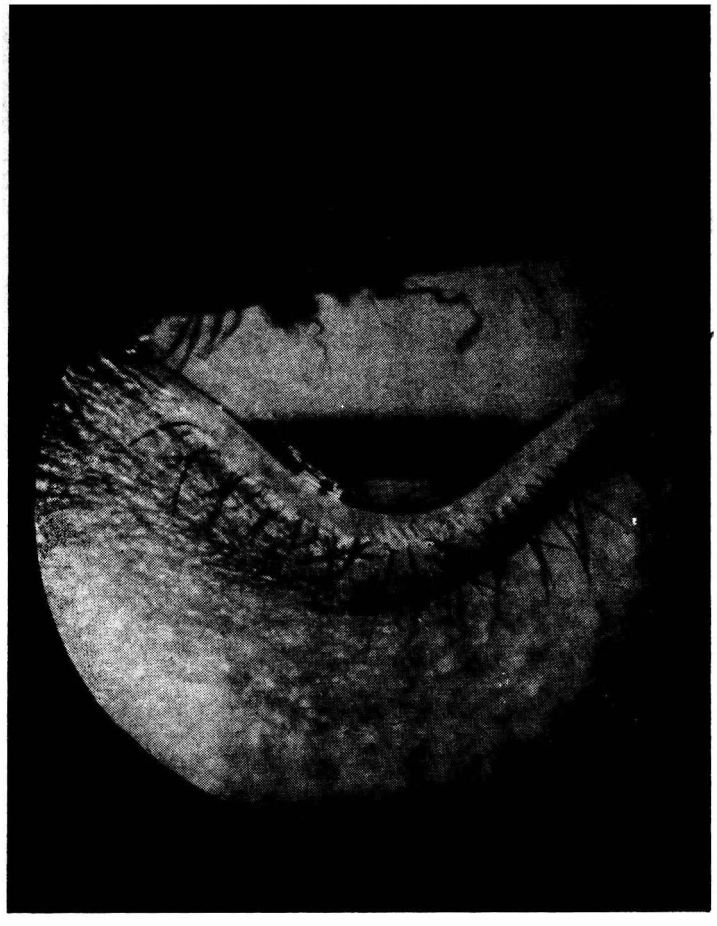

Fig. 3 — Caso nº 3. Sinal de Munson demonstrando o ceratocone intenso.

A.V. no O.D. inf. 0,05.

O.E. 0,1 O.E. esf. — 5,00 — 4,00 a 45.º A.V. 0,2.

Ceratometria difícil, não merecendo confiança.

Adaptamos lente rígida pela observação à lâmpada de fenda da relação lente-córnea, corada com fluoresceína. A lente ficava descentrada e presa pela pálpebra superior. Fig. 4. Colocamos prisma e obtivemos melhor centragem. A.V. 1,00. Testamos lentes hidrofílicas com grande diâmetro e obtivemos A.V. um pouco inferior a da lente dura.

Fig. 4 — Caso nº 3. Lente de contato rígida presa pela pálpebra superior.

Caso n.º 4. A.L.P., 28 anos de idade, sexo masc., cor branca, Franca S.P. Veio à consulta em 18/10/76.

Foi submetido à ceratoplastia perfurante no O.E. em 1968. Córnea transparente Fig. 5.

Ceratometria: 46,25 / 49,25 x 90.º.

A.V. no O.E. 0,1. Muito sensível e não aceitou lente rígida.

Adaptamos, então lente hidrofílica 8,40, — 5,25, 14,50. A. V. 0,67, igual a obtida com a lente dura.

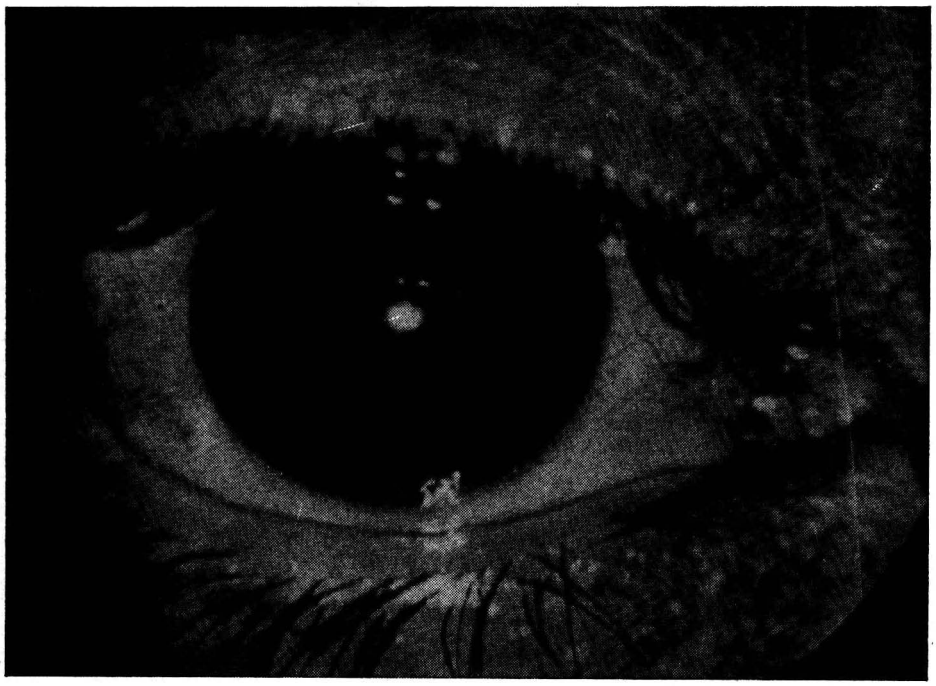

Fig. 5 — Caso nº 4. Ceratoplastia. Adaptado com lente de contato hidrofílica.

Caso n.º 5 — I.M., 38 anos de idade, sexo masc., cor branca, Curitiba. Veio à consulta em 16/08/76. Portador de afacia unilateral com pupila descentrada para cima. Fig. 6. Já havia usado lente de contato dura e também gelatinosa de 12 mm de diâmetro, sem resultados satisfatórios.

Adaptamos lentes hidrofílicas com diâmetro de 15,00 mm, dando bom resultado (A.V. 0,5 com correção).

Caso n.º 6 — F.M.P., 28 anos de idade, sexo fem., cor branca, Curitiba. Veio à consulta em 15/02/77. Portadora de anisometropia O.D. esf. + 5,50-3,00 a 175° A.V. 0,33. O.E. -0,25 a 90° A.V. 1,00.

Ceratometria: O.D. 41,75 / 45,75 a 85°.

Testamos: lente rígida 7,90, + 4,50, 8.5 A.V. 0,67.

Lentes gelatinosas: 9,00, + 3,00, 15,00 A.V. 0,67.

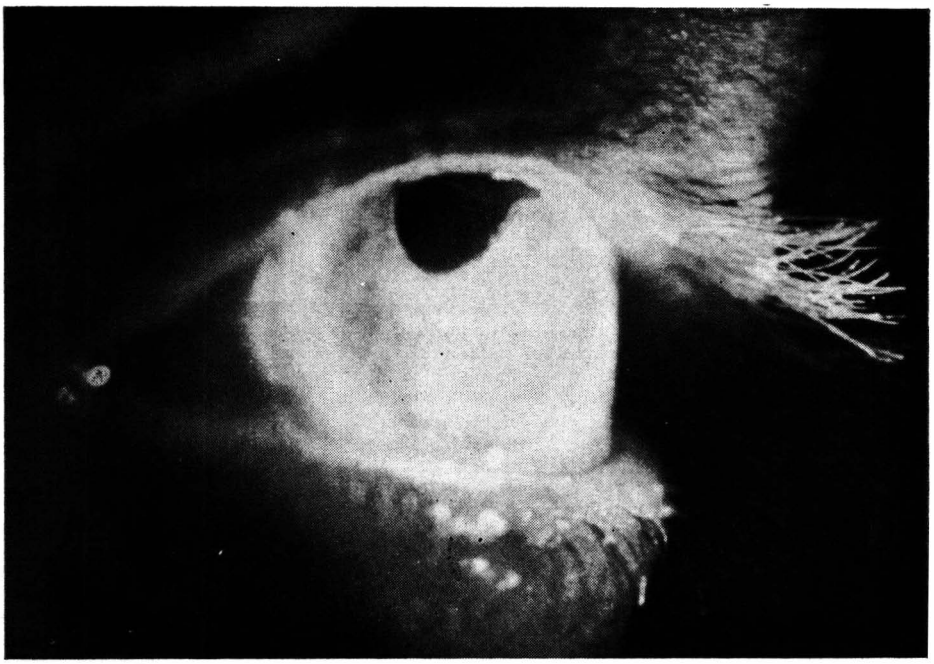

Fig. 6 — Caso nº 5. Corectopia em olho áfaco, adaptado com lente de contato hidrofílica de grande diâmetro.

CONCLUSÕES:

Do exposto acima e da experiência obtida com casos pessoais, concluimos que:

a) Lentes de contato hidrofílicas poderio ser usadas com bons resultados ópticos em casos de astigmatismo irregular, inclusive associado com opacidade corneana, quando há ainda alguma porção da zona óptica da córnea transparente.

b) Sua utilização demonstrou ser útil também em astigmatismo irregular que ocorre após ceratoplastias.

c) Poderão ser utilizadas com êxito em casos de astigmatismos hipermetrópicos compostos acima de 2,OD.

d) Nos casos de afacia com pupila descentrada, lentes hidrofílicas com grande diâmetros mostraram-se superiores as rígidas.

e) Deverão ser testadas em todos os casos em que, por impossibilidade do paciente ou adaptação inadequada, o uso de lentes rígidas se torne impossível.

SUMÁRIO

Os autores usaram, com resultados ópticos satisfatórios, lentes de contato hidrofílicas em pacientes portadores de astigmatismo irregular, afacia com corectopia, astigmatismo hipermetrópico composto acima de 2,0D e após ceratoplastias.

SUMMARY

The authors used, with satisfactory optical results, soft contact lenses in patients with irregular astigmatism, aphakia with corectopia, compound hypermetropic astigmatism above 2,0D and after keratoplasty.

REFERÊNCIAS BIBLIOGRÁFICAS

1. BARRAQUER, J. & RUTLLAN, J. — Complicaciones Postoperatorias de la queratoplastia penetrante. In: ———. Cirurgia del segmento anterior del ojo. Barcelona. Instituto Barraquer, 1969. p. 365.
2. CITRON, J. & DYER, J. A. — The Use of Therapeutic Soft Contact Lenses in Corneal Disease. Mayo Clinic Proc. Vol. 50: 443-52. Aug. 1975.
3. DUKE-ELDER, S. — Anomalies of Refraction. In: ———. The Practice of Refraction. 8 ed. London, J. & A. Churchill, 1969,p. 98-102.
4. GIRARD, L. J. & SILVERMAN, S. J. — Examination of the Patient and Use of Trial Contact Lenses. In: GIRARD, L. J., Corneal Contact Lenses 2 ed. Saint Louis C. V. Mosby, 1970. p. 109-116.
5. GIRARD, L. J. — Indicationes and Contraindications for the Use of Corneal Contact Lenses. In: ———. Corneal Contact Lenses. 2 ed Saint Louis C. V. Mosby Company, 1970 p. 93-102.
6. HARTSTEIN, J. — Questions and Answers on contact Lens Practice. 2 ed., Saint Louis, C. V. Mosby Company, 1973.
7. ISEN, A. A. — The Bionite Naturaleus. In: Bitonte, J. L. & Keates, R. H. Symposium and the flexible lens. Saint Louis, C. V. Mosby Company, 1970
8. KAUFMAN, H. E. & VARNELL, E. D. — Uso Terapêutico de Lentes de Contacto. Palestra apresentada para a Sociedade Americana de Lentes de Contacto.
9. SAHWAR, M. — Contact Lenses and corneal opacities. Am. J. Ophth. 34:1747, 1951.
10. SOPER, J. W. & GIRARD, L. J. — Special Desigus and Filting Techniques. In: GIRARD, L. J., Corneal Contact Lenses. 2 ed. Saint Louis, C. V. Mosby, 1970. p. 275-312.