Efeitos da anestesia retrobulbar sôbre a pressão intra-ocular

Walter Y. Takahashi *; Remo Susanna Jr. *; Alcides Hirai ** & Alexandre T. Almada **

É sempre conveniente se ter valores normais da pressão intra ocular quando da necessidade de se praticar um ato cirúrgico intra bulbar, isto devido às possíveis complicações que possam advir da hipertensão ocular (1, 2).

Em nosso meio é extremamente comum a utilização da anestesia retro bulbar nas cirurgias intra oculares, quer pelos aspectos econômicos envolvidos quer pelos riscos inerentes à anestesia geral.

O presente trabalho tem por objetivo verificar os efeitos da anestesia retro bulbar sôbre a pressão intra ocular.

PACIENTES E MÉTODOS

Vinte e quatro pacientes apresentando como única afecção ocular catarata, foram selecionados da clínica oftalmológica do Hospital das Clínicas da FMUSP.

A idade dos pacientes variou entre 43-74 anos, média de 59,5 anos.

Todos os pacientes iriam ser submetidos a facectomia e tiveram como pré anestésico somente Diazepan 10mg intra muscular trinta minutos antes de serem operados. Em nenhum dos pacientes foi utilizado como medicação pré operatória drogas hipotensoras oculares.

O músculo orbicular foi paralizado pela técnica de van Lindt e a anestesia retro bulbar foi realizada com 2ml de xilocaína 2% sem adrenalina ou hialuronidase.

As pressões intra oculares foram medidas com tonômetro de aplanação portátil tipo Perkins nos dois olhos do paciente antes da anestesia, e 5 minutos após a injeção do anestésico estando o paciente em decúbito dorsal.

O olho contra lateral foi utilizado como contrôle de flutuação de pressão intra ocular (olho a ser operado — olho contra lateral = ΔP).

RESULTADOS

Na tabela I observam-se as alterações da pressão intra ocular que ocorreram imediatamente e 5 minutos após a aplicação de anestesia retro bulbar.

TABELA I

Alteração da pressão intra ocular antes e após a injeção retro bulbar de 2 ml de xilocaina

Paciente	ΔP inicial mmHg	ΔP imediatamente após a injeção mmHg	ΔP 5 minutos após a injeção mmHg
1	0	—3	—2
2	—2	+7	+6
3	0	+3	+3
4	0	0	0
5	0	+3	0
6	0	—4	—3
7	0	0	+1
8	—7	0	0
9	+2	+9	+1
10	—1	0	0
11	+2	+1	+1
12	+3	+3	+1
13	+4	+1	—4
14	—3	0	0
15	0	+1	+1
16	0	+3	—2
17	0	0	+1
18	—2	—1	—2
19	—2	0	0
20	—3	+3	+3
21	0	+6	+5
22	0	0	—1
23	—4	0	—1
24	0	+28	+37

* Médico-assistente do Departamento de Oftalmologia e Otorrinolaringologia do Hospital das Clínicas da FMUSP.
** Médico do Departamento de Oftalmologia e Otorrinolaringologia da Escola Paulista de Medicina.

Houve um aumento da pressão intra ocular imediatamente após a inoculação do anestésico, em 11 pacientes, 9 permanecendo inalteradas e 3 tiveram seus valores pressóricos reduzidos. Após 5 minutos, 10 pacientes mostravam a pressão intra ocular mais elevada que antes da inoculação, 7 mais baixa e 6 inalterada.

Um paciente foi excluído dos resultados por apresentar uma elevação de 28 mm Hg no olho em que foi feita a anestesia, desenvolvendo logo a seguir discreta proptose. Provavelmente este paciente desenvolveu uma hemorragia retro bulbar frustra.

A média de aumento da pressão intra ocular nos pacientes que se portaram desta forma foi de 3,6 mmHg imediatamente após o anestésico e de 2,3mmHg 5 minutos após a inoculação.

Nos pacientes que tiveram suas pressões intra oculares reduzidas a média de decréscimo de pressão foi de 2 6mmHg e 2,1mmHg imediatamente e 5 minutos após a injeção do anestésico, respectivamente.

Quando se considerou o grupo todo, houve um aumento médio de pressão intra ocular de 1,18mmHg imediatamente após o uso do anestésico e de 0,125mmHg 5 minutos após o uso do mesmo.

O comportamento individual da pressão intra ocular de cada indivíduo após a anestesia, encontra-se no gráfico I.

DISCUSSÃO

Os resultados desta investigação evidenciam um discreto aumento da pressão intra ocular imediatamente após a injeção do anestésico, tendendo a voltar aos níveis anteriores, 5 mintuos após a mesma.

Deve-se contudo salientar a grande dispersão dos valores da pressão intra ocular havendo aumentos individuais de 9mmHg e decréscimo de 4mmHg como pode ser observado no gráfico I.

Isto pode decorrer quer das variações individuais de resposta pressórica dos pacientes como também da maneira inexata com que se executa a anestesia retro bulbar, referente às condições anatômicas individuais.

Estes resultados não estão de acôrdo com outros trabalhos semelhantes em que se verificou decréscimo significante de pressão intra ocular após o uso do anestésico (3, 4), mas cujas pressões intra oculares foram avaliadas com o tonômetro de Schiötz. Eles concordam com o único trabalho encontrado por nós na literatura em que todas as medidas de pressão foram feitas com tonômetro de aplanação portátil Draeger (5).

É interessante notar-se que um aumento de 28mmHg foi acompanhado de uma proptose discreta, provável sinal de uma hemorragia retro bulbar frustra.

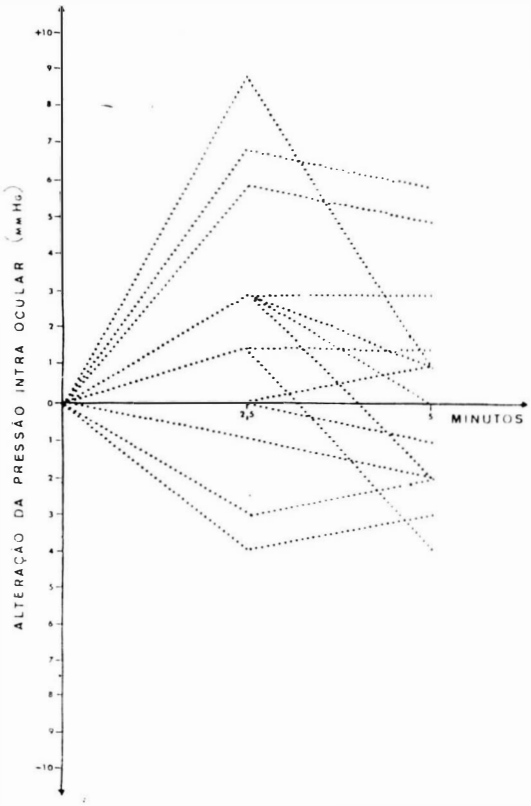

GRÁFICO I

Tanto neste trabalho como no apresentado por GJOTERBERG e INGEMANSSON (5) não houve nenhum caso em que a pressão intra ocular tivesse sofrido um aumento superior a 10mmHg.

Um valor superior a este poderia ser indicativo de que uma hemorragia retro bulbar estaria ocorrendo. Contudo, trabalhos deverão ser feitos para confirmar ou afastar tal suposição.

O uso da anestesia retro bulbar como coadjuvante para ocasionar, juntamente com outros métodos, diminuição da pressão intra ocular, parece carecer de fundamento.

RESUMO

São analisadas as alterações da pressão intra ocular após a injeção de 2 ml de xilocaina 2% retro bulbar.

Houve um aumento médio da pressão intra ocular imediatamente após injeção (1,18 mmHg) tendendo a voltar aos valores prévios 5 minutos após a inoculação (aumento médio da pressão intra ocular de 0,125 mmHg).

Os autores chamam a atenção para a grande dispersão dos resultados quando analisados de forma particular cada paciente.

SUMMARY

The changes in IOP were registered in 24 patients after retro bulbar injection of 2 ml of 2% xylocaine.

There was a slight increase of the intra ocular pressure (IOP) just after the injection followed by a decrease and tendency to the initial values (5 minutes after).

There was a considerable dispersion of the values when each case was analised separately. The authors emphasizes that an increase of the IOP greater than 10 mmHg could be caused by a retro bulbar haematoma.

BIBLIOGRAFIA

1. ILLIF, C. E. — A surgically soft eye by posterior sclerotomy. Amer. J. Ophthalmol. 61: 276, 1966.
2. TAYLOR, D. M. — Expulsive haemorrhage. Amer. J. Ophthalmol. 78: 961, 1974.
3. ATKINSON, W. S. — Local anesthesia in ophthalmology. Trans. Amer. Ophthal. Soc. 32: 399, 1934.
4. GIFFORD, H. — A study of the effect of retro bulbar anesthesia on the ocular tension and the vitreous pressure. Amer. J. Ophthalmol. 32: 1359, 1949.
5. GJOTTERBERG, M.; INGEMANSSON, S. O. — Effect on intra ocular pressure of retro bulbar injection of xylocaine with and without adrenaline. Arch. Ophthalmologics 55: 709, 1977.