

Trabeculectomia base límbica x fórnix: eficácia e teste de Seidel no pós-operatório

Limbus x fornix based trabeculectomy: efficacy and postoperative Seidel test

João Antônio Prata Júnior⁽¹⁾

Paulo Augusto de Arruda Mello⁽²⁾

José Carlos Reys⁽³⁾

RESUMO

Vinte cinco trabeculectomias com retalho conjuntival base límbica e 19 com base fórnix foram estudadas com o intuito de ser avaliada a frequência e duração do teste de Seidel positivo no pós-operatório precoce, quando se procurou realizar a síntese conjuntival de forma a evitar a sua ocorrência. Analisou-se também a eficácia dos procedimentos. No grupo "base fórnix", 42,1% das cirurgias apresentaram Seidel positivo no primeiro dia, 36,8% no segundo dia, 15,7% no terceiro dia e 10,5% no quarto dia de pós-operatório. No grupo "base límbica", em nenhuma observação se detectou Seidel positivo. A eficácia de ambos os procedimentos não diferiu estatisticamente após um ano de acompanhamento.

Palavras-chave: trabeculectomia, fórnix, límbica, eficácia, Seidel.

INTRODUÇÃO

Dentre os procedimentos cirúrgicos (filtrantes) para o tratamento dos glaucomas, geralmente a trabeculectomia tem se consagrado como a primeira opção terapêutica (Watson & Barnett, 1975; Mills, 1981; Skuta & Parrish, 1987).

Nos últimos anos, diversas modificações técnicas têm sido propostas. Tradicionalmente as trabeculectomias sempre eram procedidas com retalho conjuntival de base límbica. Recentemente, vários estudos têm preconizado a realização da incisão conjuntival no limbo (abertura base fórnix), em razão de facilidades técnicas tais como: exposição da esclera com menor traumatismo conjuntival; comodidade para a confecção do flap escleral; melhor exposição do limbo; simplicidade para a execução da síntese conjuntival (Lunts & Freedman, 1980).

Das diversas complicações pós-operatórias das trabeculectomias, a ocorrência do teste de Seidel positivo, tem sido relacionada a conseqüências como câmara anterior rasa e hipotensão, inflamação ocular e formação de sinéquias, catarata e endoftalmite (Tomlinson & col., 1987; Varma & col., 1988). Desde que não seja realizada uma sutura conjuntival adequada, o retalho conjuntival de base fórnix, pelas suas características anômicas, pode propiciar o aparecimento do teste Seidel positivo (Freedman, 1987).

Atualmente, nas trabeculectomias com retalho base fórnix, têm-se empregado dois pontos nas extremidades da abertura conjuntival para a síntese da conjuntiva (Reichert & col., 1987). Com esta técnica, Traverso & col. (1987) observaram uma maior frequência do teste de Seidel positivo nos casos de trabeculectomias com retalho base fórnix. Também Shuster &

(1) Chefe do Setor de Glaucoma da Disciplina de Oftalmologia do Departamento de Oftalmologia da Escola Paulista de Medicina. Mestre em Oftalmologia pela Escola Paulista de Medicina.

(2) Assistente do Setor de Glaucoma da Disciplina de Oftalmologia do Departamento de Oftalmologia da Escola Paulista de Medicina. Mestre e Doutor em Medicina pela Escola Paulista de Medicina.

(3) Professor Adjunto chefe da Disciplina de Oftalmologia do Departamento de Oftalmologia da Escola Paulista de Medicina

Trabalho realizado no Setor de Glaucoma da Disciplina de Oftalmologia do Departamento de Oftalmologia da Escola Paulista de Medicina.

Endereço para correspondência:

João Antônio Prata Júnior.
R. Napoleão de Barros, 1.098/81
São Paulo (SP) - 04024.

col. (1984) relataram a presença do fenômeno em 21% das trabeculectomias com retalho base fórnix, com a mesma técnica.

Estudos tem comparado os resultados obtidos com as trabeculectomias com incisão base fórnix e base límbica. Skuta & Parrish (1987) referem não haver diferença significativa na taxa de sucesso desses procedimentos ou mesmo, do tipo de bolhas filtrantes resultantes. Também, Schuhman & col. (1986) constataram resultados semelhantes com esses dois tipos de retalho. Reichert & col. (1987) não encontraram diferenças na eficácia da trabeculectomia de retalho conjuntival base fórnix ou límbica.

Traverso & col. (1987) observaram uma eficácia cirúrgica equivalente com as duas técnicas, porém destacam que as trabeculectomias base fórnix apresentam uma maior tendência a câmara anterior rasa durante a primeira semana pós-operatório, bem como, uma maior frequência de extravazamento de humor aquoso pela conjuntiva (teste de Seidel positivo).

Quando comparado o astigmatismo induzido pela trabeculectomia de base límbica ou de base fórnix, Amorim & Arruda Mello (1987) não detectaram diferenças significantes entre os dois procedimentos.

O objetivo deste estudo é averiguar, prospectivamente, a ocorrência do teste de Seidel positivo e seu tempo de duração em trabeculectomias executadas com retalho conjuntival de base límbica ou fórnix, quando se buscou realizar a síntese conjuntival, visando evitar o extravazamento de humor aquoso no pós-operatório. Adicionalmente, avaliou-se a eficácia de ambos os procedimentos após um ano de acompanhamento.

MATERIAL E MÉTODOS

Quarenta e quatro pacientes portadores de glaucoma crônico simples não controlados clinicamente, a serem submetidos a trabeculectomia no Setor da Disciplina de Oftalmologia

do Departamento de Oftalmologia da Escola Paulista de Medicina, foram selecionados e aleatoriamente divididos em dois grupos. Em um grupo, denominado "base límbica", a trabeculectomia foi realizada através de um retalho conjuntival com base límbica. No outro grupo, denominado "base fórnix", a trabeculectomia foi procedida com um retalho conjuntival de base fórnix.

O grupo "base límbica" foi constituído de 25 pacientes, (25 cirurgias), sendo 14 (56%) do sexo feminino e 11 (44%) do masculino, 15 (60%) da raça branca e 10 (40%) da negra, com idade média de 60,52 anos (43-78 anos).

O grupo "base fórnix" foi constituído de 19 pacientes (19 cirurgias), sendo 9 (47,4%) do sexo feminino e 10 (52,6%) do masculino, 11 (57,8%) da raça branca e 8 (42,1%) da negra, com idade média de 59,8 anos (42-76).

Como critério de inclusão no estudo, o paciente não deveria ter sido submetido a nenhuma cirurgia oftalmológica previamente. Foram excluídos os casos de glaucomas secundários, bem como, os casos com complicações intra-operatórias.

Considerou-se como critério de sucesso, a medida da pressão intra-ocular (Po) abaixo de 21 mmHg, com ou sem medicação hipotensora e sem a progressão das alterações papilares e campimétricas, constatada após um acompanhamento mínimo de um ano em todos os casos.

A técnica cirúrgica empregada nos dois grupos foi a mesma, apenas diferindo quanto ao tipo de retalho conjuntival. No grupo "base límbica" a abertura conjuntival foi procedida a 8 mm do limbo e numa extensão de aproximadamente 10 mm, sendo que a sua sutura foi em ponto contínuo com o monofilamento de nylon 10-0. No grupo "base fórnix", a incisão foi procedida no limbo e numa extensão de 6 mm, sendo que a sutura conjuntival foi executada com 4 pontos em separado com o monofilamento de nylon 10-0. Nestes, buscou-se promo-

ver uma síntese conjuntival mais adequada da seguinte forma: foram posicionados dois pontos nas extremidades da incisão (conjuntiva-episclera-conjuntiva) e outros dois pontos entre a borda livre da incisão conjuntival e a episclera, equidistantes entre eles.

Todos os casos receberam como medicação pós-operatória, colírios de corticosteróide, antibiótico e atropina.

O teste de Seidel foi pesquisado na região da ferida cirúrgica no primeiro, segundo, terceiro e décimo dias de pós-operatório. Quando positivo, as observações clínicas foram diárias até que o teste negativasse. Nestes, curativos compressivos associados a administração sistêmica de antibióticos foram executados. Quando negativo, uma pequena compressão foi aplicada ao globo ocular com a finalidade de certificar-se do resultado do teste (Varma & col., 1988).

RESULTADOS

No grupo "base fórnix", o teste de Seidel positivo foi observado em 8 pacientes (42,1%) no primeiro dia de pós-operatório. Destes, 7 (36,8%) permaneceram no segundo dia de pós-operatório, 3 (15,7%) no terceiro dia, 2 (10,5%) no quarto dia. Na observação do décimo dia nenhum caso mostrou a presença do teste de Seidel positivo (Tabela 1, Gráfico 1).

No grupo "base límbica", em nenhuma observação pós-operatória foi evidenciada a presença de extravazamento de aquoso (teste de Seidel positivo) (Tabela 1).

A comparação estatística das frequências de teste de Seidel positivo constatadas nos dois grupos, pelo teste de Fischer, mostrou diferença significativa no primeiro e segundo dias de pós-operatório (Tabela 1).

Após um acompanhamento médio de 13,4 meses, no grupo base fórnix, 16 cirurgias (84,2%) foram consideradas como sucesso. Destes, três casos (18,7%) requereram o uso de medicação tópica hipotensora. Três ca-

TABELA 1
Teste de Seidel: grupos base límbica e fórnix

Dia pós Operat.	Límbica		Fórnix	
	Teste +	Teste -	Teste +	Teste -
01	0	25	8*	11
02	0	25	7*	12
03	0	25	3	16
04	0	25	2	17
10	0	25	0	19

Teste de Seidel pós-operatório nos grupos base fórnix e límbica. O teste de Fischer demonstrou diferenças significantes até o segundo dia de pós-operatório.

GRÁFICO 1
TESTE DE SEIDEL-BASE FÓRNIX

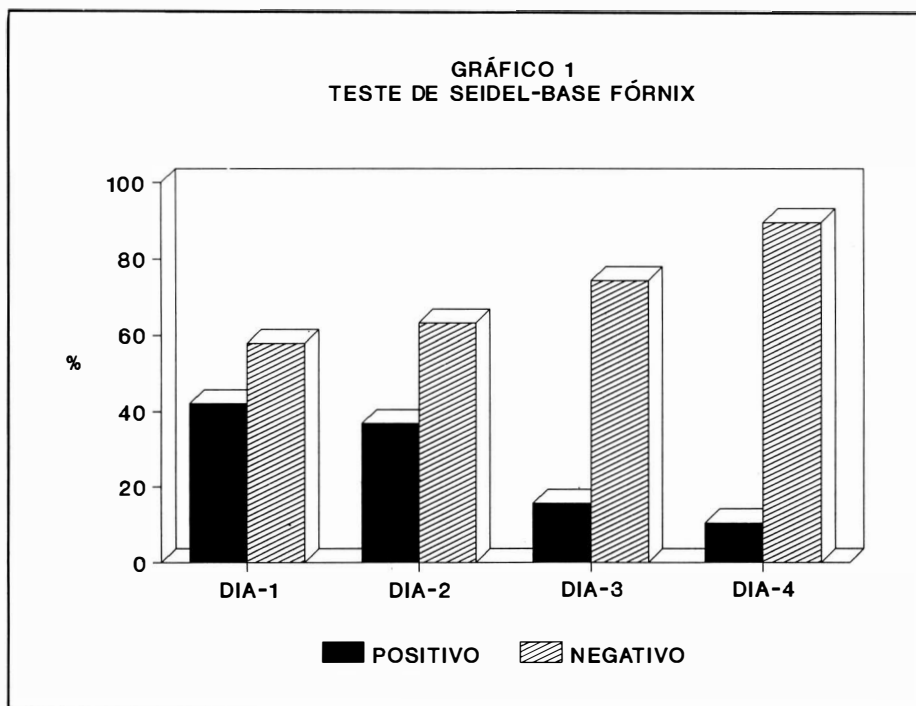


Gráfico 1: Teste de Seidel grupo base fórnix. Ao quinto dia de pós-operatório, nenhum caso apresentou teste de Seidel positivo.

sos (15,7%) foram julgados insucessos. No grupo base límbica, após um acompanhamento médio de 15,6 meses, 22 cirurgias (88%) foram consideradas como sucesso. Destas, quatro (18,18%), requereram o uso de medicação hipotensora tópica. Três casos (12%) foram mal-sucedidos. A análise da frequência de casos considerados sucesso e insucesso entre os dois grupos, pelo teste de Fisher, não demonstrou diferença significativa (Tabela 2, Gráfico 2).

Hipotensão ocular (Po abaixo de 4 mmHg) e câmara anterior rasa foram constatadas em 3 pacientes (15,7%) no grupo base fórnix. Destes, 2 apresentavam teste de Seidel positivo. Todos os três casos tiveram uma evolução favorável com curativos compressivos e colírio de atropina, e ao final do quinto dia, os 3 casos mostravam um bom aspecto da câmara anterior. No grupo base límbica, 2 casos (8%) apresentaram hipotensão ocular e câmara anterior rasa durante as 3

primeiras visitas pós-operatórias. A comparação das frequências de hipotensão e câmara anterior rasa entre os dois grupos não revelou diferença estatisticamente significativa pelo teste de Fischer.

DISCUSSÃO

A ocorrência de teste de Seidel positivo no pós-operatório precoce da trabeculectomia executada com incisão conjuntival de base límbica ou fórnix observada neste experimento, corrobora o referido por Traverso & col. (1987) e Shuster & col. (1984). Porém, Traverso & col. (1987) relataram a presença de teste de Seidel positivo também em casos de trabeculectomias de base límbica, que apesar de menos frequentes, não diferiram estatisticamente dos casos de base fórnix.

Conforme salientam Lunts & Freedman (1980), neste estudo buscou-se promover um fechamento mais adequado da abertura conjuntival, a fim de evitar o aparecimento do teste de Seidel positivo. Porém, com a técnica de sutura empregada, não foi possível abolir a presença do teste de Seidel positivo no grupo base fórnix.

Shuster & col. (1984) referem que a duração da positividade do teste de Seidel em seus casos foi de 24 a 72 horas, o que se aproxima em muito da observada neste estudo (24-96h). Apesar da tendência do teste em tornar-se negativo em um período relativamente precoce, conforme salientam Tomlinson & col. (1987), as chances de desenvolvimento de complicações pós-operatórias, principalmente infecciosas, são maiores em casos com teste de Seidel positivo. Entretanto, neste estudo, a ocorrência do teste de Seidel positivo nas cirurgias de retalho conjuntival base fórnix não pôde ser associada a uma maior frequência de complicações pós-operatórias de forma significativa. Todavia, observou-se uma maior tendência a hipotensão e câmara anterior rasa no grupo

TABELA 2
Eficácia da trabeculectomia: grupos base límbica e fórnix

Grupo	Sucesso	Insucesso	Tempo médio de pós-operatório
Límbica	22 (88%)	3 (12%)	15,6 meses
Fórnix	16 (84,2%)	3 (15,78%)	13,4 meses

Eficácia da trabeculectomia nos dois grupos. O teste de Fischer não detectou diferenças significantes.

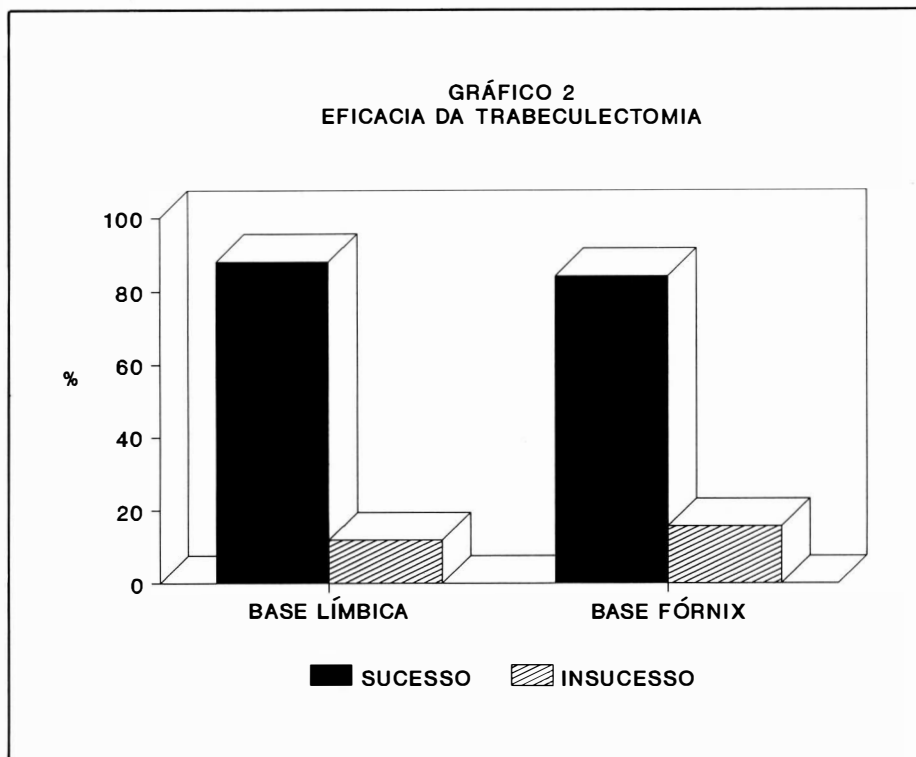


Gráfico 2: Eficácia da trabeculectomia nos grupos base límbica e fórnix. O teste de Fischer não revelou diferenças significantes.

fórnix, concordante com Traverso & col. (1987).

No experimento em questão, a eficácia da trabeculectomia observada nos dois grupos não diferiu estatisticamente, o que é concordante com o exposto por Reichert & col. (1987), Skuta & Parrish (1987) e Shuster & col. (1987). Porém, conforme destacam Reichert & col. (1987), pela semelhança na taxa de sucesso dos dois procedimentos, ao nosso ver, a trabeculectomia base límbica oferece maior segurança por permitir uma síntese conjuntival mais detalhada, prin-

cipalmente se considerada a possibilidade de intercorrências cirúrgicas intra-operatórias.

Os resultados deste estudo, demonstram a maior frequência do teste de Seidel positivo em trabeculectomias realizadas com retalho conjuntival de base fórnix, quando comparada às executadas com base límbica, mesmo quando um maior número de pontos são empregados para a síntese conjuntival. A duração do teste de Seidel positivo não tende a ser prolongada. A eficácia dos procedimentos não diferiu estatisticamente.

CONCLUSÕES

Pela análise dos resultados deste estudo observou-se que:

- 1 - Com a técnica utilizada, os casos de trabeculectomias com retalho conjuntival de base fórnix associam-se a uma maior frequência de teste de Seidel positivo.
- 2 - A duração da positividade do teste foi relativamente curta (24-96 h).
- 3 - A eficácia dos 2 procedimentos tende a ser semelhante após um ano de acompanhamento.

SUMMARY

25 conjuntival limbus based flap trabeculectomies and 19 fornix based, were studied for the purpose of analysing the frequency and duration of early postoperative positive Seidel test, when conjuntival suture was made in order to avoid positive Seidel test. Also, the efficacy of both procedures were studied. In fornix based group, 42,1% of the surgeries presented positive Seidel test on the first postoperative day and 36,8% on second day, 15,7% on third and 10,5% on fourth. In limbus based group, positive Seidel Test were not detected.

The efficacy of both procedures did not differ statistically after one year follow-up.

REFERÊNCIAS BIBLIOGRÁFICAS

1. AMORIMFILHO, WG & ARRUDA MELLO, PA - Astigmatismo pós-trabeculectomia - *Arq. Bras. Oftal.*, 50: 250-252, 1987.
2. FREEDMAN, J - Flap selection in glaucoma filtration surgery - *Ann Ophthalmol*, 19:449-452, 1987.
3. LUNTS, MH & FREEDMAN, J - The fornix-based conjuntival flap in glaucoma filtration surgery - *Ophthalmic Surg*, 11:517-521, 1980.
4. MILLS, KB - Trabeculectomy: a retrospective long-term follow-up of 444 cases. *Br. J. Ophthalmol*, 65:790-795, 1981.

*Trabeculectomia base limbica x fórnix:
eficácia e teste de Seidel no pós-operatório*

5. REICHERT, R; STEWART, W & SHIELDS, MB - Limbus-based versus fornix based conjunctival flaps in esptabeculectomy - *Ophthalmic Surg*, 18:672-676, 1987.
6. SCHUHMAN, G; HESSE, W; FASCHINGER, C & PONGRATZ, E - Limbus based flap versus fornix based flap in goniotrephination. - *Klin Mbl Augenheilk*, 189:407-408, 1986.
7. SHUSTER, JN; KRUPIN, T; KOLKER, AE & BECKER, B - Limbus X fornix based conjunctival flap in esptabeculectomy - *Arch Ophthalmol*, 102:361-362, 1984.
8. SKUTA, GL & PARRISH, RK - Wound healing in glaucoma filtering surgery - *Surv. Ophthalmol*, 32: 149-170, 1987.
9. TOMLINSON, BS; BELCHER, CD; SMITH, PD & SIMMONS, RJ - Management of leaking filtration blebs. - *Ann Ophthalmol* 19:405-411, 1987.
10. TRAVERSO, CE; TOMEY, KF & ANTONIOS, S - Limbal vs. fornix based conjunctival trabeculectomy flaps - *Am J Ophthalmol*, 104:28-32, 1987.
11. VARMA, R; SPAETH, GL & NICHOLL, J - Detection of conjunctival leaks following filtration surgery - *Ophthalmic Surg*, 19:293-4, 1988.
12. WATSON, PG & BARNETT, F - Effectiveness of trabeculectomy in glaucoma - *Am J Ophthalmol*, 79:831-845, 1975.

CONSELHO BRASILEIRO DE OTTALMOLOGIA
CGC 48.939.250/0001-18