

# Papila oblíqua

Tilted optic disc

Nassim Calixto  
Sebastião Cronemberger  
Lourival Franco de Sá Filho

## RESUMO

Foram estudados 45 pacientes (72 olhos) portadores de papila oblíqua, enfatizando-se a importância do conhecimento, pelo oftalmologista, desta anomalia congênita a fim de prevenir:

1 - a ambliopia pelo diagnóstico precoce;

2 - tratamentos clínicos e/ou cirúrgicos desnecessários.

Em 12 casos unilaterais, comparamos pelo teste t para amostras pareadas "paired t", no olho normal e no olho com papila oblíqua, os seguintes parâmetros: ceratometria, espessura da córnea, profundidade da câmara anterior (dinâmica e estática) e espessura do cristalino: não encontramos diferenças estatisticamente significativas entre eles. O estudo dos campos visuais evidenciou alterações altitudinais, quadrantopsias e hemianopsias das isópteras internas de tipo incongruente. A ecobiometria dos diâmetros oculares oblíquos comprovou a existência, na papila oblíqua, de uma ectasia nasal inferior.

**Palavras-chave:** "Situs inversus", "tilted optic disc", ectasia nasal inferior, "Conus heterotypicus", glaucoma simples, tumor de hipófise.

## INTRODUÇÃO

Papila oblíqua é uma malformação congênita da papila uni ou bilateral, que embora pareça ter sido descrita inicialmente por E. Fuchs (1882) teve interesse de estudo focalizado principalmente por Rucker (1946), Graham & Wakefield (1973), Riise (1975) e Young, Walsh & Knox (1976). Um de nós (Calixto, 1976) foi despertado para o estudo desta anomalia ao encontrá-la em paciente, tratado durante 2 anos com pilocarpina a 2%, por apresentar Po limiar e alterações campimétricas sugestivas de glaucoma simples. De 1976 até o presente conseguimos colecionar 45 casos (72 olhos) de papila oblíqua, objeto do presente trabalho.

## NOTAS HISTÓRICAS

E. Fuchs (1882) parece ter sido o primeiro a descrever, baseado em 45 casos, o aspecto oftalmoscópico-refracional da papila oblíqua, assim por ele caracterizada:

1. crescente inferior bem delimitado e de coloração branco-amarelada sem restos coroidianos
2. emergência inversa dos vasos
3. miopia, astigmatismo, anisometropia e baixa de visão
4. suposta natureza colobomatosa congênita da anomalia

Von Szily (1883) complementou as observações de Fuchs (1882) encarecendo a ectasia do fundo do olho nasal à papila e seu "albinismo par-

cial". Este autor denominou, em 1922, a alteração oftalmoscópica de "Conus heterotypicus".

Worton (1911) foi provavelmente o primeiro a descrever as alterações campimétricas no chamado "coloboma de Fuchs", encarecendo a perda altitudinal superior dos campos visuais (para índices verdes). A partir de 1934, as hemianopsias bitemporais foram encontradas em portadores de papila oblíqua (Löhleim, 1934). Rönne (1916) mediu pela primeira vez, através do oftalmoscópio, a profundidade da depressão nasal em dioptrias que, segundo Beller (1929), estava presente em 70% dos casos de "conus heterotypicus" por ele examinados.

Rucker (1946) estudou 6 casos (dois com suspeita de tumor cerebral), Veirs (1951) apresentou um caso de papila associada a glaucoma crônico simples de início compensado com tratamento clínico e posteriormente necessitando trepanação de Elliot.

Seguem-se os trabalhos de Caccamise (1954) e Schmidt (1955) este demonstrando que a correção óptica com lentes correspondentes à ectasia nasal fazia desaparecer a alteração campimétrica. A. Fuchs (1947) descreve algumas observações e denomina a malformação de miopia inversa. Aparecem na cronologia os trabalhos de Ernyei (1964) e Graham & Wakefield (1973) estes com 16 casos (um deles submetido a craniotomia frontal direita por falta de conhecimento da anomalia congênita). Manor (1974) em estudo de 9 pacientes comenta que 2 tinham diagnóstico prévio de tumor comprimindo o quiasma inferiormente.

Riise (1975) publica extensa monografia calcada em 66 casos (115 olhos), 3 dos quais submetidos a craniotomia exploradora por suposto tumor hipofisário e 6 outros submetidos a acurada exploração neurocirúrgica desnecessária: isto por falta de familiaridade com a condição.

Young, Walsh e Knox (1976) estudaram 12 pacientes, 2 deles com sin-

tomas oculares e neurológicos: o primeiro submetido a uma descompressão subtemporal após investigação neurológica; o conhecimento da anomalia congênita pelo oftalmologista evitou ulterior investigação neurocirúrgica no segundo.

Argento e Mayorga (1980) estudaram 22 casos introduzindo a ecografia na investigação das alterações da calota posterior do olho. Dimitrakos & Safran (1982) em 8 pacientes encontraram anomalias congênitas variadas do segmento anterior em 7 olhos de 4 pacientes e em 5 pacientes estudados com angiografia fluoresceínica comprovaram uma pobreza nasal inferior da coriocapilar.

A hipótese da patogenia da papila oblíqua levantada por Giuffré (1985) com perda de axônios na órbita ao invés de penetrarem no pedículo óptico não casa bem com as observações clínicas de Schmidt e outros da relatividade dos defeitos campimétricos.

O único trabalho brasileiro encontrado foi de Ferreira (1940), que chama de papila oblíqua não astigmata: apesar da retinografia sugerir a condição, o paciente não apresenta astigmatismo ao exame objetivo com 2 refratômetros: não há informação no trabalho sobre acuidade visual, campos visuais etc.

#### CASUÍSTICA E MÉTODOS

Foram estudados 45 pacientes (72 olhos) portadores da papila oblíqua. Sempre que possível, os pacientes foram submetidos à seguinte propedêutica: anamnese (da qual constava a idade e história familiar), medida da acuidade visual (sob correção), refração, ceratometria, medida da espessura da córnea, da profundidade da câmara anterior (dinâmica e estática) e da espessura do cristalino, biomicroscopia do segmento anterior ocular, tonometria de aplanção, oftalmoscopia, perimetria cinética e estática e ecobiometria dos diâmetros oculares oblíquos.

Na análise dos resultados, calcula-

ram-se percentagens, médias aritméticas e desvios-padrão. Em 12 pacientes portadores de papila oblíqua unilateral empregou-se o teste t para amostras pareadas ("paired t") para comparar os valores das medidas ceratométricas, da espessura da córnea, da profundidade da câmara anterior (dinâmica e estática) e da espessura do cristalino do olho normal e do olho portador de papila oblíqua. Esse mesmo teste ("paired t") foi utilizado para comparar com 33 olhos, os valores das medidas ecobiométricas dos diâmetros oblíquos obtidos com a sonda do ecógrafo posicionada da direção temporal superior para a nasal inferior e da direção temporal inferior para a nasal superior.

#### RESULTADOS

Dos 45 pacientes portadores de papila oblíqua, 18 (40%) são do sexo masculino e 27 (60%) do feminino. A idade dos pacientes variou de 8 (homem) a 72 anos (mulher). A distribuição dos pacientes por faixa etária e sexo foi a seguinte:

**<10 anos:** 9 pacientes: 7 homens e 2 mulheres; **entre 21 e 40 anos:** 14 pacientes: 5 homens e 9 mulheres; **entre 41 e 60 anos:** 15 pacientes: 3 homens e 12 mulheres; **>60 anos:** 7 pacientes: 3 homens e 4 mulheres.

Foi feita a distribuição dos pacientes por faixa etária com o objetivo de mostrar-se a época em que a malformação foi por nós diagnosticada, além dela ser muito importante para a comparação dos valores da pressão intraocular e da espessimetria com os olhos normais da mesma faixa etária.

Vinte e sete pacientes (60%) são portadores de papila oblíqua bilateral e 18 (40%) de papila oblíqua unilateral, totalizando 72 olhos com a malformação papilar.

#### ACUIDADE VISUAL E REFRACTIONOMETRIA

Dos 72 olhos portadores de papila oblíqua, apenas 25 (35%) apresenta-

ram acuidade visual normal (igual a 1), sob correção. Os outros 47 olhos (65%) eram portadores de ambliopia, sendo que em 38 a acuidade visual, sob correção, encontrava-se entre 0,8 e 0,9 e nos outros nove, entre 0,1 e 0,5. Entre os 72 olhos, incluíram-se os 18 portadores de papila oblíqua unilateral entre os quais: quatro (22%) apresentaram acuidade visual normal (igual a 1), sob correção, e 14 (78%) eram portadores de ambliopia com acuidade visual, sob correção, igual a 0,9 em quatro olhos; igual a 0,8 em seis e igual a 0,3 em quatro. As ametropias encontradas nos 72 olhos foram: astigmatismo miópico composto em 61 olhos (85%); astigmatismo misto em cinco (7%); astigmatismo miópico simples em três (4,2%); astigmatismo hipermetrópico composto em dois (2,7%) e astigmatismo hipermetrópico simples em um olho (1,4%).

#### BIOMICROSCOPIA DO SEGMENTO ANTERIOR OCULAR

Não mostrou, na grande maioria dos casos, nenhuma diferença com a dos olhos normais da mesma faixa etária. Dos 72 olhos examinados, quatro apresentavam a papila oblíqua associada a glaucoma congênito com as alterações do segmento anterior características desta patologia (diâmetros corneanos aumentados, rupturas da membrana de Descemet, hipoplasia iriana, câmara anterior anormalmente profunda e anomalias do seio cameral). Em dois casos (dois olhos), a papila oblíqua e o glaucoma congênito eram uni e ipsilaterais e no outro caso, as duas patologias estavam associadas em ambos os olhos. Em um outro paciente, encontrou-se a associação de ciclite heterocrômica de Fuchs ipsilateral à papila oblíqua.

#### PRESSÃO INTRA-OCULAR

Exceto em 11 olhos, quatro portadores de glaucoma congênito e sete portadores de glaucoma crônico simples, todos os olhos apresentaram valores da pressão intra-ocular dentro dos limites da normalidade.

#### OFTALMOSCOPIA

Em todos os olhos foram encontrados em maior ou menor intensidade os seguintes achados oftalmoscópicos:

emergência inversa dos vasos centrais da papila, crescente nasal inferior e hipoplasia coriorretiniana nasal inferior.

Em dois olhos observou-se a associação de drusas da papila à malformação papilar e em quatro olhos a papila oblíqua estava associada a leve heterotopia macular (em dois olhos com rotação inferior da mácula). A escavação fisiológica pode estar aumentada com o eixo maior oblíquo como o eixo oblíquo da papila.

#### CAMPOS VISUAIS

O estudo dos campos visuais pôde ser realizado em 63 olhos (87,5%). Apenas dois (3%) dos 63 olhos examinados apresentaram campos visuais absolutamente normais. As alterações campimétricas encontradas foram: exclusão da mancha cega em um olho (1,5%); quadrantopsia temporal superior, associada ou não à exclusão e/ou aumento da mancha cega em 26 olhos (41,3%); hemianopsia superior (altitudinal) em cinco olhos (7,9%) e hemianopsia temporal interna em 29 olhos (46%). A perimetria estática obtida nos meridianos oblíquos comprovou os achados da perimetria cinética em 56 olhos em que ela pôde ser realizada. As Figuras 1 e 2 mostram as alterações campimétricas (perimetria cinética e estática) de dois pacientes portadores de papila oblíqua.

#### CERATOMETRIA, ESPESSURA DA CÓRNEA, PROFUNDIDADE DA CÂMARA ANTERIOR (DINÂMICA E ESTÁTICA) E ESPESSURA DO CRISTALINO

A Tabela 1 mostra as médias e os desvios-padrão dos valores dos parâmetros supramencionados encontrados no olho normal e no olho portador de papila oblíqua de 12 pacientes (casos unilaterais). Verificou-se que não houve diferença estatisticamente significativa no estudo comparativo desses parâmetros nos dois olhos.

TABELA 1

Médias e desvios-padrão da ceratometria [meridianos vertical (V) e horizontal (H)], espessura da córnea, profundidade da câmara anterior [dinâmica (d) e estática (e)] e espessura do cristalino dos olhos normais e dos olhos portadores de papila oblíqua de 12 pacientes

		Olho Normal			Olho c/papila oblíqua			"Paired t"	p
		$\bar{x}$	$\pm$	s	$\bar{x}$	$\pm$	s		
1. Ceratometria	(V)	43,77		1,91	43,52		1,86	0,08	-
	(H)	43,23		1,25	43,10		1,44	0,04	-
2. Espessura da córnea		0,55		0,04	0,55		0,04	0,04	-
3. C. anterior	(d)	3,27		0,40	3,28		0,42	0,03	-
4. C. anterior	(e)	3,34		0,42	3,37		0,45	0,07	-
5. Espessura do cristalino		4,68		0,37	4,70		0,33	0,05	-

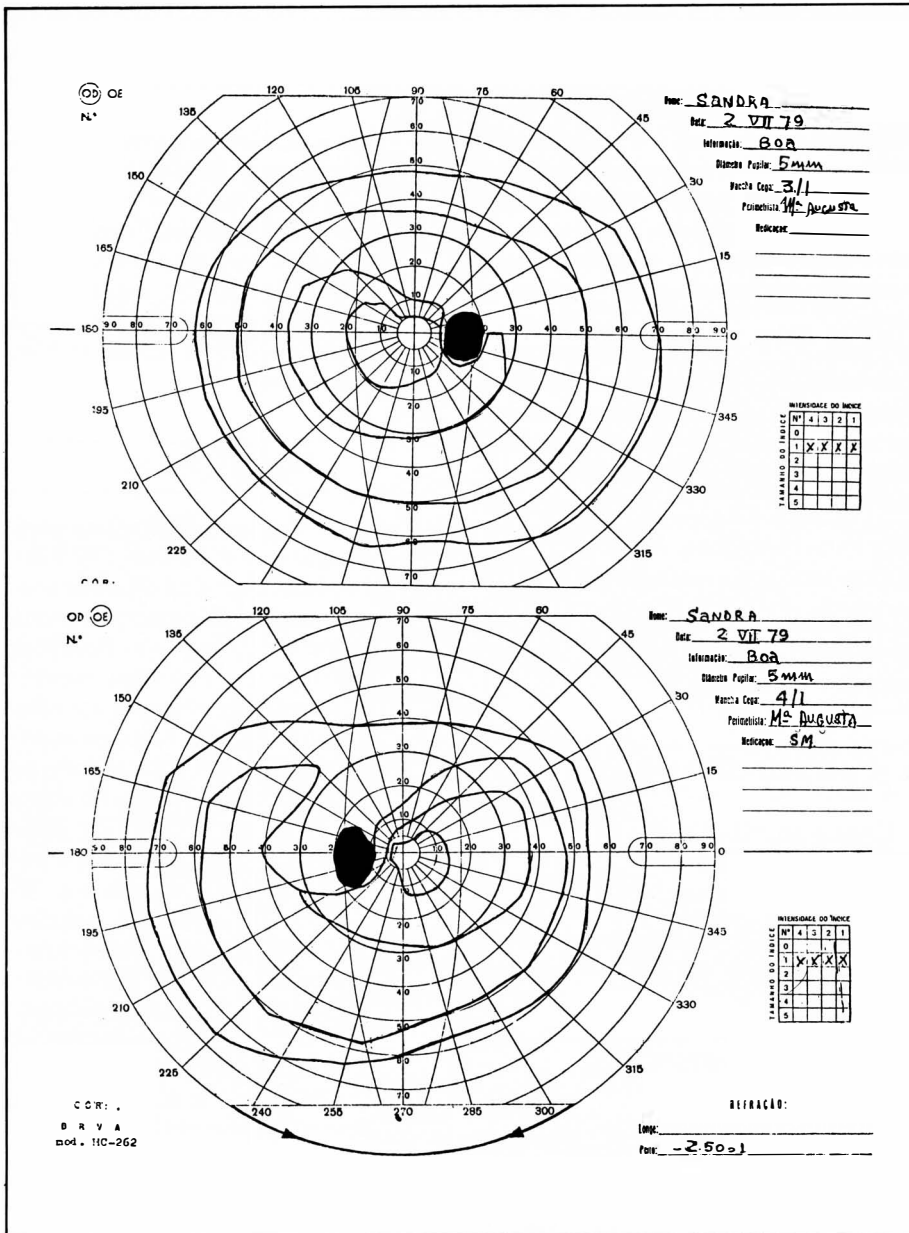


Figura 1 – Campos visuais (perimetria cinética) de uma paciente com papila oblíqua bilateral.

**ECOBIOMETRIA DOS DIÂMETROS OCULARES OLÍQUOS**

A Tabela 2 mostra as médias e os desvios-padrão dos valores (obtidos em microssegundos) dos diâmetros oblíquos de 33 olhos portadores de papila oblíqua. Foram feitas em cada olho duas ecobiometrias: uma posicionando-se a sonda do ecógrafo da direção temporal superior para a nasal inferior e a outra da direção temporal inferior para a nasal superior. Verificou-se que os valores do diâmetro ocular oblíquo obtidos da direção temporal superior para a nasal inferior foram muito superiores aos obtidos da direção temporal inferior para a nasal superior, sendo a diferença estatística altamente significativa. Estes achados comprovam a existência, na papila oblíqua, de uma ectasia nasal inferior (Figuras 3 e 4).

**DIAGNÓSTICO DIFERENCIAL**

A papila oblíqua deve ser diferenciada:

- 1 – das lesões inferiores adquiridas que se apresentam crescentes, comumente localizadas temporalmente, e que estão presentes na maioria dos olhos míopes.
- 2 – da miopia maligna ou patológica, cuja evolução é progressiva enquanto que a miopia da papila oblíqua, freqüentemente associada a astigmatismo de eixo oblíquo, é estacionária.
- 3 – do glaucoma crônico simples incipiente: o aumento da mancha cega e o falso escotoma de Bjerrum podem confundir as duas entidades. Esmerando-se a propedêutica em ambos os sentidos, chega-se ao diagnóstico correto. Na papila oblíqua, não há progressão das alterações de campo visual. Não existe tratamento para a malformação papilar. Pode-se, com diagnóstico precoce, tentar evitar ou

**TABELA 2**

**Médias e desvios-padrão dos diâmetros oculares oblíquos obtidos em microssegundos pela ultrassonografia A em 33 olhos portadores de papila oblíqua**

Ecobiometria*			
Sonda do Ecógrafo	N = 33 olhos	"Paired t"	p <
Direção T.S. → N.I.	$\bar{x} = 28,08 \pm 1,71$	4,66	0,001
Direção T.I. → N.S.	$\bar{x} = 25,53 \pm 1,65$		

\* valores em microssegundos

# Retiramos o Potencial de Elevação da PIO de um Ésteróide Altamente Potente.



# FLORATE<sup>®</sup>

## Acetato de Fluormetolona 0,1%

SUSPENSÃO OFTÁLMICA ESTÉRIL

- FLORATE demonstrou efeito antiinflamatório altamente potente:
  - similar ao Acetato de Prednisolona 1%
  - maior que o Álcool de Fluormetolona 0.25% e 0.1%.
- A elevação da PIO provocada por FLORATE foi significativamente mais vagarosa do que a causada pela Dexametasona, e similar a do Álcool de Fluormetolona.

APRESENTAÇÃO: Frascos com 5 ml.

Outras informações à classe médica: Alcon Laboratórios do Brasil Ltda.  
Caixa Postal 01060-970 - CEP 05359-001 - São Paulo/SP

**Alcon**  
Linha Oftálmica

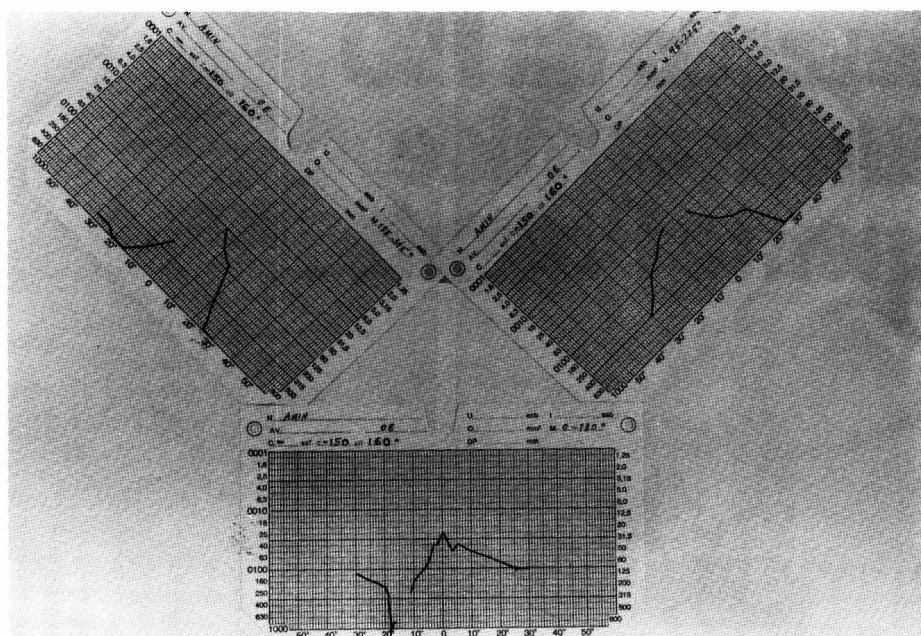


Figura 2 – Perimetria estática do olho esquerdo de um caso de papila oblíqua: observar no gráfico superior esquerdo a acentuada depressão escotomatosa que chega à linha de base.




Figura 3 – Ecobiometria de dois olhos com papila oblíqua: os ecogramas superiores (sonda oblíqua colocada justalímbica temporal superior e direcionada para a região nasal inferior) mostram nitidamente o maior diâmetro oblíquo, em relação aos ecogramas inferiores (sonda direcionada da região temporal inferior para a nasal superior).

alterações de campo visual causadas pela papila oblíqua não respeitam a linha média (meridiano vertical), comumente cruzando-a de um lado para o outro sem deflexão. Além disso, em alguns casos, os defeitos campimétricos oriundos da papila oblíqua desaparecem ou melhoram com a correção astigmática, o que não ocorre com as alterações campimétricas causadas pelos tumores hipofisários.

## COMENTÁRIOS

Nossa primeira observação da papila oblíqua originou-se de um paciente com pressão intra-ocular entre 18 e 20 mmHg, apresentando à perimetria aumento e exclusão da mancha de Mariotte, nas isópteras 3/1 e leve alteração altitudinal superior dos campos visuais: usava Pilocarpina 2% há 2 anos. A propedêutica do glaucoma afastou este diagnóstico suspendendo-se a medicação; provavelmente isto ocorreu por desconhecimento desta malformação por parte do oftalmologista.

O paciente de nossa observação o acompanhamos desde esta ocasião: tem pressão ocular normal e as alterações papilares e campimétricas estáveis e vem sendo acompanhado obviamente sem medicação.

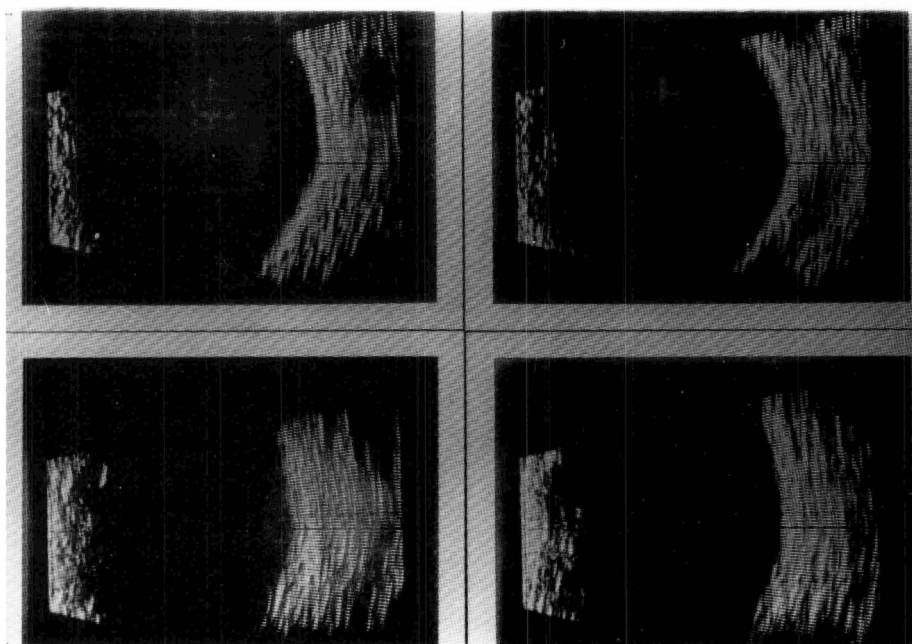
O médico não consciente dessa anomalia congênita pode instituir tratamento inadequado em face das alterações campimétricas que a anomalia acarreta como ocorreu em nossa primeira observação.

A papila oblíqua não é uma malformação congênita rara. Desde a nossa primeira observação, em 1976, até o presente conseguimos colecionar 45 casos (72 olhos). Com relação ao sexo, a incidência da papila oblíqua é variável. Young, Walsh & Knox (1976) encontraram, na sua casuística, a mesma incidência em ambos os sexos. Manor (1974) e Dimitrakos & Safran (1982) já encontraram maior incidên-

minimizar a ambliopia e as alterações campimétricas dela decorrente enquanto que, no glaucoma crônico simples incipiente, impõe-se

sempre o tratamento.

4 – dos tumores de hipófise: diferentemente das alterações campimétricas dos tumores hipofisários, as



**Figura 4** – Ecografia B de dois olhos com papila oblíqua: a sonda B foi direcionada de modo similar ao da Fig. 3. Notar a expressiva diferença nas curvaturas nasais inferiores (ecogramas superiores) e nasais superiores (ecogramas inferiores).

cia do sexo masculino, enquanto que, concordando com os achados do presente estudo, Rucker (1946), Graham & Wakefield (1973), Riise (1975) e Argentó & Mayorga (1980) encontraram maior incidência da malformação papilar no sexo feminino. No que respeita à acuidade visual, a maioria dos trabalhos compulsados registra, como neste estudo, a presença de ambliopia leve ou moderada num percentual elevado de olhos portadores de papila oblíqua. Neste particular, é imperativo chamar a atenção para a importância do diagnóstico precoce (antes dos cinco anos) dessa malformação congênita, mormente nos casos unilaterais, pois a adequada correção do astigmatismo miópico composto de eixo oblíquo, freqüentemente presente, poderá evitar ou minimizar a deficiência visual e as alterações campimétricas. Schmidt (1955) e Argentó & Mayorga (1980) chamaram a atenção para a relatividade das alterações campimétricas encontradas nas suas casuísticas, o que não está de acordo com a teoria de Giuffré (1985) que pressupõe o desaparecimento das células

ganglionares da retina nasal por migração anômala de seus cilindro-eixos na órbita. Com relação ao segmento anterior ocular, a análise estatística (Tabela 1) das medidas ceratométricas, da espessura da córnea, da profundidade da câmara anterior (dinâmica e estática) e da espessura do cristalino de 12 olhos normais e de 12 olhos portadores de papila oblíqua unilateral (mesmos pacientes) mostrou não haver diferença significativa entre eles. Este achado não relatado na literatura compulsada, comprova a assertiva amplamente conhecida de que a ametropia na papila oblíqua é posterior, embora nada impeça a sua associação com a ametropia oriunda das alterações de refringência dos meios dióptricos do segmento anterior.

Com relação aos achados biomicroscópicos do segmento anterior, deve-se realçar que apenas Dimitrakos & Safran (1982) relataram ter encontrado em sete olhos de quatro dos oito pacientes por eles examinados malformações do segmento anterior (coloboma cristalino nasal inferior, opacidades do núcleo embrionário,

catarata de sutura anterior, microftalmia com microcórnea, coloboma de íris nasal inferior e heterocromia de íris). No presente estudo, apenas cinco (7%), dos 72 olhos examinados, apresentaram alterações do segmento anterior (Rupturas de Descemet, hipoplasia iriana, anomalias do seio cameral e ciclite heterocrômica de Fuchs) associadas à papila oblíqua.

Embora na maioria dos olhos portadores de papila oblíqua a pressão intra-ocular não seja diferente da dos olhos normais, às vezes ocorre a associação de papila oblíqua e glaucoma, seja do tipo congênito ou do tipo crônico simples. Na literatura compulsada, Veirs (1951) relatou um caso de papila oblíqua bilateral num paciente de 48 anos associada a glaucoma (supostamente crônico simples). O paciente foi submetido a cirurgia de Elliot em AO com per e pós-operatórios sem complicações. O autor relacionou as alterações campimétricas não ao glaucoma, mas à peculiaridade das fibras nervosas da retina inferior. No presente trabalho, em 11 olhos foi encontrada a associação de glaucoma e papila oblíqua, sendo quatro portadores de glaucoma congênito e sete portadores de glaucoma crônico simples. Naturalmente, a associação de papila oblíqua e glaucoma congênito exigirá redobrado cuidado do oftalmologista no sentido de, após a cirurgia do glaucoma congênito, prevenir a ambliopia, de vez que ambas as entidades são ambliopiogênicas. Por outro lado, a associação de papila oblíqua e glaucoma crônico simples pode eventualmente causar a superposição de alterações campimétricas, principalmente paracentrais, tornando, às vezes, difícil separar as alterações provocadas por cada entidade, assim como seguir, do ponto de vista campimétrico, a evolução do glaucoma. Com relação aos achados oftalmoscópicos da papila oblíqua no presente estudo, deve-se enfatizar que eles foram similares aos relatados na literatura: emergência inversa dos vasos centrais da papila (“si-

tus inversus”), crescente nasal inferior e hipoplasia coriorretiniana nasal inferior. Em dois olhos (3%) encontrou-se a associação de drusas de papila e em quatro olhos (6%) a associação de leve heterotopia macular à malformação papilar, achados estes não relatados na literatura compulsada. Os achados campimétricos deste estudo também foram similares aos relatados na literatura, porém, em 56 olhos foram comprovadas, através da perimetria estática, as alterações encontradas na perimetria cinética. Na literatura compulsada, não há relato de realização de perimetria estática em portadores de papila oblíqua. Argento & Mayorga (1980), utilizando a ecografia A, relataram ter encontrado em 13 casos de papila oblíqua uma diferença que variou de 1 a 3,1 mm entre as zonas temporal e nasal do olho. No presente estudo, comprovou-se em 33 olhos (Tabela 2) a existência de uma ectasia nasal inferior na papila oblíqua, comparando-se estatisticamente os valores do diâmetro oblíquo obtidos com a sonda do ecógrafo posicionada da direção temporal superior para a nasal inferior e da direção temporal inferior para a nasal superior.

#### COMENTÁRIOS FINAIS

O presente trabalho enseja um outro no qual estudar-se-á:

1. A refração objetiva da região nasal ou nasal inferior da retina na papila oblíqua obtida através de retinoscopia em faixa ou de refratômetros objetivos (a oftalmoscopia direta poderá também ser útil).
2. A importância da correção óptica da ametropia nasal retiniana na diminuição ou eliminação dos defeitos campimétricos relativos encontrados com a correção central.
3. Através da ultrassonografia A, a possível e provável diferença de espessura entre a retina, coróide e esclera dos lados nasal e temporal do olho portador de papila oblíqua.

#### CONCLUSÕES

1. A papila oblíqua não é uma entidade clínica rara (em 14 anos pudemos colecionar 45 casos).
2. Seu reconhecimento pode evitar exames desnecessários bem como a instituição de tratamentos inadequados (clínicos ou cirúrgicos).
3. O segmento anterior de olhos portadores de papila oblíqua, em nossa experiência, é similar ao de olhos normais do mesmo grupo etário.
4. O estudo dos campos visuais evidenciou alterações altitudinais, quadrantopsias e hemianopsias das isópteras internas de tipo incongruente. A perimetria estática realizada nos meridianos oblíquos comprovou os achados da perimetria cinética.
5. O estudo ecobiométrico dos diâmetros oculares oblíquos comprovou a existência, na papila oblíqua, de uma ectasia nasal inferior.

#### SUMMARY

*In this paper we studied 45 patients (72 eyes) with Tilted Optic Disc emphasizing that the ophthalmologist should be aware of this congenital anomaly to prevent:*

- 1 - the amblyopia by early diagnosis
- 2 - clinical and surgical inappropriate treatments

*We compared through the paired t test, in 12 unilateral cases, the following parameters in the normal and the affected eye:*

- 1 - Keratometry
- 2 - Corneal thickness
- 3 - Anterior Chamber Depth (dynamic and static)
- 4 - Lens thickness

*We did not find significant statistical differences.*

*We got various visual fields changes: altitudinal defects, quadrantopia and incongruous hemianopia of the inner isopters. The Echo-biometry of the oblique diameters of the eye showed a nasal inferior ectasia.*

#### REFERÊNCIAS BIBLIOGRÁFICAS

1. ARGENTO, C. & MAYORGA, E. Frecuenciade los hallazgos Oftalmológicos en la Ectasia nasal de fundo. *Arch. Ophthalmol. B. Aires*, v. 55, p. 153-164, 1980.
2. BEELER, A. Der hetrotypische Conus, insbesondere der Conus nach unter und die Ausbuchtung des angrenzenden Augenhintergrundes. *Albrecht V. Graefes Arch. Ophthalmol.*, v. 122, p. 242-258, 1929.
3. CACCAMISE, W. C. Situs inversus of the optic disc with inferior conus and variable myopia; a case report. *Am. J. Ophthalmol.*, v. 38, n. 6, p. 854-856, 1954.
4. DIMITRAKOS, S. A. & SAFRAN, A. B. La dysvesion papillaire; diagnostic differential de syndrome chiasmatiche. *Ophthalmologica*, v. 184, p. 30-39, 1982.
5. ERNYEI, S. Distortion of the optic nerve papillae. *Am. J. Ophthalmol.*, v. 57, n. 6, p. 1054-1055, 1964.
6. FERREIRA, F. Papila oblíqua não astigmata; em torno de uma observação. *Resenha Médica*, Ano VII, p. 71-73, março/abril, 1940.
7. FUCHS, A. Myopia inversa. *Arch. Ophthalmol.*, v. 37, n. 6, p. 722-739, 1947.
8. FUCHS, E. Beitrage zu den angeboren Anomalien des Sehnerven. *Albrecht v. Graefes Arch. Ophthalmol.*, v. 28, p. 139-169, 1882.
9. GIUFFRÉ, G. Hypothèse sur la pathogénie du Syndrome de dysversion papillaire. *J. Fr. Ophthalmol.*, v. 8, n. 8-9, p. 565-570, 1985.
10. GRAHAM, M. V. & WAKEFIELD, G. H. Bitemporal visual defects associated with anomalies of the optic discs. *Br. J. Ophthalmol.*, v. 57, p. 307-314, 1973.
11. LÖHLEIN, W. Ueber nasale Fundusectasie bei Conus superior et inferior. *Klin. Mbl. fur Augenheilk.* 93: 439-446, 1934.
12. MANOR, R. S. Temporal field defects due to nasal tilting of discs. *Ophthalmologica*, v. 168, p. 269-281, 1974.
13. RIISE, D. The nasal fundus ectasias. *Acta Ophthalmologica*, Suppl. v. 126, p. 1-108, 1975.
14. RUCKER, C. W. Bitemporal defects in the visual fields resulting from developmental anomalies of optic disks. *Arch. Ophthalmol.*, v. 35, p. 546-554, 1946.
15. SCHMIDT, T. Perimetrie relativer Scotome. *Ophthalmologica*, v. 129 p. 303-315, 1955.
16. SZILY, A. von. Der Conus nach Unten. *Zeitblatt prakt. Augenheilk.*, v. 7, p. 358-362, 1883.
17. VEIRS, E. R. Inversio papillae with altitudinal fields; report of a case. *Am. J. Ophthalmol.*, v. 34, n. 11, p. 1596-1597, 1951.
18. YOUNG, S. E.; WALSH, F. B. & KNOX, D. L. The tilted disk Syndrome. *Am. J. Ophthalmol.*, v. 82, n. 1, p. 16-23, 1976.
19. WORTON, A. S. FUCHS coloboma and astigmatism. *The Ophthalmoscope*, v. 9, p. 833-838, 1911.

OBS: Trabalhos de números 8, 11, 16 e 19 não consultados no original.