

Sarcoma granulocítico de órbita⁺

Granulocytic sarcoma of the orbit

João Carlos de Miranda Gonçalves ⁽¹⁾

Carmen Sílvia Bongiovanni ⁽¹⁾

Miguel Burnier Junior ⁽²⁾

Paulo Góes Manso ⁽³⁾

Mauro Rabinovitch ⁽⁴⁾

Mihoko Yamamoto ⁽⁵⁾

RESUMO

O Sarcoma granulocítico de órbita é um tumor raro que ocorre com maior frequência na população pediátrica estando associado à leucemia mielóide.

Neste trabalho os autores descrevem 2 casos em crianças brasileiras do sexo masculino (provavelmente os 2 primeiros casos descritos no Brasil), o tratamento e a evolução dos mesmos, além de ampla revisão bibliográfica e a terapêutica atual segundo diversos autores.

Palavras-chave: Neoplasias orbitais; Sarcoma granulocítico.

INTRODUÇÃO

O Sarcoma granulocítico de órbita é um tumor raro, composto de células imaturas da série granulocítica. Apresenta uma incidência preferencial em crianças do sexo masculino, podendo, no entanto acometer outros grupos etários e o sexo feminino (Dhermy, 1982). Sua incidência em crianças com Leucemia aguda não-linfocítica pode ser próxima de 25% (Shome et al, 1992). O tumor acomete preferencialmente os ossos e periósteo craniano, especialmente a região orbital, sendo a proptose um sinal clássico de envolvimento orbital em uma de suas várias manifestações clínicas (Zimmerman et al, 1975).

O tumor pode manifestar-se durante um quadro de leucemia mielóide aguda como pode precedê-la por meses ou anos (Hurwitz et al, 1970). A sugestão de que este tumor poderia ser uma variante de leucemia foi feita inicialmente por Anderson em 1967 e outros autores posteriormente (Lusher, 1964).

A coloração esverdeada encontrada em alguns desses tumores originou a terminologia "cloroma". Esta é, sem dúvida, a denominação clássica destes

tumores mas a denominação preferencial deve ser a de sarcoma granulocítico, termo introduzido por Rappaport, pois esta reflete a natureza histológica do tumor (Rappaport, 1966). A Organização Mundial da Saúde prefere a designação sarcoma mielóide (Davis et al, 1985).

Neste trabalho são apresentados dois casos de Sarcoma Granulocítico de Órbita em crianças do sexo masculino, nos quais a manifestação tumoral precedeu o quadro leucêmico sistêmico, dificultando o diagnóstico inicial. Na bibliografia nacional revisada não foram encontradas publicações anteriores a esse respeito e possivelmente estes dois casos sejam os primeiros descritos no Brasil.

DESCRIÇÃO DOS CASOS

Caso 1

ERJ, sexo masculino, 9 anos de idade, pardo, procedente de São Paulo, procurou o Departamento de Oftalmologia da Escola Paulista de Medicina com queixas referentes a proptose progressiva e dor em olho direito há 3 meses (Figura 1).

O exame oftalmológico inicial revelou proptose de 26 mm à direita

* Trabalho realizado pelo Departamento de Oftalmologia da Escola Paulista de Medicina e ganhador do prêmio "Registro Brasileiro de Patologia Ocular" em primeiro lugar durante a Jornada de Apresentação de Casos Clínicos com comprovação histopatológica em Novembro de 1985.

⁽¹⁾ Pós-graduando do Departamento de Oftalmologia da Escola Paulista de Medicina (EPM).

⁽²⁾ Full Professor of Ophthalmology, McGill University, Canada.

⁽³⁾ Chefe do Setor de Órbita do Departamento de Oftalmologia da EPM.

⁽⁴⁾ Médico Oftalmologista do Hospital Israelita Albert Einstein e colaborador do Setor de Órbita da EPM.

⁽⁵⁾ Professora Adjunta da Disciplina de Hematologia e Hemoterapia da EPM.

Endereço para correspondência: Dr. João Carlos de Miranda Gonçalves - Rua Machado Bittencourt, 379 - apto 179 - Vila Clementino - São Paulo - SP 04044-001.

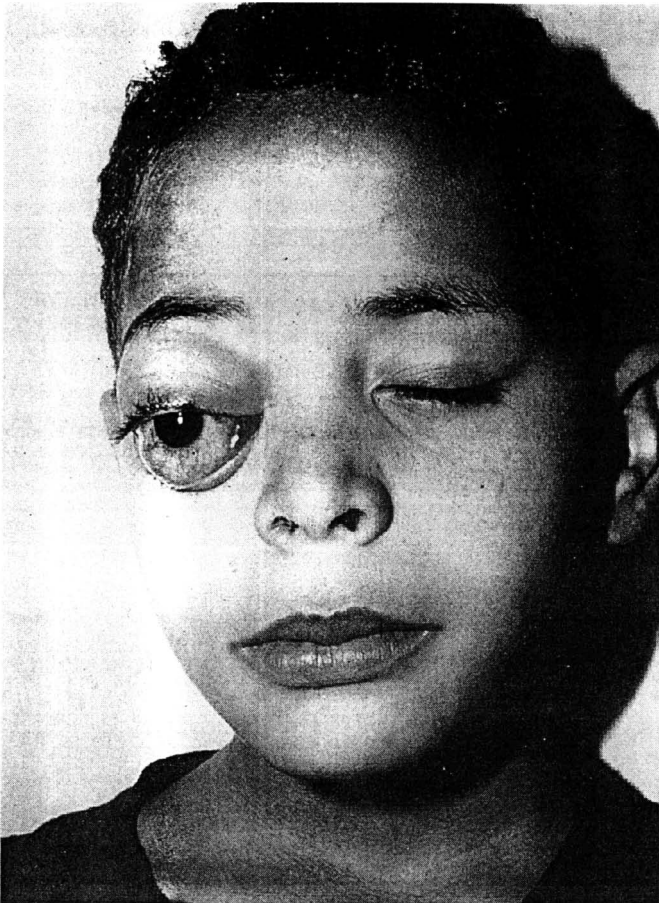

Figura 1 - Foto clínica mostrando a proptose de olho direito do Caso 1

(Hertel) e à palpação notava-se massa tumoral de consistência endurecida, não pulsátil e não retrátil em todo o rebordo orbital superior direito com deslocamento inferior do globo ocular. Os exames de acuidade visual, biomicroscopia e oftalmoscopia direta e indireta eram normais.

A tomografia computadorizada (Figura 2, corte coronal) revelou massa de densidade semelhante à de partes moles ocupando os quadrantes superior e lateral da órbita direita (comprovada por corte axial). Não havia evidências de infiltração óssea, de nervo óptico e de encéfalo. O exame hematológico era normal nessa ocasião.

Optou-se juntamente com a disciplina de neurocirurgia pela conduta cirúrgica devido às grandes dimensões da massa tumoral. Não foi feita bióp-

sia prévia. O paciente foi submetido à craniotomia (técnica de John-Jane) quando foi feita exérese sub-total de uma massa tumoral de coloração esverdeada. O exame anátomo-patológico revelou neoplasia composta de células indiferenciadas relativamente uniformes, pequenas, com citoplasma escasso, núcleos arredondados e riniformes. A coloração de Leder e o estudo imunohistoquímico para lisozima foram fortemente positivos confirmando a hipótese diagnóstica de Sarcoma Granulocítico. O paciente apresentou grande redução da proptose do olho acometido

mas com ptose total pós-operatória. Dois meses após o diagnóstico anátomo-patológico o paciente foi internado com broncopneumonia e células neoplásicas foram detectadas no líquido céfalo-raquidiano. O exame hematológico e a biópsia da medula óssea mostraram quadro compatível com leucemia mielóide crônica. Foi iniciado tratamento quimioterápico e antibioticoterapia com melhora significativa e controle do quadro infeccioso. O paciente esteve relativamente bem por 2 anos (com algumas séries de quimioterapia nas recidivas do quadro hematológico), apesar de ter apresentado descolamento seroso retiniano e hemorragias retinianas no olho acometido. Desenvolveu quadro súbito de abdomen agudo e anemia. Foi submetido à laparotomia exploradora

quando foram encontradas várias perfurações intestinais e apendicite supurada. Após a cirurgia houve piora intensa do estado geral com septicemia e óbito.

Caso 2

VDA, 13 anos de idade, branco, sexo masculino, procedente de São Paulo, procurou o Departamento de Oftalmologia com queixas de aumento do volume orbital e deslocamento inferior do globo ocular esquerdo. Ao exame oftalmológico apresentava proptose de 22mm (exoftalmometria de Hertel) com palpação de massa endurecida em toda a borda orbital superior esquerda e comprometimento do movimento de supra-versão desse olho. Não foram detectadas outras alterações aos exames biomicroscópico, fundoscópico e de acuidade visual. A tomografia computadorizada revelava formação cística na fossa temporal esquerda, cisterna pré-pontina e supra-selar. O III ventrículo e ventrículos laterais estavam dilatados. A órbita esquerda apresentava massa de densidade semelhante à de partes moles na porção superior e lateral deslocando o globo para a porção ântero-medial. O exame hematológico era normal nesse momento.

O paciente foi então submetido a biópsia na região orbital temporal superior cuja histopatologia revelou proliferação de células neoplásicas,

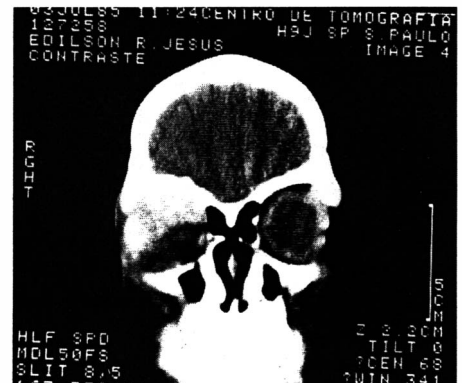


Figura 2 - Tomograma computadorizado coronal mostrando envolvimento da órbita direita do Caso 1

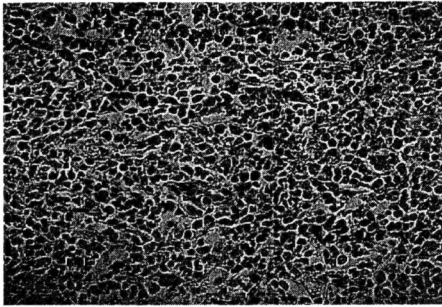


Figura 3 - Aspecto microscópico mostrando células anaplásicas pequenas, de citoplasma granuloso (Hematoxilina-eosina, X400) do caso 2.

algumas das quais com diferenciação granulocítica. A coloração de Leder e o estudo histoquímico da lisozima e alfa-1-antitripsina foram positivos, confirmando o diagnóstico de sarcoma granulocítico (Figura 3).

Um mês após a biópsia houve piora do quadro oftalmológico e novo exame hematológico foi realizado (juntamente com exame do líquido céfalo-raquidiano) revelando a presença de quadro leucêmico. Teve início então o tratamento quimioterápico e radio-terápico com remissão do quadro hematológico e melhora do estado geral. O quadro oftalmológico evoluiu com úlcera de córnea, que apesar do tratamento instituído progrediu para endoftalmite. Houve piora progressiva do quadro ocular levando à realização de evisceração.

Atualmente, 6 anos após várias recidivas do quadro leucêmico e várias sessões de quimioterapia e radioterapia, o paciente apresenta-se com hidrocefalia decorrente de aumento da massa tumoral intracraniana e com comprometimento neoplásico ósseo em fêmur direito, grande trocanter direito, mandíbula direita e pé esquerdo, detectados por cintilografia óssea.

DISCUSSÃO

Os estudos relacionando a origem do sarcoma granulocítico com leucemia iniciaram-se com von Recklin-

ghausen em 1855. A princípio acreditava-se que o tumor estivesse associado à leucemia linfóide mas estudos anátomo-patológicos demonstraram a origem mielógena do mesmo (Lusher, 1964).

Estes tumores possuem coloração esverdeada devido à presença da enzima mieloperoxidase nas células tumorais imaturas, tendo sido conhecidos desde sua descrição inicial por Allen Burns em 1821 por "cloromas" (do grego chloros = verde) (Lusher, 1964), nomenclatura ainda utilizada por alguns autores. Várias outras denominações foram empregadas como mielosarcoma, mieloblastose tumoral, cloroleucemia, leucosarcoma granulocítico e sarcoma granulocítico. Esta última denominação foi proposta por Rappaport (Rappaport, 1966) para ser utilizada em casos de tumores compostos por células da série granulocítica. O termo Sarcoma Granulocítico nos parece o que melhor caracteriza o tumor por refletir sua natureza histológica e acreditamos que deve ser o de escolha, opinião compartilhada por outros autores (Brownstein et al, 1975; Davis et al, 1985; Dhermy, 1982; Liu et al, 1973; Zimmerman et al, 1975). A coloração esverdeada é conferida ao tumor pela presença da enzima mieloperoxidase das células imaturas tumorais, não sendo, no entanto, um parâmetro patognomônico (Liu et al, 1973).

Classicamente, a apresentação do sarcoma granulocítico de órbita ocorre com o aparecimento de tumoração orbital, frequentemente unilateral levando à proptose progressiva como observada no caso 1 ou mesmo súbita, como no caso 2 (Zimmerman et al, 1975).

O tumor ocorre preferencialmente em crianças e adultos jovens (até os 20 anos de idade), com preferência pelo sexo masculino (Davis et al, 1985). Parece haver uma distribuição geográfica do tumor na população asiática, latino-americana e africana, sendo

nesta última a segunda causa de tumor orbital em crianças (somente superado pelo Linfoma de Burkitt) (Davies et al, 1965; De Bernardi et al, 1978). Na população japonesa, especialmente entre os sobreviventes da irradiação atômica ocorrida durante a Segunda Guerra Mundial, existe uma incidência maior dessa patologia (Liu et al, 1973).

O diagnóstico clínico é muito mais evidente quando o tumor se manifesta durante o curso de um quadro leucêmico instalado. Quando isso não ocorre várias outras causas devem ser lembradas no diagnóstico diferencial dos tumores orbitais como o rhabdomyosarcoma, sarcoma de Ewing, sarcoma osteogênico, neuroblastoma metastático, linfoma, reticulosarcoma, meningioma, entre outros (Jakobiek et al, 1975; Silva et al, 1977). Assim, na maioria dos casos a manifestação leucêmica precede o aparecimento do tumor orbital, ao contrário dos casos apresentados cuja primeira manifestação foi ocular.

A ocorrência de descolamento seroso da retina no caso 1 poderia ser atribuída a coagulação intravascular disseminada, levando a oclusão da coriocapilar, lesão do Epitélio Pigmentário da Retina e consequente perda da função de barreira e bomba do referido epitélio (Williams, 1991).

Em muitos casos a confirmação diagnóstica depende de biópsia e exame anátomo-patológico. A utilização da biópsia de aspiração com agulha fina em tumores orbitários pode ser de extrema valia, com índices de precisão diagnóstica próximos de 80% (Tijl, 1991).

O exame anátomo-patológico deve contar com a utilização de colorações específicas como a de Leder, que demonstra a atividade da enzima esterase em células tumorais imaturas. A esterase é uma enzima encontrada normalmente em granulócitos, neutrófilos, histiócitos e mastócitos maduros e não é encontrada em células

reticulares linfócitos ou outras células sarcomatosas agranulocíticas ou imaturas (Moloney et al, 1960; Singh et al, 1985). É importante que o cirurgião ao remover o tumor ou ao realizar uma biópsia trate o material obtido com extrema precaução pois os tecidos hematopoiéticos são muito delicados e podem ser danificados facilmente produzindo artefatos e acarretando dificuldade diagnóstica (Zimmerman et al, 1975).

Além da manifestação orbitária, o tumor pode ocorrer no crânio, nas vértebras e no esterno, provavelmente devido à sua atividade hematopoiética. O envolvimento intracraniano é raro, mas pode ocorrer associado à manifestação orbital, como mostrado no caso 2. Assim, é fundamental o exame criterioso de todos os casos com tomografias periódicas para descartar o envolvimento cerebral (Zimmerman et al, 1975).

O acometimento ocular do caso 2 (úlceras de córnea, endoftalmite e infiltração conjuntival) pode ser atribuído a infecções oportunistas na vigência de imunossupressão devida à quimioterapia instituída e em relação ao caso 1 o quadro ocular (hemorragias retinianas e descolamento seroso de retina) pode estar também relacionado à pancitopenia decorrente da quimioterapia utilizada.

Atualmente alguns autores acreditam que o tamanho quimioterápico deva ser prontamente instituído após o diagnóstico para aumentar a sobrevida desses pacientes, mesmo nos casos em que o quadro leucêmico não se iniciou. A importância do uso da quimioterapia deve ser ressaltada, salientan-

do que as manifestações oculares respondem bem à sua utilização, independente da resposta sistêmica (Shome et al, 1992). A radioterapia pode ser utilizada como tratamento adjunto à quimioterapia.

A opção cirúrgica deve ser entendida como um complemento ao tratamento sistêmico em casos de grandes dimensões, como no caso 2 descrito.

O prognóstico dessa doença é ruim, tendo sido encontrado na literatura relato de sobrevida de 1 a 18 meses após o diagnóstico e este fato se deve certamente ao quadro hematológico e potencial de metástases como se observou claramente no caso 1. A sobrevida maior que observamos foi no caso 2 descrito (6 anos), superior à verificada por outros autores até o momento (Zimmerman et al, 1975).

SUMMARY

Granulocytic sarcoma of the orbit is a rare tumor, occurring more frequently in childhood, associated with myeloid leukemia. Two cases were described in Brazilian boys, and their treatment and evolution discussed. These are probably the first two cases described in Brazil. World literature is reviewed and also the current treatment of this disease.

REFERÊNCIAS BIBLIOGRÁFICAS

- 1 BROWNSTEIN, S.; THELMO, W.; OLIVIER, A. - Granulocytic sarcoma of the orbit. *Canad. J. Ophthalmol.*, 10: 174-183, 1975.
- 2 DAVES, J. N. P.; OWOR, R. - Chloromatous tumours in african children in Uganda. *Brit. Med. J.*, 2: 405-407, 1965.
- 3 DAVIS, J. L.; PARKELL, D. W.; FONT, R. L. -

Granulocytic sarcoma of the orbit. A clinicopathologic study. *Ophthalmology*, 92: 1758-1762, 1985.

- 4 DeBERNARDI, B.; VITALE, V.; COMELLI, A.; SCARSI, M. R.; COSSU, P.; VINANTE, O. - II rhabdomyosarcoma dell'orbita in età pediatrica. *Min. Ped.*, 30: 147-51, 1978.
- 5 DHERMY, P. - Le sarcome Granulocyttaire (chlorome) en ophthalmologie. *J. Fr. Ophthalmol.*, 5 (12): 779-786, 1982.
- 6 HURWITZ, B. S.; SUTHERLAND, J. C.; WALKER, M. D. - Central nervous system chloromas preceding acute leukemia by one year. *Neurology*, 20, August, 771-775, 1970.
- 7 JAKOBIEK, F. A.; HOWARD, G. M.; ROSEN, M.; WOLFF, M. - Leiomyoma and leiomyosarcoma of the orbit. *Am. J. Ophthalmol.*, 80 (6): 1028-42, 1975.
- 8 LIU, P. I.; ISHIMARU, T.; MCGREGOR, D. H.; OKADA, H.; STEER, A. - Autopsy study of Granulocytic Sarcoma (chloroma) in patients with myelogenous leukemia, Hiroshima-Nagasaki 1949-1969. *Cancer*, 31: 948-955, 1973.
- 9 LUSHER, J. M. - Chloroma as a presenting feature of acute leukemia. *Am. J. Dis. Child.*, 108: July, 62-6, 1964.
- 10 MOLONEY, W. C.; MCPHERSON, K.; FLIEGELMAN, L. - Esterase activity in Leukocytes demonstrated by the use of naphthol as-D chloroacetate substrate. *J. Histochem. Cytochem.*, 8: 200-7, 1960.
- 11 RAPPAPORT, H. - Atlas of tumor pathology, sect. 3, fasc. 8. Armed Forces Institute of Pathology, Washington, D.C., p.241, 1966.
- 12 SHOME, D. K.; GUPTA, N. K.; PRAJAPATI, N. C.; RAJU, G. M. K.; CHOUDHURY, P.; DUBEY, A. P. - Orbital granulocytic sarcomas (Myeloid sarcomas) in acute nonlymphocytic leukemia. *Cancer*, 70: 2298-2301, 1992.
- 13 SILVA, E. D. T.; FARAGE, M.; KHUN, M. L. S.; ANDRADE, G. E. - Condrossarcoma de ossos da órbita. *Arq. Neuro-Psiquiat.*, (São Paulo) 35, 2: 156-61, 1977.
- 14 SINGH, T.; JAYARAM, G.; GUPTA, A. K. - Cytologic diagnosis of myeloid sarcoma. *Am. J. Ophthalmol.*, 99 (4): 496-7, 1985.
- 15 TIJL, J.W.M.; KOORNNEEF, L. - Fine needle aspiration biopsy in orbital tumours. *Brit. J. Ophthalmol.*, 75, Aug, 8, 491-2, 1991.
- 16 WILLIAM, G. A. - Clinical ophthalmology. DUANE, T. D.; J.B. - Lippincott, Philadelphia, USA, Vol. 5, cap. 23, pp2-3, 1991.
- 17 ZIMMERMAN, L. E.; FONT, R. L. - Ophthalmologic manifestations of granulocytic sarcoma (myeloid sarcoma or chloroma). *Am. J. Ophthalmol.*, 80, 6, 975-90, 1975.