

# Granuloma piogênico como complicação da tarsoconjuntivoceratoplastia

*Pyogenic granuloma as a complication of the tarsoconjunctivokeratoplasty*

Márcio Zisman <sup>(1)</sup>  
Joel Edmur Boteon <sup>(2)</sup>

## RESUMO

Os autores descrevem o caso clínico de um paciente que apresentou um granuloma piogênico como complicação de uma tarsoconjuntivoceratoplastia, discutindo e fazendo uma revisão das indicações da cirurgia e da literatura acerca do comprometimento ocular pelo granuloma piogênico.

**Palavras-chave:** Granuloma piogênico; Perfuração corneana; Tarsoconjuntivoceratoplastia; Úlcera corneana micótica.

## INTRODUÇÃO

A tarsoconjuntivoceratoplastia é um procedimento cirúrgico heróico, emergencial e temporário que tem por finalidade impedir a perda de olhos portadores de perfuração corneana, ou que estão prestes a desenvolvê-la, quando não existe disponibilidade de córneas doadoras para um transplante tectônico de urgência.

Nós descreveremos o caso de um paciente que apresentou um granuloma piogênico como complicação de uma tarsoconjuntivoceratoplastia (TCC) realizada para tratamento emergencial de uma úlcera corneana micótica perfurada. Essa é a primeira descrição na literatura de um caso de granuloma piogênico com comprovação anatomopatológica, como complicação desse procedimento cirúrgico. Fizemos também uma revisão na literatura acerca das diversas formas de comprometimento ocular causadas pelo granuloma piogênico.

## CASO CLÍNICO

Paciente do sexo masculino, 55 anos de idade, procurou o serviço de urgência da Fundação Hilton Rocha com diagnóstico de úlcera corneana micótica no olho direito há aproximadamente 3 meses. Estava sendo tratado em outro serviço com Pimaricina a 5% de 1/1 h e Atropina a 1% de 8/8 h, sem melhora. Havia um antecedente de traumatismo no olho direito com sabugo de milho uma semana antes do início do quadro clínico.

Ao exame o paciente apresentava uma acuidade visual de MM no OD e de 20/20 (c.c.) no OE. A biomicroscopia revelou no OD uma úlcera corneana central perfurada, atalamia e opacificação total do cristalino. O OE apresentava segmento anterior sem anormalidades. As pressões intraoculares eram de zero no OD e 14 mmHg no OE.

Em virtude de não haver naquele momento córnea doadora disponível

<sup>(1)</sup> Fellow do Departamento de Córnea e Doenças Externas do Instituto Hilton Rocha.

<sup>(2)</sup> Médico do Departamento de Córnea e Doenças Externas do Instituto Hilton Rocha e Professor Adjunto do Departamento de Oftalmologia e Otorrinolaringologia da Faculdade de Medicina da Universidade Federal de Minas Gerais.

Endereço para Correspondência: Dr. Márcio Zisman  
- Instituto de Olhos do Recife - Rua Vicente Meira, 137  
- Recife-PE - Cep.: 52020-130 - Fone: (081) 2215033  
Fax: (081) 2316534

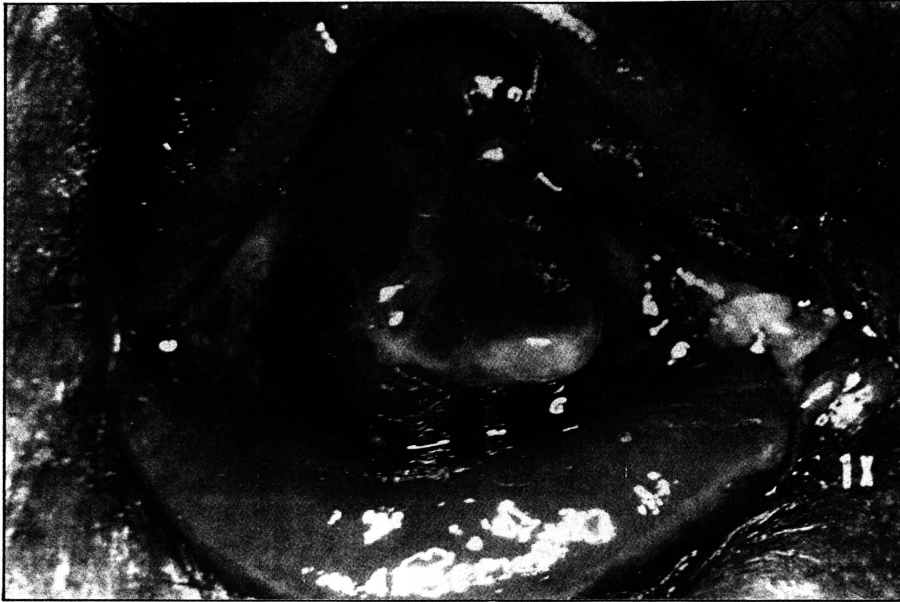


Figura 1 - Granuloma Piogênico com seu pedículo (seta) observado na conjuntiva da Tarsoconjuntivoceratoplastia.

para um enxerto tectônico de urgência foi realizada uma tarsoconjuntivoceratoplastia. Foi utilizado um enxerto tarsoconjuntival de 6 mm de diâmetro, suturado no leito corneano com pontos separados de náilon 10-0.

O paciente apresentou um pós-operatório satisfatório com tamponamento da perfuração corneana, reformação da câmara anterior e resolução do processo infeccioso corneano. O enxerto tarsoconjuntival apresentava-se bem perfundido e com boa vitalidade.

Com aproximadamente 5 meses de pós-operatório o paciente retornou com queixa de lacrimejamento excessivo no olho operado. O exame biomicroscópico revelou um olho calmo com enxerto tarsoconjuntival bem vascularizado e câmara anterior profunda. Havia uma tumoração branco-amarelada, de superfície lisa, brilhante, multilobulada, pediculada, muito vascularizada, de consistência mole, e que media aproximadamente 8 mm de diâmetro por sobre o enxerto tarsoconjuntival. A lesão se comunicava à superfície do enxerto tarsoconjuntival através de um pedículo estreito (figura 1). A

lesão foi seccionada na lâmpada de fenda, no seu pedículo rente ao enxerto e remetida para exame anatomopatológico (figura 2).

Os cortes histológicos demonstram tratar-se de um tecido de granulação revestido por epitélio conjuntival, com algumas áreas de erosão epitelial. Havia edema, congestão e área de hemorragia antiga, além de um infil-

trado inflamatório grânulo-mononuclear intenso e difuso. A conclusão do laudo anatomopatológico foi de um granuloma piogênico (figura 3 e 4).

A sintomatologia do paciente desapareceu após a remoção da lesão. O mesmo permanece aguardando a realização de uma ceratoplastia penetrante para sua reabilitação visual.

#### DISCUSSÃO

A tarsoconjuntivoceratoplastia (TCC) é um procedimento cirúrgico heróico e temporário, idealizado por Rodriguez-Barrios, Meerhoff e Zylbergajt, destinado primariamente ao tratamento de emergência de perfurações corneanas de natureza inflamatória, trófica, degenerativa ou traumática em que haja perda de substância, quando não se dispõe de córneas doadoras para realização de um transplante de urgência. Dessa forma, é possível evitar a perda de olhos como consequência de atalampia, exposição de íris e cristalino, glaucoma secundário de difícil manejo, endoftalmite, invasão epitelial da câmara anterior etc. que se seguem a perfuração ocular não tratada. Os autores preconizam outras indicações para a cirurgia que abrangem as descemtoceles, pterígios recidivados, queima-




Figura 2 - Aspecto macroscópico da lesão que se apresenta como fragmento irregular do tecido, pardo-claro brilhante, medindo 10,0 x 8,0 x 6,0 mm.



Figura 3 - Aspecto microscópico da lesão composta de tecido de granulação altamente vascularizado e de um infiltrado inflamatório grânulomononuclear difuso. Pecebe-se área de erosão epitelial à direita da figura. (Hematoxilina-eosina, aumento 63x).

duras térmicas ou químicas e em casos de expulsão de ceratopróteses. Eles assinalam como uma das vantagens do procedimento a facilidade de obtenção do material para ser enxertado pois trata-se de um autoenxerto<sup>15, 16</sup>.

Em nosso meio a TCC foi difundida por GALVÃO que introduziu algumas modificações e enfatizou seus pormenores técnicos, além de ter idealizado um trépano especial que visa facilitar o ato cirúrgico<sup>8</sup>.

A operação consiste em enxertar, sobre o leito corneano, um disco de tarso superior revestido de sua conjuntiva e conectado ao fórnice por meio de um pedículo conjuntival nutridor<sup>8, 15, 16</sup>.

O granuloma piogênico foi descrito pela primeira vez em 1897 por PONCET e DOR. Esses autores denominaram a lesão de *Botrymycosis-hominis* pois acreditavam que a mesma era causada por um fungo<sup>14</sup>. Posteriormente, o envolvimento ocular em humanos foi descrito em 1898 por TEN SIETHOFF em um caso de comprometimento conjuntival, e por BARGETON em 1905, que descreveu um caso de comprometimento corneano pela lesão<sup>2, 17</sup>. A lesão também é conhecida como granuloma teleangiectásico, botriomicoma

e hemangioma capilar tipo granuloma<sup>12</sup>.

O termo granuloma piogênico é etimologicamente incorreto visto que não se trata de uma reação inflamatória granulomatosa típica pois estão ausentes as células epitelíoides gigantes que caracterizam esse tipo de reação. Também não está presente o exudato inflamatório purulento, composto por leucócitos polimorfonucleares, com resultante proteólise

tissular que por sua vez caracterizam um processo inflamatório piogênico<sup>9</sup>. O granuloma piogênico é uma resposta inflamatória, vasoproliferativa, composta por tecido de granulação. Trata-se de um processo de reparação tecidual secundário a um processo inflamatório. Histologicamente ele é composto por fibroblastos, pequenos canais vasculares (capilares), que podem extravasar líquido e assim contribuir para a natureza edematosa da lesão, e de células inflamatórias. Esse componente celular consiste em quantidades variáveis de neutrófilos, linfócitos, plasmócitos e outros mononucleares. Quando existe um revestimento epitelial por sobre a lesão, esse pode sofrer uma invaginação na base da mesma, produzindo o chamado "collarrete", levando a um aspecto pediculado da mesma.

Apesar da etio-

logia do granuloma piogênico não estar precisamente determinada, o fato de quase sempre haver um antecedente de trauma (cirúrgico ou não cirúrgico) ou inflamação, faz com que a maioria dos autores acreditem serem esses os eventos que irão dar origem ao processo. Entretanto, deve ser salientado que em alguns casos de granuloma piogênico não existe o relato de nenhum desses antecedentes<sup>18</sup>. O granuloma piogênico pode representar uma resposta idiossincrática a insultos traumáticos prévios que levariam a liberação de fatores vasoproliferativos e de crescimento. A resultante final seria a formação de um tecido cicatricial acompanhado de um infiltrado inflamatório<sup>9</sup>.

O granuloma piogênico acomete mais frequentemente a pele embora as mucosas também possam ser acometidas, como por exemplo a gengiva, o palato duro, a face interna das bochechas, a língua e a mucosa nasal<sup>6</sup>. O acometimento ocular foi descrito na pele das pálpebras, nas conjuntivas palpebrais, do fórnice e bulbar, na carúncula, nas vias lacrimais e no limbo<sup>3, 5, 6, 11, 12, 13</sup>. A córnea também pode ser acometida, ainda que mais raramente<sup>9, 10</sup>. A lesão também pode se seguir a um trauma cirúrgico como por exemplo no local de inserção muscular após a

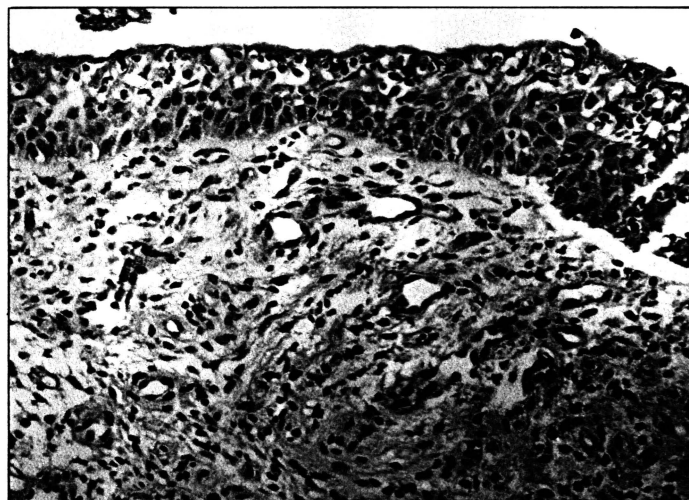


Figura 4 - Aspecto microscópico da lesão sob um maior aumento. (Hematoxilina-eosina, aumento 100x).

cirurgia de estrabismo, pterígio ou dacriocistorrinostomia<sup>9,12</sup>.

O caso clínico agora apresentado constitui-se na primeira descrição na literatura, com comprovação anatomopatológica, de um caso de granuloma piogênico como complicação de uma tarsoconjuntivoceratoplastia. RODRIGUEZ-BARRIOS et al em sua comunicação inicial<sup>15</sup> relataram a presença, entre os 7 casos submetidos a TCC, de 2 “pequenos granulomas” na junção da córnea com o pedículo conjuntival nutridor. Infelizmente, não foi relatado nenhum estudo anatomopatológico dessas lesões, talvez pela sua pequena repercussão clínica, dificultando uma caracterização mais precisa das mesmas.

Note-se que no caso apresentado uma série de fatores podem ter contribuído, isolada ou conjuntamente, na formação do granuloma piogênico secundário a TCC. Entre esses fatores podemos enumerar o trauma cirúrgico, a reação inflamatória causada pelo processo infeccioso corneano primário e ainda a presença de fios de sutura não-absorvíveis. Estes últimos poderiam ocasionar um quadro de inflamação crônica local em virtude da irritação constante causada pela sua permanên-

cia. Deve ser enfatizado que a presença do granuloma piogênico não comprometeu o sucesso da TCC, pois a mesma cumpriu todos os objetivos para a qual foi indicada.

---

#### SUMMARY

---

*The authors report a case of granuloma pyogenicum as a complication of a tarsoconjunctivokeratoplasty. The indications for the procedure and some clinical features of the ocular involvement by granuloma pyogenicum are reviewed and discussed.*

---

#### REFERÊNCIAS BIBLIOGRÁFICAS

---

- 1 APPLE, D.J. & RABB, M.F. - *Clinical applications of ocular pathology*. 3.ed. St. Louis, C.V. Mosby, 1985.
- 2 BARGETON - *Un cas de botryomycose de la cornee* (These), Lyon, 1905. In: DUKE-ELDER, S. & LEIGH, A.G. (1965), pp. 1202-3.
- 3 BOOKWAR, W.; WESSELY, Z. & BALLEEN, P. - Recurrent granuloma pyogenicum of the limbus. *Arch. Ophthalmol.*, 91:42-4, 1974.
- 4 DUKE-ELDER, S. & LEIGH, A.G.: *System of Ophthalmology*, vol. VIII, part 2. St. Louis, C.V. Mosby, 1965, pp. 1202-3.
- 5 FERRY, A.P. & ZIMMERMAN, L.E. - Granuloma pyogenicum of the limbus. *Arch. Ophthalmol.*, 74:229-30, 1965.
- 6 FRIEDMAN, A.H. & HENKIND, P. - Granuloma pyogenicum of the palpebral conjunctiva. *Am. J. Ophthalmol.*, 71:868-72, 1971.
- 7 HAGEDOORN, A. - Teleangiectatic granuloma - Botryomycosis. *Br. J. Ophthalmol.*, 18:561-70, 1934.
- 8 GALVÃO, P.G. - Tarso-conjuntivo-ceratoplastia. *Rev. Bras. Ophthalmol.*, vol. XXXV, n.2, pp. 45-55, junho, 1976.
- 9 GOOSE, J.M.; MACKMAN, G.; PETERSON, M.R.; RICHEY, M.A.; APPLE, D.J.; BRICK, D.C. & SHAW, E. - Pyogenic Granulomas of the cornea. *Surv. Ophthalmol.*, 29:188-92, 1984.
- 10 MINCKLER, D. - Pyogenic granuloma of the cornea simulating squamous cell carcinoma. *Arch. Ophthalmol.*, 97:516-17, 1979.
- 11 MOHAN, H. & GUPTA, A.N.: Granuloma pyogenicum. *Am. J. Ophthalmol.*, 65:619-20, 1968.
- 12 JORDANO, J.; ARMIJO-MORENO, M.; DULATO, F. & CARRERAS, B. - Granuloma telangiectásico. *Arch. Esp. Ofal.*, 35(2):197-214, 1975.
- 13 PATTEN, J.T. & HYDIUK, R.A. - Granuloma pyogenicum of the conjunctiva. *Ann. Ophthalmol.*, 7:1588-90, 1975.
- 14 PONCET, A. & DOR, L. - De la Botryomycose humaine. *Rev. Chir.* (Paris) 18:996-99, 1897. In: DUKE-ELDER, S. & LEIGH, A.G. (1965), pp. 1202-3.
- 15 RODRIGUEZ-BARRIOS, R.; MEERHOFF, E. & ZYLBERGLAJT, F. - Tarso-conjuntivo-keratoplastie. *Bull. Mem. Soc. Fr. Ophtal.*, 96:65-76, 1973.
- 16 RODRIGUEZ-BARRIOS, R., MEERHOFF, E. & ZYLBERGLAJT, F. - Tarso-conjuntivo-queratoplastia. *Arq. Bras. Oftal.*, 36:2-6, 1973.
- 17 SIETHOFF, T. - Ned T. *Geneesk.* 34(2):440 (1898). In: DUKE-ELDER, S. & LEIGH, A.G. (1965), pp. 102-3.

# CONGRESSO NORTE-NORDESTE DE OFTALMOLOGIA

## ARACAJÚ - SE, 24 A 26 DE NOVEMBRO DE 1994

### CENTRO DE CONVENÇÕES DE ARACAJÚ (CIC)

## TEMAS LIVRES E VÍDEOS - PRÊMIOS

### INSTRUÇÕES

O prazo para inscrição de Temas Livres e Vídeos encerra-se em **30 de setembro de 1994**. Os dias de apresentação serão: 24 (5ª feira) e 25 (6ª feira) de novembro/94. Não haverá inscrição para posters.

Os melhores trabalhos receberão prêmios "Solótica" nas seguintes categorias:

- **1º lugar = 500 dólares**
- **2º lugar = 350 dólares**
- **3º lugar = 200 dólares**

• **Os dois melhores vídeos** receberão prêmios no valor de **300 dólares cada um**, oferecidos pela "**Mediphacos**".

Para inscrever-se, o trabalho deverá ser enviado segundo o regulamento para a apresentação de temas livres, e se for vídeo deverá ser enviado uma cópia da fita até o referido prazo. Mas só poderão concorrer aos prêmios os trabalhos cujos autores residem no Norte-Nordeste ou estagiários que estão fora da região mas são procedentes da mesma. A intenção com isso é valorizar os temas livres de autor(es) regional, sem competir com Centros maiores que detêm às vezes melhores recursos científicos e/ou financeiros. O julgamento dos trabalhos concorrentes e a escolha dos vencedores será de competência exclusiva da Comissão Julgadora.

## TEMAS LIVRES

### REGULAMENTO

Os trabalhos para temas livres, deverão ser enviados na íntegra (não serão aceitos resumos) para a Secretaria do Congresso no seguinte endereço:

**Reproeventus (A/C da Srtª Denise)**

Av. Des. Maynard, 1068  
Aracajú - SE - CEP 49055-210  
Telefax (079) 224-1815

A data limite será **30 de setembro de 1994** (data do carimbo da postagem do correio). Se após 15 dias, do envio do seu material o primeiro autor não receber correspondência (ou fax) do Congresso, confirmando o recebimento e inscrição (caso esteja dentro das normas), entre em contato conosco.

As normas para seleção dos temas livres são as seguintes:

- 1 - O tema deve ser datilografado, seja objetivo;
- 2 - Constar de 3 cópias admitindo-se fotocópias exclusivamente para o material datilografado (texto e tabelas);
- 3 - Título em português e inglês, nome(s) do(s) autor(es) e instituição onde foi realizado o trabalho; resumo de 150 palavras no máximo; deverá constar a assinatura do(s) autor(es) no final do trabalho;
- 4 - Os trabalhos deverão conter no máximo: 15 folhas datilografadas (espaço duplo), com 5 tabelas e 3 figuras;
- 5 - Os originais não serão restituídos.
- 6 - A comissão científica selecionará os temas livres obedecendo os seguintes critérios:
  - a) Importância do assunto no desenvolvimento, na prática, no ensino e na pesquisa oftalmológica;
  - b) Originalidade;
  - c) Metodologia adotada; apresentação didática nos 10 min da exposição;
  - d) Conhecimentos demonstrados na discussão dos resultados;
  - e) Redação.
- 7 - Apresentação do Tema Livre

Os trabalhos aceitos deverão ter apresentação oral, com recursos de projeção. O autor terá 10 minutos para a apresentação do Tema Livre, sendo avisado pela mesa 1 minuto antes, porque esgotado o tempo, será cortado o som. Haverá 1 minuto para comentário e discussão da Mesa.

Todos os primeiros autores e apresentadores deverão estar inscritos no IX Congresso Norte-Nordeste, exceção feita a médicos de outras especialidades.

## VÍDEO

### REGULAMENTO

O vídeo deverá ter no máximo 10 minutos, constando no início o nome do trabalho e autor(es) (respectiva origem). Será levado em conta na escolha dos dois vencedores:

- a) importância do assunto para a oftalmologia;
- b) originalidade;
- c) didática na apresentação;
- d) qualidade técnica (efeitos especiais etc.);
- e) ausência de auto-promoção.

Caso o trabalho contenha slides e vídeo, será enquadrado na categoria de vídeos. Para concorrer a premiação, um dos autores do vídeo deverá estar presente na apresentação do mesmo.