

Avaliação clínica de lentes de contato descartáveis

Clinical evaluation of disposable contact lenses

Rosa Maria Reschini ⁽¹⁾
Cláudia Assis Lima ⁽¹⁾
Fernando Ferreira ⁽²⁾
Newton Kara José ⁽³⁾
Alfredo Tranjan Neto ⁽¹⁾

RESUMO

Estudou-se, durante um ano, a adaptação de lente de contato descartável em 51 pacientes, que trocavam as lentes semanalmente. Em três pacientes, o uso da lente foi suspenso devido a complicações: um por sintomas de olho seco, um por meibomite e outro pelo desenvolvimento de infiltrados corneanos imunoalérgicos. Onze pacientes tiveram complicações oculares que determinaram a suspensão temporária do uso de LD. Treze pacientes foram excluídos do estudo: sete por não comparecerem aos exames de controle, cinco mudaram de cidade e um apresentou paralisia facial com lagoftalmo. Dentro das condições desse estudo, a adaptação, acuidade visual e segurança com o uso da lente descartável foram consideradas satisfatórias, mesmo em pacientes que haviam abandonado o uso de outros tipos de lentes de contato. Recomenda-se seleção e orientação rigorosas dos pacientes a serem adaptados e um programa regular (a cada três meses) de controle pós-adaptação.

Palavras chave: Lentes descartáveis; Uso prolongado.

INTRODUÇÃO

Durante muitos anos, praticamente não houve relatos de complicações pelo uso de lentes de contato. Considere-se que provavelmente, além da falta de relato das complicações, as lentes eram usadas por poucas horas e o número de desistências era muito grande. Com o aperfeiçoamento das lentes de contato, com o aumento do número de usuários e estudos mais detalhados, surgiram relatos de complicações induzidas pelo uso desse meio de correção óptica, incluindo reações de hipersensibilidade, conjuntivite papilar gigante, infecções corneanas, entre outras ^{3, 5, 10, 12, 14}.

A limitação do número de horas de uso, o tempo dispensado e os produtos químicos utilizados na higiene das lentes sempre foram um dos obstáculos para maior adesão às lentes de contato. Por isso, as de uso prolongado tiveram maior aceitação. Seu uso, por um período

inicial de seis meses, foi sendo progressivamente reduzido pelo aparecimento de graves e frequentes complicações ^{7, 11}.

As lentes descartáveis (LD), introduzidas nos Estados Unidos em 1987 e no Brasil em 1990, foram desenvolvidas como uma alternativa para as lentes de contato de uso prolongado e as de uso diário. Teoricamente, apresentavam as vantagens de lentes pouco deterioradas, com menor formação de depósitos, mínimo manuseio e ausência de tratamento químico, fatores que devem levar a uma menor incidência de intolerância e infecções. Por mais próxima do ideal que seja a lente, ainda grande parte do sucesso da adaptação depende das características do paciente ^{1, 2, 13}.

O presente estudo avalia, após o período de um ano, a adaptação, acuidade visual, complicação e adesão às lentes de contato descartáveis.

⁽¹⁾ Médico Assistente do Departamento de Oftalmologia da Faculdade de Ciências Médicas da UNICAMP

⁽²⁾ Médico Residente do Departamento de Oftalmologia da Faculdade de Ciências Médicas da UNICAMP

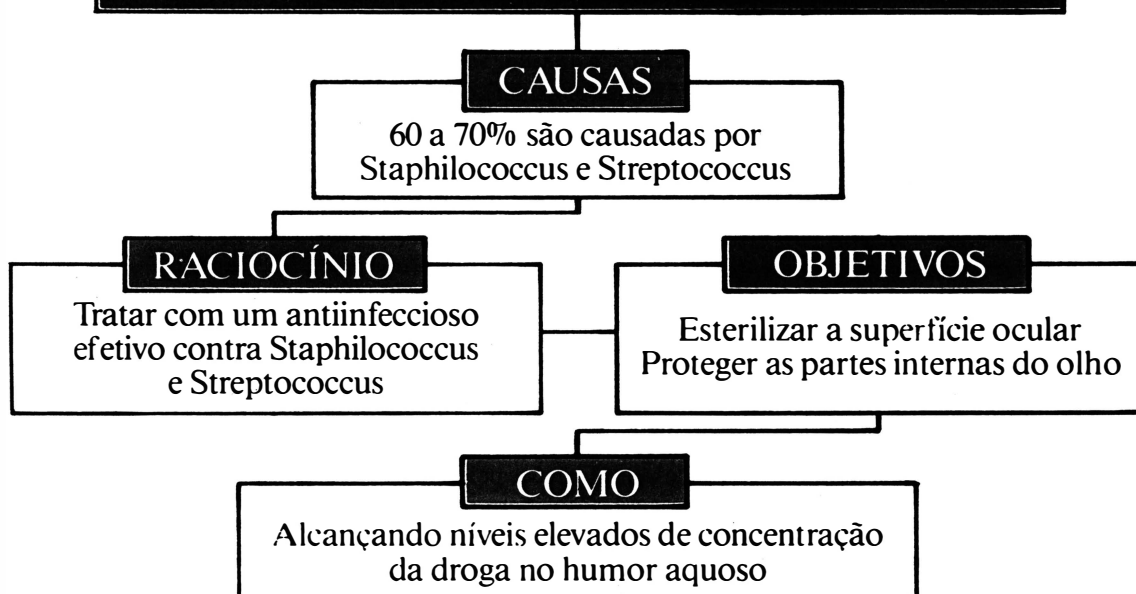
⁽³⁾ Professor titular do Departamento de Oftalmologia da Faculdade de Ciências Médicas da UNICAMP

Endereço para correspondência: Universidade Estadual de Campinas - Cidade Universitária Zeferino Vaz - Distrito de Barão Geraldo - Departamento OFT/ORL Hospital das Clínicas FCM/UNICAMP - CEP 13081 - Campinas - São Paulo

Of

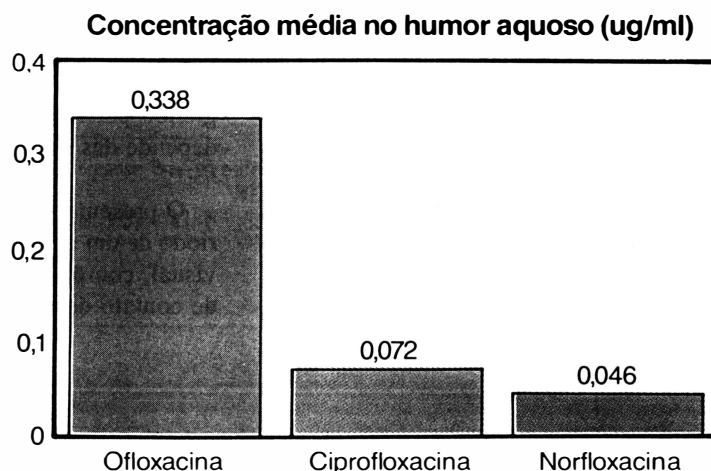
SUPERIOR FARMACOCINÉT

PREVENÇÃO DAS ENDOFTALMITES



OFLOX APRESENTA MAIOR PENETRAÇÃO

Grau de penetração do Oflox comparado à outras Quinolonas



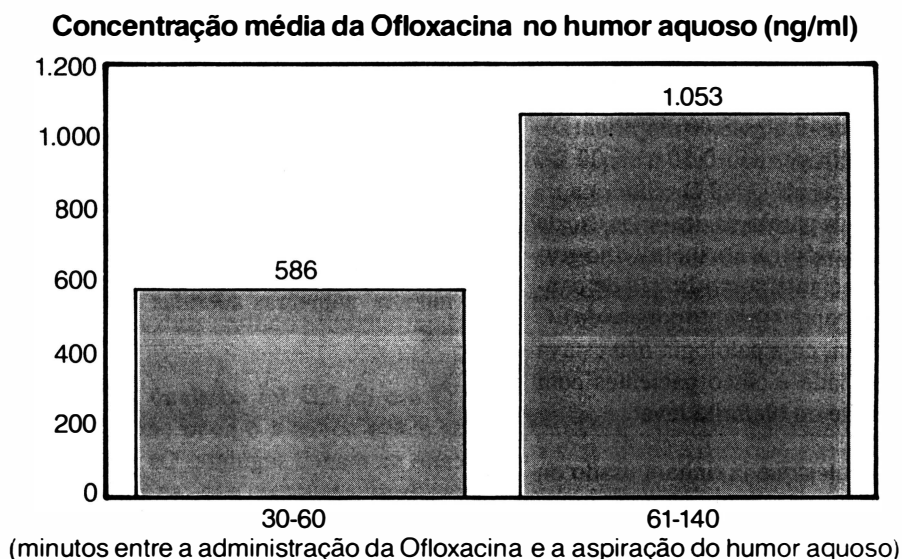
OX[®]

Ofloxacin 0,3%

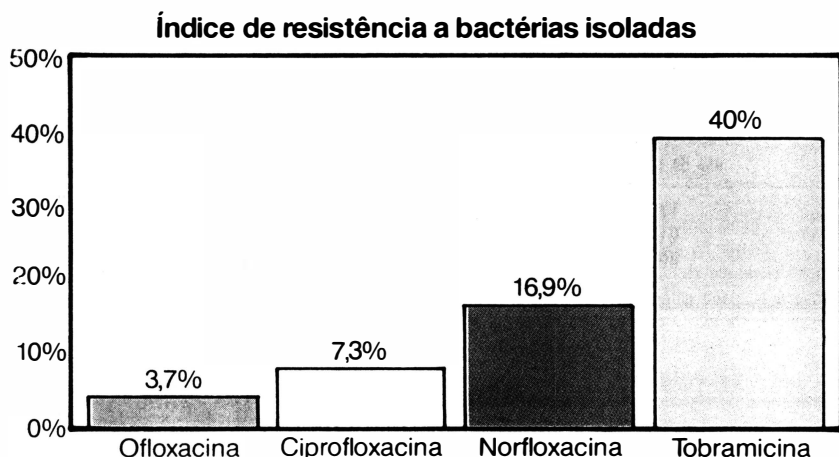
CA ENTRE AS QUINOLONAS

OFLOX ATINGE MAIORES CONCENTRAÇÕES NO HUMOR AQUOSO

**OFLOX
É A OPÇÃO MAIS
AVANÇADA PARA
O TRATAMENTO
DAS CONJUNTIVITES
BACTERIANAS,
ÚLCERAS DE CórNEA
E NO PRÉ E
PÓS OPERATÓRIO**



OFLOX INDUZ MENOR RESISTÊNCIA BACTERIANA



*Staphylococcus, Streptococcus,
Pseudomonas, Serratia e Haemophilus
mostram-se suscetíveis à Ofloxacin.*

 **ALLERGAN**

Allergan-Lok Produtos Farmacêuticos Ltda
Av. Bosque da Saúde, 655/681 - CEP 04142-110
São Paulo - SP

MATERIAL E MÉTODOS

Realizou-se um estudo em 51 voluntários funcionários e estudantes do Hospital das Clínicas da UNICAMP, usuários ou não de lentes de contato (LC). Esses pacientes receberam gratuitamente lentes descartáveis ACUVUE (VISTAKON & JOHNSON & JOHNSON) e foram acompanhados por um período de um ano. Estas lentes são hidrofílicas, de uso prolongado e compostas de 42% de Etalficon A e 58% de água; $DK = 28 \cdot 10^{-11}$ (cm²/xg) (ml 0.2 mmhg); curva e diâmetro, respectivamente de 8,8 e 14 mm.

Os critérios de seleção no estudo foram:

- idade 18 a 40 anos
- ametropia:
 - míopes de -0,50 a -8,00 dioptrias (D),
 - hipermetropes de +0,50 a +6,00 D,
 - astigmatas até -1,00 D cilíndrica,
- ausência de patologia ocular ou uso de medicação tópica. Foi incluído no grupo um paciente com história de conjuntivite papilargigante por uso de LC hidrofílica, cuja patologia não estava em atividade e cinco pacientes com meibomite ou blefarite leve.

Os pacientes que já tinham usado ou que estavam usando LC foram inquiridos quanto ao tipo de lente usada, tempo de uso, média de uso diário, qualidade de visão e causa do abandono (caso tivesse acontecido).

O exame oftalmológico inicial consistiu da medida da acuidade visual com correção, refração, ceratometria e biomicroscopia. Foram anotados dados sobre as pálpebras, a conjuntiva e córnea, além do exame biomicroscópico com uso de rosa bengala 1% e fluoresceína 2%.

Os pacientes foram examinados após o uso de LD por uma hora, sete dias e a cada 30 dias até um ano de uso, verificando-se a presença dos seguintes sinais e sintomas: desconforto, visão borrada, secreção, prurido, lacrime-

jamento, fotofobia e olho vermelho. No exame biomicroscópico foi investigada a existência de hiperemia conjuntival, foliculos, papilas, secreção, ceratite, infiltrados subepiteliais, edema e vascularização da córnea e as condições da LD como integridade, presença de depósitos, posição e mobilidade.

Classificou-se prurido e desconforto em:

- leves: sensação discreta e transitória;
- moderados: contínuos, porém sem interrupção da rotina diária;
- intensos: intolerância ao uso da LD.

Depósitos foram classificados em:

- grau I: pequena quantidade e isolados,
- grau II: finos,
- grau III: moderados
- grau IV: em grumos.

Secreção, quando presente, foi classificada em:

- leve: pequena quantidade,
- moderada: exsudatos aderidos aos cílios,
- intensa: pálpebras aderidas ao acordar.

O uso da LD foi contínuo por sete dias e seis noites e o novo par era colocado na manhã seguinte. Os usuários deveriam retornar aos exames de acompanhamento ou a qualquer momento, caso apresentassem sintoma persistente.

RESULTADOS

Dos 51 pacientes estudados, 40

(78,4%) já tinham usado LC e destes, 22 (55,0%) haviam abandonado o seu uso (Tabela 1). Dos 40, 25 pacientes usavam LC por um período de um a cinco anos e os demais por cinco a dez anos.

Não houve diferença na adaptação entre os três grupos (usuários de LC, ex-usuários e novos usuários).

A figura 1 mostra que os vícios de refração dos 51 pacientes (102 olhos) variaram de +3,00 a 8,00 dioptrias esféricas, sendo que 67 olhos (65,68%) se encontravam na faixa entre -2,00 e -5,00 na maioria dos olhos. Na ceratometria dos olhos em estudo foram verificadas curvaturas de córnea entre 39,00 e 45,50.

A acuidade visual obtida com o uso de LD foi igual a 20/20 em 94 (92,15%) dos olhos, sendo melhor ou igual a 20/30 em todos os olhos em estudo.

Dentre as complicações verificadas (Quadro I), a mais frequente foi a queixa de olho seco matinal, relatada em 35 olhos (34,3%). Todos melhoraram com uso de colírio lubrificante.

Em 16 pacientes, o uso de LD foi suspenso: sete, não compareceram regularmente aos exames de controle, apesar de serem convocados; cinco mudaram de cidade; dois, relataram desconforto intenso com LD (um com meibomite e outro com teste de Schirmer diminuído); um, desenvolveu infiltrados corneanos imunoalérgicos e outro, foi acometido por paralisia facial.

Dentre os cinco pacientes que apresentavam inflamação palpebral (meibomite e blefarite) prévia ao uso de LC,

Tabela 1

Experiência prévia com uso de LC nos 51 pacientes em estudo. (Campinas, 1992)

Tipo de Lente	Pacientes em uso de L. C.	Pacientes que abandonaram uso	Total
Gelatinosa	17	18	35
Acrílica	01	03	04
Siliconada	00	01	01
Nunca Usaram	—	—	—

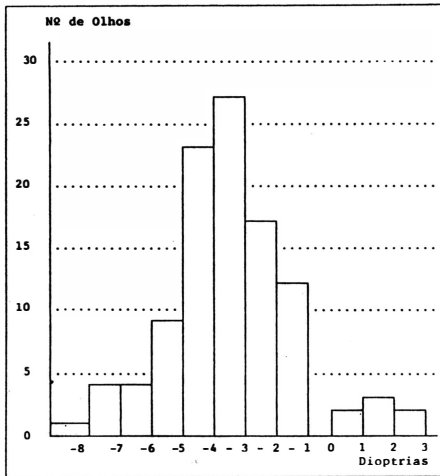


Figura 1 - Erro refracional dos usuários de LD (Campinas, 1992).

um teve sintomas intensos, a ponto de justificar a suspensão do uso de LD.

Um paciente, após cinco meses de uso da LD, desenvolveu quadro bilateral de hiperemia conjuntival, desconforto intenso, ardor ocular e presença de infiltrados corneanos periféricos imunoalérgicos. Os sinais e sintomas regrediram após suspensão do uso de LD e corticóide tópico.

Onze pacientes apresentaram complicações oculares que determinaram a suspensão temporária do uso de LD: cinco casos de conjuntivite bacteriana, dois de desepitelização não infecciosa da córnea, dois de ceratite puntacta superficial, um de úlcera de córnea e um de sarampo com infiltrados corneanos. O paciente com úlcera de córnea, cuja cultura isolou *Streptococcus viridans* grupo não D, havia usado a mesma lente ininterruptamente por um período de três semanas.

Um paciente usuário prévio de LC hidrofílica de uso diário desenvolveu vascularização corneana periférica, com vasos invadindo 2 mm da córnea, inalterada com a continuidade da LD. Foi observado também, um caso de irite, não relacionado ao uso de LD.

Os depósitos encontrados nas LD, eram em pequena quantidade e isolados (grau I), observados nos últimos dias de

uso e sua presença não provocou sinomatologia.

DISCUSSÃO

No presente estudo, foi avaliado um grupo de 51 usuários de LD, por um período de um ano, quanto ao padrão de adaptação, visão, conforto, possíveis complicações e adesão ao uso.

O padrão de adaptação de LD, avaliado através da posição da lente em relação à córnea e através da mobilidade ao piscar, foi considerado satisfatório na totalidade dos casos. Não houve dificuldade de adaptação de LD em novos usuários e ex-usuários, que interromperam o uso por intolerância ou conjuntivite papilar gigante. A acuidade visual obtida com LD foi de 20/20 em 92,15% dos olhos.

Úlceras de córnea têm sido consideradas uma das complicações no uso de LD^{6,8,12}. Relatou-se um caso de úlcera de córnea por *Pseudomonas aeruginosa* em paciente que usou LD por tempo maior que o recomendado¹³. Um dos pacientes desse estudo usou mesma LD

por três semanas e desenvolveu úlcera de córnea, cuja cultura mostrou a presença de *Streptococcus viridans* grupo não D. Com o uso tópico de antibióticos, o quadro clínico foi resolvido sem opacificação corneana, o que mostrou ser a destruição de tecido somente a nível epitelial.

Outros cinco pacientes desenvolveram conjuntivite bacteriana durante o estudo e seguiram a orientação quanto a remoção da LD a qualquer sintoma persistente; após o tratamento, também retornaram ao grupo.

Os resultados satisfatórios poderiam não ter ocorrido, se não fossem as condições do presente estudo, nas quais o paciente possuía um fácil acesso ao atendimento oftalmológico.

A ocorrência de infiltrados imunoalérgicos em usuários de LD foi previamente relatada, mas o mecanismo dessas reações de hipersensibilidade não está totalmente elucidado. Nesses casos, é primordial lembrar a possibilidade de existência de infecção e a realização do diagnóstico diferencial^{2,6}.

As lentes hidrofílicas, por suas ca-

Quadro 1
Complicações com o uso de LD nos 51 pacientes. (Campinas, 1992).

Complicações	nº de olhos
Olho seco matinal	35
Secreção mucosa leve	10
Secreção mucosa moderada	00
Secreção mucosa intensa	00
Prurido leve	13
Prurido moderado	02
Prurido intenso	00
Conjuntivite bacteriana	10
Inflamação palpebral c/ sinomatologia (Meibomite/Blefarite)	01
Desconforto leve	03
Desconforto moderado	06
Desconforto intenso	17
Visão borrada matinal	12
Folículos no tarso superior	12
Fotofobia	02
Vascularização corneana periférica	02
Desepitelização	02
Úlcera de córnea	01
Infiltrado corneano imunoalérgico	02
Ceratite puntacta superficial	02

racterísticas, são mais susceptíveis a alterações da superfície, as quais facilitam a aderência de depósitos minerais e orgânicos, podendo levar a intolerância e alergia, além de traumas e infecções. Sabe-se que microrganismos, especialmente a *Pseudomonas aeruginosa*, aderem mais prontamente às lentes de contato com depósitos do que em similares sem depósitos. Vale ressaltar que a limpeza reduz a espessura e a área dos depósitos, mas não conserva a condição de lente nova^{2,3,4}. Neste estudo foi verificada a presença de depósitos sobre a LD, porém em pequena quantidade, e nenhum caso de intolerância foi relacionado à sua presença.

Apesar das vantagens teóricas de menor manuseio, diminuição de depósitos e menor incidência de infecções, LD são lentes de uso prolongado e, portanto, têm as desvantagens desse esquema de uso: hipóxia crônica do epitélio corneano produz alterações metabólicas e morfológicas, que contribuem para complicações tais como abrasões corneanas, ceratite puntacta, vascularização corneana e infecções^{2,6}.

Sabe-se que o sucesso do uso de LC depende da seleção rigorosa do paciente, da devida orientação, do controle médico constante, da assistência às complicações e da aderência aos cuidados recomendados⁵. Neste estudo, sete pacientes (13,7%) foram excluídos por falta aos retornos marcados e um paciente desenvolveu úlcera de córnea após uso da mesma LD por três semanas, o que ilustra a dificuldade prática

de se conseguir um seguimento adequado dos usuários.

Os resultados recentes do uso de LD têm sido alvissareiros quanto à adaptação e segurança. Espera-se que uma parcela ainda maior da população possa ter seus vícios de refração corrigidos por esse meio óptico. Ressalta-se que as condições de pesquisa diferem, sobretudo, da vida cotidiana, sendo necessária observação rigorosa dos usuários de LD, até que as vantagens sejam perfeitamente determinadas.

SUMMARY

A 12-month study was carried in with 51 patients to evaluate disposable contact lenses fitting. Patients replaced the lenses once a week. Three patients discontinued contact lens wear due to complications, one of these being immunological corneal infiltrates. Eleven cases presented ocular complications that caused temporary interruption of the use of the lenses. Thirteen patients were excluded from the study: seven for not showing up for control exams, five for moving to another city and the other for facial paralysis with lagophthalmus. Within the scope of this study, disposable contact lens fitting, visual acuity and safety were considered satisfactory. The strict selection and orientation of patients and a regular post-fitting control program (quarterly) are recommended.

REFERÊNCIAS BIBLIOGRÁFICAS

- 1 COHEN, E. J. - Disposable contact lenses: the jury is out. *Clao J.*, 14:173, 1988.
- 2 DRIEBE, W. T. - Disposable soft contact lenses. *Surv. Ophthalmol.*, 27:44-46, 1989.
- 3 DRIEBE, W. T.; RABELL C. G., HOUDE, W. L. - Solving contact lens problems. *Surv. Ophthalmol.* 27: 259-263, 1983.
- 4 FOWLER, A. & ALLANSMITH, M. R. - The effect of cleaning soft contact lenses. *Arch. Ophthalmol.*, 99:1382-1386, 1981.
- 5 JOSÉ, N. K.; BECHARA, S. J.; BONATTI, J. A. - *Complicações pelo uso de lentes de contato*. In: *Clínica de lente de contato*. São Paulo. ed. Cultura Médica, 1989, pp. 125.
- 6 MANGUEN, E.; TSAI, J. C.; MARTINEZ, M. et al. - A retrospective study of disposable extended wear lenses in 100 patients. *Ophthalmology*, 98:1695-1689, 1991.
- 7 MONDINO, B. J.; WEISSMAN, B. A.; FARB, M. D. ET AL. - Corneal ulcers associated with daily-wear and extended-wear contact lenses. *Am. J. Ophthalmol.*, 102:58-65, 1986.
- 8 PARKER, W. T. & WONG, S. K. - Keratitis associated with disposable soft contact lenses. *Am. J. Ophthalmol.*, 107:195, 1989.
- 9 ROBIN, J. B.; NOBE, J. R.; SUAREL E. ET AL - Meibomian gland evaluation in patients with extended wear soft contact lenses deposits. *CLAO J.*, 12:95-98, 1986.
- 10 SA, L. C. F.; BECHARA, S. J.; JOSÉ, N. K. - Aspectos atuais do uso de lentes de contato. *J. B. M.*, 54(3):47 56, 1988.
- 11 SCHEIN, O. D.; GLYNN, R. J.; POGGIO, E. C. ET AL. - The relative risk of ulcerative keratitis among users of daily wear and extended wear soft contact lenses. A case control study. *N. England J. Med.*, 321:773-778, 1989.
- 12 KUSHER, M. M.; MYRVIK, Q. N.; LEWIS, J. C. ET AL. - Extended wear lenses, biofilm and bacterial adhesion. *Arch. Ophthalmol.*, 105: 110-115, 1987.
- 13 WESLER, S. - Disposable lenses. *CLAO J.*, 15:100, 1989.
- 14 YAMANE, R.; YAMANE, E. T.; NETO, J. O. B. - Conjuntivite de papilas gigantes por uso de lente contato. *Rev. Bras. Oftalmologia*, XL, (3):52-54, 1981.