

Descompressão da bainha do nervo óptico

Optic nerve sheath decompression

Mário Luiz Ribeiro Monteiro ⁽¹⁾

RESUMO

Este trabalho relata nossa experiência com dez pacientes (onze olhos) submetidos à descompressão da bainha do nervo óptico. Cinco eram portadores de pseudotumor cerebral, quatro neuropatia óptica isquêmica anterior, forma progressiva, e um anomalia de Morning Glory com descolamento de retina. Descrevemos a técnica cirúrgica utilizada, as principais indicações, os resultados e as complicações deste procedimento cirúrgico.

Palavras chave: Nervo óptico; Pseudotumor cerebral; Neuropatia óptica isquêmica.

INTRODUÇÃO

A descompressão da bainha do nervo óptico é um procedimento cirúrgico descrito pela primeira vez por De Wecker em 1872 para tratamento de papiledema. Ele identificava o nervo óptico pela palpação e incisava sua bainha às cegas com uma lâmina ¹. O procedimento caiu no esquecimento até os estudos de Hayreh, em 1964, sobre a fisiopatogenia do papiledema ². Este autor provocou hipertensão intracraniana em macacos e demonstrou ser necessária a transmissão da pressão através da bainha do nervo óptico para o desenvolvimento do papiledema. Nos olhos nos quais foi aberta uma janela na bainha do nervo óptico, não houve o desenvolvimento do papiledema apesar da hipertensão intracraniana ².

Os estudos de Hayreh fizeram resurgir o interesse pelo tratamento cirúrgico do papiledema e em 1973, Galbraith e Sullivan descreveram uma técnica microcirúrgica de abordagem do nervo óptico por via medial após desinserção do músculo reto medial, realizando uma abertura na bainha do nervo óptico ³. Desde então o procedimento se tornou cada vez mais difundido, especialmente nos últimos 5 anos e principalmente para o tratamento cirúrgico

dos casos de perda visual secundária ao papiledema crônico da síndrome do pseudotumor cerebral ⁴⁻⁷. Alguns autores tem utilizado esta cirurgia também para tratamento de outras afecções como por exemplo a forma progressiva da neuropatia óptica isquêmica anterior (N.O.I.A.) ⁸.

Neste trabalho relatamos nossa experiência com dez pacientes submetidos a descompressão da bainha do nervo óptico, enfatizando as principais indicações, a técnica cirúrgica e suas possíveis complicações.

PACIENTES E MÉTODOS

De novembro de 1990 a dezembro de 1992, dez pacientes (cinco do Hospital das Clínicas da F.M.U.S.P. e cinco de nossa clínica privada) foram submetidos à descompressão da bainha do nervo óptico. Cinco eram portadores de hipertensão intracraniana idiopática (pseudotumor cerebral), quatro neuropatia óptica isquêmica, um anomalia de "Morning Glory" e descolamento de retina (D.R.). Nos pacientes com pseudotumor cerebral o diagnóstico foi feito com base na presença de papiledema, estudos neuroradiológicos (tomografia computadorizada e/ou imagem por ressonância magnética) normais, aumento

⁽¹⁾ Médico Assistente-doutor da Divisão de Clínica Oftalmológica (Setores de Neuroftalmologia e Doenças da Órbita) do Hospital das Clínicas da Faculdade de Medicina da Universidade de São Paulo (Serviço do Prof. Dr. Jorge A. F. Caldeira).

Endereço para correspondência: Mário L.R. Monteiro - Rua Mato Grosso 128 conj. 51 - CEP 01239-040, São Paulo - Telefone: (011) 256-3582

da pressão intracraniana e análise bioquímica e protéica do liquor normais. O exame neurológico nestes pacientes foi normal a não ser pelos sinais de hipertensão intracraniana. A decisão de operar foi baseada na evidência de perda da acuidade ou campo visual apesar do tratamento clínico. Dois deles apresentavam baixa severa da função visual. Quatro pacientes tiveram apenas um olho operado e em um o procedimento foi bilateral. Os pacientes com N.O.I.A. tinham a forma não arterítica da doença, tendo-se o cuidado de excluir a presença de vasculites em especial a arterite temporal e verificar que se tratava da forma progressiva da doença^{8,9}. A tabela 1 resume os achados pré-operatórios dos dez pacientes.

Todos foram operados por via medial segundo a técnica de Galbraith e Sullivan³ modificada por Sergott e col.⁵. Após a colocação do blefarostato é feita uma incisão conjuntival nos 180

graus nasais do olho a 4 mm do limbo; desinsere-se o reto medial após repará-lo com fio Vicryl 6-0. Suturas de tração (seda 4-0) são passadas sob os músculos reto superior e inferior. Uma terceira sutura (Vicryl 6-0) é passada na inserção do reto medial. O olho é rodado lateralmente tracionando-se estes três fios enquanto que o músculo reto medial é deslocado nasalmente com um retrator maleável. Com o auxílio de cotonetes expõe-se o nervo óptico sob o microscópio. Três incisões são feitas longitudinalmente a 3 mm da esclera com uma lâmina de esclerotomia de cabo longo. As incisões são estendidas por aproximadamente 5 mm com auxílio de uma tesoura de Bellucci reta (de uso otorrinolaringológico). Depois das incisões o espaço subaracnóideo é penetrado com um gancho de tenotomia de Stevens e pequenas aderências entre o nervo óptico e as meninges são desfeitas. Após a primeira incisão observa-

se a saída de quantidade variável de liquor do espaço subaracnóideo peri-óptico. Cuidado especial é tomado com o nervo óptico e com as artérias ciliares posteriores. Após o procedimento o músculo reto medial é reinserido e a conjuntiva suturada com pontos contínuos de Vicryl 6-0. No pós-operatório os pacientes são medicados com colírio de corticóide associado a antibiótico por duas a três semanas.

RELATO DE CASOS

Caso 1- Paciente de 48 anos, sexo feminino, branca, com diagnóstico de pseudotumor cerebral referia cefaléia, visão embaçada e múltiplos episódios de obscurecimentos transitórios da visão há 7 meses. A paciente havia sido medicada com prednisona por via oral, mas notou piora da visão com o tratamento e o interrompeu. Avaliação clínica e neurológica revelava apenas obesidade leve.

Ao exame oftalmológico a acuidade visual (A.V.) corrigida era de 20/20 em ambos os olhos (A.O.). O restante do exame era normal a não ser pela presença de papiledema bilateral severo (Figura 1). O campo visual (C.V.) revelou constrição difusa das isópteras mais acentuada no setor nasal inferior. Medicada com acetazolamida por via oral, mas apresentou intolerância ao medicamento. Foi então submetida à descompressão da bainha do nervo óptico direito sem intercorrências. Houve redução gradual do papiledema do olho direito (O.D.) até o seu desaparecimento cinco semanas depois. Observamos também redução discreta do papiledema do olho esquerdo (O.E.).

A paciente continuou a apresentar episódios de cefaléia e obscurecimentos da visão do O.E. mas de menor intensidade. Permaneceu sem medicação, mas não apresentou piora da A.V. e do C.V.. Dois anos após a cirurgia a A.V. era de 20/20 em cada olho. O C.V. do O.D. apresentava-se discretamente melhor que o exame pré-opera-

TABELA 1
Achados pré-operatórios

Caso	Sexo	Idade	Diagnóstico	Olho	A.V.	Campo Visual	Fundo de Olho
1	F	48	Pseudotumor	A.O.	20/20 20/20	constr.dif. constr.dif.	papiledema papiledema
2	F	49	Pseudotumor	A.O.	20/30 20/25	constr.dif. constr.dif.	papiledema papiledema
3	F	41	Pseudotumor	A.O.	20/20 20/30	constr.inf. constr.inf.	papiledema papiledema
4	F	19	Pseudotumor	A.O.	P.L. P.L.	prejudicado prejudicado	pap. atrófico pap. atrófico
5	F	32	Pseudotumor	A.O.	M.M. C.D. a 2 m	prejudicado ilha temporal	pap. atrófico pap. atrófico
6	M	62	N.O.I.A.	O.D.	C.D. a 1 m	ilha temporal superior	edema pálido de papila
7	M	59	N.O.I.A.	O.E.	C.D. a 1 m	escot. central def. alt. sup.	edema de papila
8	F	64	N.O.I.A.	O.E.	20/200	def. alt. sup. Depressão inferior	edema de papila
9	F	58	N.O.I.A.	O.E.	20/100	remanescente temporal sup.	edema pálido de papila
10	F	30	M.G.+ D.R.	O.D.	C.D. a 2 m	constr. dif. escot. central	anomalia de papila + DR

C.D.= conta dedos, M.M.= movimentos de mão, P.L.= percepção luminosa, constr. dif.= constrição difusa, escot.= escotoma, def. alt.= defeito altitudinal, pap.= papiledema, M.G.= "Morning Glory".

tório enquanto que o do O.E. permanecia inalterado. A papila do O.D. tinha limites nítidos e a do O.E. mostrava papiledema moderado (Figura 2).

Caso 2- Paciente de 49 anos, sexo feminino, branca, queixava-se de embaçamento visual bilateral há um ano, com piora nos últimos três meses. Referia também obscurecimentos transitórios da visão com duração de segundos principalmente ao levantar. Negava doenças pregressas ou uso de drogas.

Ao exame a A.V. corrigida era de 20/30 no O.D. e 20/25 no O.E.. Havia um discreto defeito pupilar aferente relativo à esquerda. O restante do exame era normal a não ser pela presença de papiledema severo em A.O.. O C.V. revelou contração difusa das isópteras e aumento da mancha cega mais importante no olho esquerdo. Investigação neurológica estabeleceu o diagnóstico de pseudotumor cerebral e ela foi medicada com acetazolamida 250 mg por via oral a cada seis horas e prednisona 60 mg/dia, mas não apresentou melhora do papiledema ou da visão. Cinco semanas depois a A.V. corrigida era de 20/30-4 no O.D. e 20/25-1 no O.E.. Houve piora do C.V. principalmente no O.D. e ela foi então submetida à descompressão da bainha do nervo óptico direito, sem intercorrências. Foi suspensa a acetazolamida e reduzida a prednisona até a sua suspensão quatro semanas depois. Houve resolução gradual do papiledema de A.O. com desaparecimento do mesmo três semanas após a cirurgia.

A paciente permaneceu assintomática em reavaliações periódicas. Um ano e meio após a cirurgia a A.V. corrigida era de 20/25 no O.D. e 20/20 no O.E.. Não havia mais papiledema e o C.V. mostrava melhora em relação ao exame pré-operatório.

Caso 8- Paciente de 64 anos, sexo feminino, branca, notou súbita falha no campo superior do O.E.. A A.V. era 20/20 em A.O. e o C.V. mostrou defeito altitudinal superior no O.E.. Permaneceu inalterada até que uma semana de-



Figura 1. Caso 1, fotografia mostrando papiledema bilateral severo.

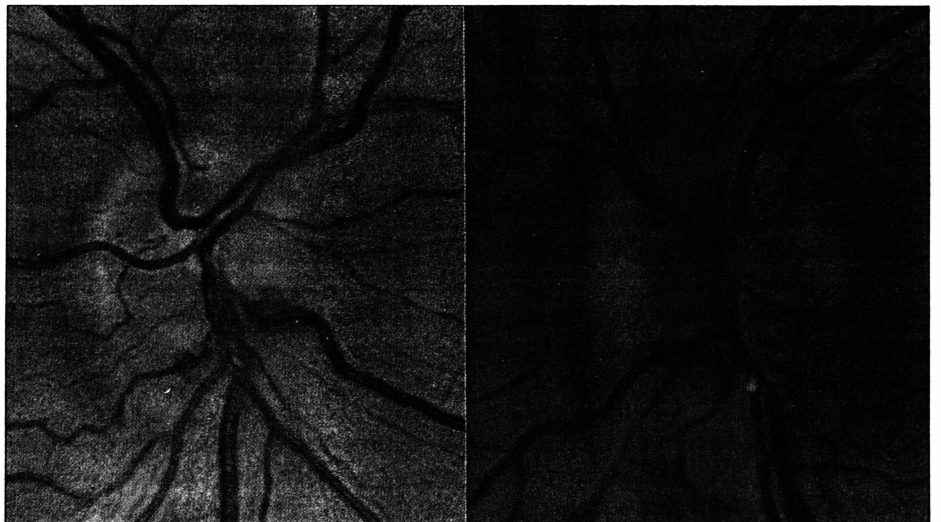


Figura 2. Caso 1, fundo de olho após descompressão da bainha do nervo óptico direito. À direita, papila de limites nítidos no olho direito. À esquerda edema de papila no olho esquerdo menor que no exame pré-operatório.

pois notou piora da visão que foi confirmada por novo C.V.. Ao exame apresentava A.V. corrigida de 20/20 no O.D. e 20/200 no O.E.. Havia um defeito pupilar aferente relativo importante à esquerda. A motilidade ocular, biomicroscopia e tonometria foram normais. Ao fundo de olho o O.D. era normal e o O.E. mostrava edema de papila com hemorragias peripapilares. Investigação laboratorial incluindo velocidade de hemossedimentação foi normal.

Com diagnóstico de N.O.I.A., foi submetida à descompressão da bainha do nervo óptico esquerdo, sem complicações. Houve resolução gradual do edema de papila. Cinco semanas depois a A.V. do O.E. era de 20/100 e um C.V. de controle mostrou discreta melhora em relação ao exame pré-operatório. Desde então permaneceu inalterada até o último exame dois anos após a cirurgia.

Caso 9- Paciente de 58 anos, sexo fe-

minino, branca, queixava-se de perda visual indolor no O.E. há dez dias, com piora progressiva durante uma semana. Referia também há um ano episódio semelhante no O.D. que foi tratado com prednisona, sem melhora. Os antecedentes pessoais revelaram apenas hipertensão arterial, controlada clinicamente com Higroton e Renitec.

Ao exame a A.V. corrigida era de 20/200 no O.D. e 20/100 no O.E.. As pupilas eram isocóricas, sem defeito aferente relativo. A biomicroscopia, tonometria e motilidade ocular nada revelaram. Ao fundo de olho observamos palidez de papila e estreitamento arteriolar peripapilar no O.D. e presença de borramento difuso da papila com hemorragias peripapilares no O.E.. O C.V. mostrou perda difusa dos campos, principalmente no setor superior de ambos os olhos. Avaliação laboratorial incluindo hemograma, glicemia, eletroforese de proteínas, uréia e creatinina foram normais. A velocidade de hemossedimentação (Westergreen) foi de 12 mm.

Com diagnóstico de N.O.I.A., forma não arterítica e progressiva, a paciente foi submetida à descompressão da bainha do nervo óptico esquerdo, sem complicações. Houve resolução progressiva do edema de papila. Um mês depois a A.V. corrigida era de 20/200 no O.D. e 20/80 no O.E.. O C.V. mostrava discreta melhora dos defeitos no O.E. e se mostrava inalterado no O.D..

RESULTADOS

A tabela 2 resume os achados pós-operatórios. Dos cinco pacientes portadores de pseudotumor cerebral três apresentavam papiledema bilateral importante e déficit visual moderado. Todos foram submetidos à cirurgia em um só olho com resolução do edema e melhora da visão no olho operado. Dois deles apresentaram desaparecimento do papiledema e melhora do C.V. no olho contralateral. Uma paciente não apresentou resolução do papiledema no

olho contralateral ao operado. Embora permaneça com papiledema no olho não operado dois anos após a cirurgia houve redução do mesmo e isto foi suficiente para impedir a piora do C.V.. Dois pacientes com pseudotumor apresentavam perda visual muito severa e papiledema atrófico. Uma delas foi submetida à cirurgia nos dois olhos e apresentou resolução do edema e discreta melhora da visão. A outra, submetida à cirurgia em apenas um olho, não apresentou qualquer melhora visual e o papiledema foi substituído por atrofia óptica bilateral.

Dos quatro pacientes portadores de N.O.I.A. operados, dois apresentaram evidências de melhora visual enquanto que os outros permaneceram inalterados. Uma das que melhoraram foi operada 11 dias, e a outra 15 dias após o início do quadro. Os pacientes que não melhoraram foram operados um mês após a perda visual inicial.

A paciente portadora de anomalia de "Morning Glory" e descolamento de retina apresentou melhora do descolamento imediatamente após a cirurgia e apresentava retina colada um ano e meio após a intervenção. No entanto,

nesta paciente o julgamento da eficácia da cirurgia é bastante difícil uma vez que após a melhora inicial, observamos piora temporária do descolamento, com melhora espontânea subsequente. De qualquer forma a comparação entre o exame pré-operatório e o exame uma ano e meio após a cirurgia mostra uma melhora da acuidade e redução no descolamento de retina.

Quanto às complicações, tivemos um caso com hemorragia intraoperatória importante por lesão de uma artéria ciliar posterior. Este foi um dos pacientes com N.O.I.A. que não apresentou melhora visual, mas também não piorou. Nenhum dos outros dez procedimentos apresentou complicações intraoperatórias. Na paciente na qual o procedimento foi bilateral (com intervalo de uma semana entre um olho e o outro) a cirurgia foi tecnicamente difícil pela situação anatômica do olho, que resultava em uma exposição bastante reduzida do nervo óptico. Todos pacientes tiveram limitação do músculo reto medial no pós-operatório imediato, mas foi de curta duração em todos eles e nenhum paciente permaneceu com diplopia.

TABELA 2
Achados pós-operatórios

Caso	Olho Operado	A.V.	Campo Visual	Fundo de olho
1	O.D.	20/20 20/20	OD melhor OE inalterado	resolução do pap. melhora do pap.
2	O.D.	20/25 20/20	OD melhor OE melhor	resolução do pap. resolução do pap.
3	O.E.	20/20 20/20	OD inalterado OE melhor	resolução do pap. resolução do pap.
4	A.O.	M.M. C.D. a 50 cm	prejudicado ilha temporal	atrofia óptica atrofia óptica
5	O.D.	M.M. C.D. a 2 m	prejudicado constr. difusa	atrofia óptica atrofia óptica
6	O.D.	C.D. a 2 m	inalterado	atrofia óptica
7	O.E.	C.D. a 2 m	inalterado	palidez papilar
8	O.E.	20/80	discreta melhora	palidez segmentar superior
9	O.E.	20/80	discreta melhora	palidez segmentar superior
10	O.D.	20/200	inalterado	melhora do D.R.

C.D. = conta dedos; M.M. = movimentos de mão; pal = papiledema

DISCUSSÃO

Pacientes com pseudotumor cerebral podem necessitar tratamento cirúrgico quando o papiledema representa uma ameaça à visão e quando falha o tratamento clínico que pode ser feito com diuréticos e corticosteróides. Os procedimentos cirúrgicos utilizados incluem a descompressão da bainha do nervo óptico, a descompressão subtemporal e a derivação lomboperitoneal.

Vários estudos demonstraram a eficácia da descompressão da bainha do nervo óptico para tratamento do papiledema crônico na síndrome do pseudotumor cerebral^{4,7}. Esta pode ser feita por via medial como a utilizada por nós ou através de uma orbitotomia lateral. CORBETT et. al.⁴ realizaram 40 descompressões da bainha do nervo óptico em 28 pacientes com pseudotumor cerebral e conseguiram controle do papiledema em quase todos e melhora da visão em 34 dos 40 olhos. SERGOTT e col.⁵ obtiveram melhora da visão em 21 de 23 pacientes e BROURMAN e col.⁶ nos seis pacientes com pseudotumor cerebral submetidos à descompressão da bainha do nervo óptico. Mais recentemente, SPOOR e col.⁷ realizaram descompressão da bainha do nervo óptico em 101 olhos de 53 pacientes com pseudotumor cerebral e perda visual. Sessenta e nove olhos (85 pacientes) tinham papiledema agudo e todos tiveram melhora visual. Trinta e dois olhos tinham papiledema crônico e apenas dez tiveram melhora. Estes estudos mostram a eficácia do procedimento cirúrgico para melhorar a visão ou impedir a piora da acuidade e do campo visual nestes pacientes.

Todos os cinco pacientes com pseudotumor por nós operados obtiveram melhora ou estabilização da visão. Em uma paciente o procedimento foi bilateral e foi obtida resolução do papiledema e discreta melhora visual nos dois olhos, embora se tratasse de uma paciente que foi operada quando já tinha visão extremamente baixa. Nestas con-

dições, o prognóstico obtido com qualquer que seja o tipo de tratamento é bastante reservado. Nos quatro outros o procedimento foi unilateral e em três foi obtida a resolução do papiledema nos dois olhos. Apenas uma paciente (caso 1), ainda apresenta papiledema no olho contralateral ao operado, mas observa-se redução na sua intensidade e isto foi suficiente para impedir uma piora visual.

Nós utilizamos o procedimento em quatro pacientes com N.O.I.A., após ampla discussão do procedimento e das controvérsias existentes a respeito. Obtivemos melhora da A.V. e C.V. em dois enquanto que os outros se mantiveram estacionários. Os dois pacientes que apresentaram melhora foram operados mais precocemente, 11 e 15 dias após o início do quadro, enquanto que aqueles que não melhoraram foram um mês após o início do quadro. Em 1989, SERGOTT e col.⁸ relataram melhora da visão em 12 de 14 olhos com N.O.I.A. progressiva. Resultados semelhantes foram encontrados por SPOOR e col.¹⁰ e KELMAN e ELMAN¹¹. Outros autores, no entanto, questionam a eficácia deste procedimento^{12,13} na neuropatia óptica isquêmica e sugeriu-se um estudo multicêntrico para definir a sua validade ou não¹⁴.

A paciente portadora de síndrome de "Morning Glory" e descolamento de retina foi operada baseada no trabalho de CHANG e col.¹⁴ que conseguiram sucesso com este procedimento em um caso semelhante. Em nosso paciente o descolamento de retina era parcial e envolvia a região do polo posterior e temporal superior. Inicialmente houve reaplicação do descolamento mas algumas semanas depois houve recidiva do mesmo no setor inferior, anteriormente não afetado, que também apresentou melhora subsequente. É portanto difícil analisar qual o papel desempenhado pela descompressão da bainha do nervo óptico. De qualquer forma, na última reavaliação um ano e meio após a cirurgia a retina se mostrava em posição e a

A.V. era melhor do que no período pré-operatório.

Deve-se salientar que a descompressão da bainha do nervo óptico é um procedimento relativamente difícil do ponto de vista técnico. Para sua realização adequada temos utilizado dois auxiliares e um microscópio cirúrgico de alta resolução. Em nossa série, a única complicação foi hemorragia intraoperatória por lesão de uma artéria ciliar posterior, que felizmente não resultou em maiores conseqüências. Outros autores relataram complicações como hemorragia retrobulbar, pupila tônica, bolha filtrante conjuntival^{4,5}. Em mãos experientes, no entanto, as chances de complicações são bastante reduzidas⁷. Em conclusão, nosso estudo serve para confirmar que a descompressão da bainha do nervo óptico é uma opção terapêutica para algumas afecções do nervo óptico, principalmente o papiledema crônico da síndrome do pseudotumor cerebral.

SUMMARY

In this paper we describe our experience with ten patients (eleven eyes) submitted to optic nerve sheath decompression. Five had pseudotumor cerebri syndrome, four the progressive form of anterior ischemic optic neuropathy and one had Morning Glory anomaly associated with retinal detachment. We describe the surgical technique utilized in these patients, its main indications as well as the complications of this procedure.

REFERÊNCIAS BIBLIOGRÁFICAS

- 1 De WECKER, L. - On incision of the optic nerve in cases of neuroretinitis. *Int. Ophthalmol. Congr. Rep.*, 4:11-14, 1872.
- 2 HAYREH, S.S. - Pathogenesis of oedema of the optic disc (papilloedema). A preliminary report. *Br. J. Ophthalmol.*, 48: 522, 1964.
- 3 GALBRAITH, J.E.K.; SULLIVAN, J.H. - Decompression of the perioptic meninges for relief of papilledema. *Am. J. Ophthalmol.*, 76: 687-92, 1973.
- 4 CORBETT, J.J.; NERAD, J.A.; TSE, D.T.; ANDERSON, R.L. - Results of optic nerve sheath

*Descompressão da bainha
do nervo óptico*

- fenestration for pseudotumor cerebri. The lateral orbitotomy approach. *Arch. Ophthalmol.*, 106: 1391-7, 1988.
- 5 SERGOTT, R.C.; SAVINO, P.J.; BOSLEY, T.M. - Modified optic nerve sheath decompression provides long-term visual improvement for pseudotumor cerebri. *Arch. Ophthalmol.*, 106: 1384-90, 1988.
- 6 BROURMAN, N.D.; SPOOR, T.C.; RAMOCKI, J.M. - Optic nerve sheath decompression for pseudotumor cerebri. *Arch. Ophthalmol.*, 106: 1378-83, 1988.
- 7 SPOOR, T.C.; RAMOCKI, J.M.; MAADISON, M.P.; WILKINSON, M.J. - Treatment of pseudotumor cerebri by primary and secondary optic nerve sheath decompression. *Am. J. Ophthalmol.*, 112:177-85, 1991.
- 8 SERGOTT, R.C.; COHEN, M.S.; BOSLEY T.M.; SAVINO, P.J. - Optic nerve sheath decompression may improve the progressive form of nonarteritic ischemic optic neuropathy. *Arch. Ophthalmol.*, 107: 1743-54, 1989.
- 9 KLINE, L.B. - Progression of visual defects in ischemic optic neuropathy. *Am. J. Ophthalmol.*, 106:199-203, 1988.
- 10 SPOOR, T.C.; WILKINSON, M.J.; RAMOCKI, J.M. - Optic nerve sheath decompression for the treatment of progressive nonarteritic ischemic optic neuropathy. *Am. J. Ophthalmol.*, 111: 724-8, 1991.
- 11 KELMAN, S.E.; ELMAN, M.J. - Optic nerve sheath decompression for nonarteritic ischemic optic neuropathy improves multiple visual function measurements. *Arch. Ophthalmol.*, 109:667-71, 1991.
- 12 HAYREH, S.S. - The role of optic nerve sheath fenestration in management of anterior ischemic optic neuropathy. *Arch. Ophthalmol.*, 108: 1063-4, 1990.
- 13 JABLONS, M.M.; GLASER, J.S.; SCHATZ, N.J.; SIATKOWSKI, R.M.; TSE, D.T. - Optic nerve sheath fenestration for treatment of progressive ischemic optic neuropathy. *Arch. Ophthalmol.*, 111:84-7, 1993.
- 14 WALL, M.; NEWMAN, S.A. - Optic nerve sheath decompression for the treatment of progressive nonarteritic ischemic optic neuropathy. *Am. J. Ophthalmol.*, 112:741, 1991.
- 15 CHANG, S.; HAIK, B.G.; ELLSWORTH, R.M.; LOVIS, L.S. - Treatment of total retinal detachment in Morning Glory syndrome. *Am. J. Ophthalmol.*, 97:596-600, 1984.



T & M Equipamentos Médicos Ltda.

Av. Prestes Maia, 241 - 8º andar - salas 815/ 817
CEP 01031 - 001 - São Paulo - SP

Responsáveis: Miguel Toro Aguilar e Antônio Paulo Moreira

**REPRESENTANTES EXCLUSIVOS
PARA O BRASIL DAS EMPRESAS:**

- MARCO OPHTHALMIC INC. - USA
Lâmpadas de fenda - Refractor - Ceratômetro -
Lensômetro - Microscópios cirúrgicos - Perímetros
Yag Laser e Auto perímetro
- SONOMED INC. - USA
Completa linha de ultrassons para oftalmologia:
Biômetros - Egógrafo e Paquímetro
- KONAN CAMERA RESEARCH - JAPAN
Microscópios cirúrgicos - Microscópio Spec ular
e Cell Analysis System
- EAGLE - Lentes intraoculares

DISTRIBUIDORES PARA O BRASIL:

- HGM - MEDICAL LASER SYSTEMS
Completa linha de Argon Laser e Yag Laser
- NIKON OPHTHALMIC INSTRUMENTS
Auto-refrator - Camera retinal - Tonômetro de
aplanação e demais equipamentos oftalmológicos
- WELCH ALLYN
Retinoscópios - Oftalmoscópios - etc.

NACIONAIS:

- XENÔNIO
- SIOM

**NOVOS
TELEFONES**

Assistência Técnica: completa para os equipamentos das empresas representadas.

Solicite atendimento ou informações:

São Paulo: T & M - tel. (011) 229-0304 - Fax: (011) 229-6437

Disk Lentes - tels. (011) 227-1512/ 228-5448

Ribeirão Preto: Disk Lentes - tel. (016) 635-2943 - Fax: (016) 636-4282