

Retinoblastoma extra-ocular: estudo de 37 casos

Extraocular retinoblastoma: study of 37 cases

Rodrigo Pessoa Cavalcanti Lira ⁽¹⁾
 Marlos da Paz Leôncio ⁽¹⁾
 Jorge Pinho ⁽²⁾
 Getúlio Rocha ⁽³⁾
 Pedro Cavalcanti Lira ⁽⁴⁾

RESUMO

Este estudo objetiva avaliar, retrospectivamente, os pacientes portadores de retinoblastoma com estadiamento extra-ocular (protocolo CCSG 961 e 962) atendidos no Hospital do Câncer de Pernambuco, entre janeiro de 1980 e janeiro de 1995.

Estes pacientes representaram 80,4% de todos os pacientes com retinoblastoma atendidos neste período, 35,2% estavam no estágio V. A idade média do diagnóstico foi de três anos e leucocoria foi o sinal mais freqüente. 48,6% dos pacientes evoluíram para óbito. É ressaltada a influência do estadiamento no prognóstico destes pacientes.

Palavras-chave: Retinoblastoma; Estadiamento; Extra-ocular.

INTRODUÇÃO

O retinoblastoma é o tumor intra-ocular primário maligno mais comum da infância, sendo o segundo mais comum incluindo-se todas as idades, só superado pelo melanoma coroidal ¹. É responsável por aproximadamente 1% de todos os óbitos por câncer até os 15 anos de idade ². Sua freqüência situa-se em torno de 1 para 25.000 nascidos vivos ^{1,2}. Na maioria dos centros de saúde que prestam assistência a pacientes com retinoblastoma, há uma maior incidência de tumores estadiados como intra-ocular ³, sendo os pacientes portadores de tumor de extensão extra-ocular, em grande parte, aqueles cujo diagnóstico fora retardado por falta de acompanhamento médico nos primeiros anos de vida.

Entretanto, existem instituições onde, por motivos particulares, há uma incidência elevada de tumor extra-ocular. Viemos, através deste estudo, ava-

liar o comportamento dos casos de retinoblastoma extra-ocular no Hospital do Câncer de Pernambuco, nos últimos 15 anos.

METODOLOGIA

De Janeiro de 1981 a Janeiro de 1995 foram admitidos 46 pacientes portadores de retinoblastoma no Departamento de Cirurgia de Cabeça e Pescoço, do Hospital do Câncer de Pernambuco. Foram avaliados, de forma retrospectiva, 37 desses pacientes (80,4% do total), os quais tinham tumor com extensão extra-ocular.

Foram analisados o sexo, idade, estadiamento (protocolos CCSG 961, Reese-Ellsworth, e 962) (Quadro 1), lateralidade, queixa principal, história familiar, exames complementares, metástases, tumores associados, tratamento e tempo de acompanhamento.

Todos os diagnósticos foram confirmados em estudo anatomopatológico.

Hospital do Câncer de Pernambuco/Sociedade Pernambucana de Combate ao Câncer - Departamento de Cirurgia de Cabeça e Pescoço - Av. Cruz Cabugá n°. 1597 Santo Amaro, Recife - PE

⁽¹⁾ Acadêmico de Medicina da Universidade Federal de Pernambuco.

⁽²⁾ Médico do Departamento de Cirurgia de Cabeça e Pescoço do Hospital do Câncer de Pernambuco.

⁽³⁾ Chefe do Departamento de Cirurgia de Cabeça e Pescoço do Hospital do Câncer de Pernambuco.

⁽⁴⁾ Ex-Chefe do Serviço de Oftalmologia do Hospital da Polícia Militar de Pernambuco.

Endereço para correspondência: Dr. Pedro Cavalcanti Lira - Rua Afonso Celso N. 66 apt, 1502 Tamarineira, Recife - PE. CEP 52060-110 - Telefone: (081) 441-3433 Fax: (081) 231-5532

RESULTADOS

A idade média de diagnóstico foi de 36 meses (14 a 94 meses). Com 82,3% dos diagnósticos feitos antes dos 4 anos.

51,4% foram do sexo masculino e 48,6% foram do sexo feminino.

Segundo os protocolos CCSG 961 e 962, 5,4% dos pacientes estavam no estágio I no exame de admissão, 18,9% estavam no estágio II, 16,2% estavam no estágio III, 24,3% estavam no estágio IV, e 35,2% estavam no estágio V (Figura 1).

82,2% eram tumores unilaterais, e 17,8% eram bilaterais.

Com relação à queixa principal, os sinais e sintomas mais frequentes foram: leucocoria, citada em 73,3% dos pacientes, aumento do volume ocular em 41,6%, diminuição da visão em 14,1%, hiperemia em 11,4%, dor em 6,2%, estrabismo em 1,8%, e aniridia em 1,8% (Figura 2). A duração da queixa foi em média de 11,8 meses (1 a 36 meses), sendo que em 83,8% foi menor que 12 meses.

Apenas 1 (2,7%) paciente tinha história familiar de retinoblastoma, o qual ocorrera em uma irmã.

Os principais exames complementares utilizados foram: teleradiografia das órbitas em 82% dos pacientes, análise do LCR (líquido-céfalo-raquidiano) em 77%, oftalmoscopia binocular indireta em 68,4%, ultra-sonografia ocular em 41%, cintilografia em 7,8%, e tomografia computadorizada em 5,2%.

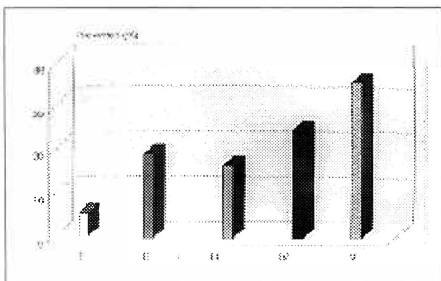


Figura 1 - Estadiamento inicial dos pacientes com tumor extra-ocular.

QUADRO 1

Protocolo de estadiamento CCSG (Cancer Childhood Study Group) 961 e 962

TUMORES INTRA-OCULARES	
Grupo I	Tumor solitário ou múltiplos tumores, menores que 4 diâmetros papilares, localizados atrás do equador.
Grupo II	Tumor solitário ou múltiplos tumores, de 4 a 10 diâmetros papilares, localizados atrás do equador.
Grupo III	Qualquer tumor a frente do equador ou qualquer tumor de mais de 10 diâmetros papilares atrás do equador.
Grupo IV	Múltiplos tumores, alguns maiores que 10 diâmetros papilares ou qualquer lesão na "ora serrata".
Grupo V	Tumor maciço envolvendo metade da retina ou focos tumorais no corpo vítreo.
TUMORES EXTRA-OCULARES	
Grupo I	Presença de células tumorais na emissária escleral ou em qualquer tecido episcleral no momento da enucleação.
Grupo II	Presença de células tumorais ao nível da secção cirúrgica do nervo óptico.
Grupo III	Tumor orbitário comprovado por biópsia.
Grupo IV	Células tumorais no líquor ou evidência de infiltração do sistema nervoso central.
Grupo V	Metástase em medula óssea, em nódulos cervicais ou em qualquer

Em 35,2% houve metástases para linfonodos ou ossos distais, desses, 27,7% foram para linfonodos orbitários, 22,2% para linfonodos cervicais, 16,6% para linfonodos pré-auriculares, 11,1% para vértebras cervicais, 5,6% para osso frontal, 5,6% para úmero, 5,6% para manúbrio, e 5,6% para ossos da bacia.

O tratamento foi iniciado em todos os pacientes. Em 10,8% foi realizada apenas exenteração, em 2,7% (1) foi feita apenas enucleação, em 16,3% (6)

foi feita enucleação e quimioterapia (vincristina, doxorrubicina e ciclofosfamida, e metotrexate intra-tecal), em 70,2% foi feita cirurgia (enucleação em 13 pacientes e exenteração em 13 pacientes), quimioterapia e radioterapia (3.000 a 4.000 rad em 20 aplicações; Cobalto-60).

O tempo de acompanhamento médio foi de 15,5 meses (1 a 95 meses).

48,6% (18) dos pacientes tiveram óbito confirmado durante o acompanhamento. Desses, 11,2% (2) tinham

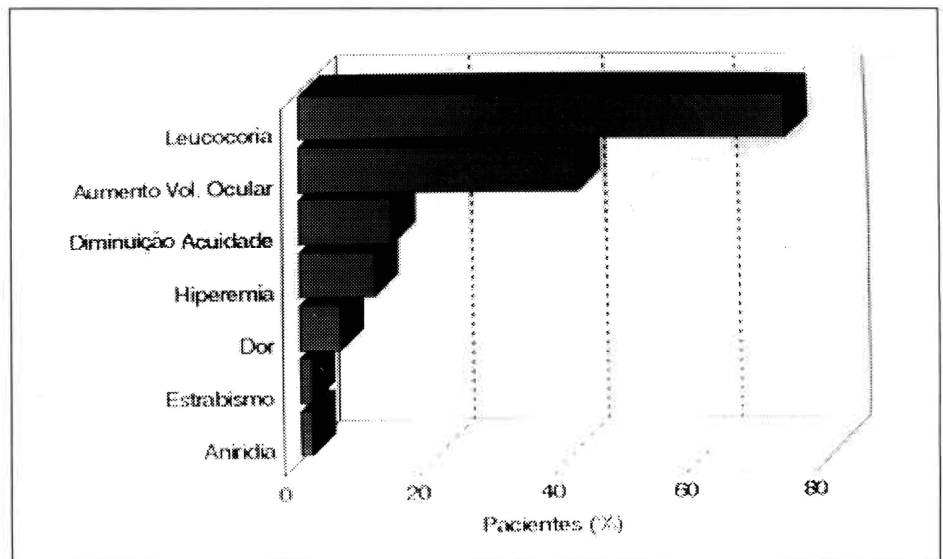


Figura 2 - Sinais e sintomas mais frequentes.

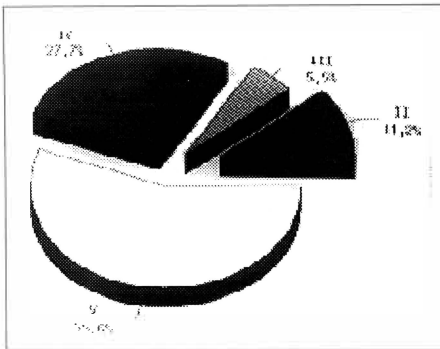


Figura 3 - Distribuição dos óbitos segundo o estadiamento.

estadiamento EO (extra-ocular) II, 5,5% (1) era EO III, 27,7% (5) eram EO IV, e 55,5% (10) eram EO V (Figura 3).

DISCUSSÃO

Quanto mais cedo o diagnóstico, melhor o prognóstico, esta é uma das poucas verdades absolutas da Medicina, tomando realçado significado quando se refere a esta neoplasia^{3,4}. Neste trabalho ficou evidente o retardo na detecção desta patologia, podendo ser expresso pelo tempo médio de 11,8 meses entre o surgimento dos primeiros sintomas e o diagnóstico. Este retardo influenciou diretamente o prognóstico, uma vez que a duração da queixa chega a ser quatro vezes menor em pacientes com tumor intra-ocular⁵. Outro dado relevante é a constatação de que 83,2% de todos os óbitos foram constituídos por pacientes com estadiamento IV ou V extra-ocular, mostrando a relação direta entre o estadiamento e o prognóstico.

É significativo o fato de que 80,4% de todos os casos de retinoblastoma atendidos nos últimos 15 anos, neste serviço, serem de pacientes com estadiamento extra-ocular. Em publicações recentes o número de pacientes com estadiamento extra-ocular não excedeu 43,3%^{3,6}. Entretanto, isto ocorre, em parte, devido ao fato de que os serviços oftalmológicos de origem apenas encaminham os casos mais

graves, os quais extrapolam seus recursos terapêuticos.

A ausência de prevalência entre os sexos, o acometimento bilateral em 17,8%, e a citação de leucocoria como sinal mais freqüente, vieram confirmar as observações feitas na literatura^{1,2,4}.

O estadiamento foi realizado de acordo com os protocolos CCSG (Cancer Childhood Study Group) 961 e 962 devido a sua utilização na maioria das instituições nacionais que lidam com o assunto, e a sua facilidade de emprego^{3,4}.

97,3% dos pacientes não tinha antecedente familiar desta neoplasia, confirmando o fato de a maioria ocorrer de forma esporádica, o que predispõe a presença de apenas um foco tumoral^{1,2}.

O exame complementar mais utilizado foi a teleradiografia das órbitas devido ao seu baixo custo e a sensibilidade às calcificações que com freqüência surgem no foco tumoral, embora possua reduzida especificidade. O segundo mais utilizado foi a análise do LCR, a fim de detectar possível disseminação do tumor para o Sistema Nervoso. A oftalmoscopia indireta foi realizada em apenas 68,4% dos pacientes graças ao avançado estadiamento de alguns casos, que dispensavam ou impossibilitavam tal exame. A ultrasonografia ocular mostrou-se excelente recurso diagnóstico auxiliar, comparando-se a tomografia computadorizada devido a melhor relação custo/benefício^{1,5,7}.

O tratamento cirúrgico (enucleação ou exenteração) foi realizada em todos os pacientes tratados devido ao avançado estadiamento. A quimioterapia, quando empregada, inclui o uso de metotrexate intra-tecal, a fim de atuar sobre possíveis focos tumorais no Sistema Nervoso⁸. A radioterapia foi utilizada apenas em alguns casos graças ao seu potencial carcinogênico^{4,9,10}, embora seu emprego tenda a ser crescente com os recentes avanços na utilização de placas radiativas episclerais^{1,11}. A fotocoagulação e a crioterapia são

eficazes quando se objetiva preservar o olho^{1,12}, entretanto não foram empregadas nestes pacientes por fugirem a sua indicação.

O tempo de acompanhamento foi restrito devido aos seguintes fatores:

- 1- alta mortalidade,
- 2- precária condição sócio-econômica da família,
- 3- abandono após sucesso inicial da terapêutica, e
- 4- abandono após agravamento do curso clínico.

Um melhor prognóstico no advento de retinoblastoma será conseguido com a conscientização da classe médica, especialmente os dedicados à clínica pediátrica, de que o exame do fundo do olho, principalmente em crianças abaixo de quatro anos de idade, deve ser empregado na rotina como forma de triagem de possíveis patologias oculares. Este simples procedimento pode contribuir de maneira decisiva para um diagnóstico mais precoce, permitindo uma terapêutica menos agressiva, com custo inferior, e maior eficácia.

SUMMARY

It's made a review of the patients with extraocular retinoblastoma assisted on Hospital do Câncer de Pernambuco in the last fifteen years.

They represented 80.4% of all retinoblastoma patients assisted. 35.2% was stage V. The age at diagnosis was usually three years old, and the most common sign was leucocoria 48.6% of the patients died. It's discussed the staging influence on the prognosis.

REFERÊNCIAS BIBLIOGRÁFICAS

1. KANSKI, J. J.; SINGH, A. - Tumors of the retina. In: KANSKI, J. J. - *Clinical ophthalmology: a systematic approach*. 3 ed. Oxford. Butterworth-Heinemann, Cap. 7, p. 222-226, 1994.
2. ALBERT, D. M.; DRYJA, T. P. - Retinoblastoma. In: COTRAN, R. S.; KUMAR,

- V.; ROBBINS, S. L. - *Patologia estrutural e funcional*. 4 ed. Rio de Janeiro: Guanabara-Koogan. Cap. 30, p. 1210-1211, 1991.
3. ERWENNE, C. L.; ROCHA, F. J.; PACHECO, J. C. G. - Retinoblastoma X exame do fundo do olho na criança. *Rev. Bras. Oftalmol.*, **50**: 235-8, 1991.
4. ERWENNE, C. L.; ANTONELLI, C. B. G.; ABUJAMRA, S.; EPELMAN, S.; SILVA, N. S.; BIANCHI, A.; PACHECO, J. C. G. - Retinoblastoma: retrato da nossa realidade; uma proposta de trabalho em prevenção da cegueira. *Arq. Bras. Oftalmol.*, **48**: 140-5, 1985.
5. LIRA, R. P. C.; LEÔNICIO, M. P.; PINHO, J.; ROCHA, G.; LIRA, P. C. - Comportamento do retinoblastoma no Hospital do Câncer de Pernambuco nos últimos sete anos. Apresentado no IX Congresso da Sociedade Norte-Nordeste de Oftalmologia, Aracaju-SE 24-26 nov. 1994.
6. SANTOS NETO, E.; AZEKA, E.; ROMANO, S. M. R.; AZEVEDO, M. L.; CUNHA, S. L. - Retinoblastoma: estudo clínico e anatomo-patológico de 90 casos. *Rev. Bras. Oftalmol.*, **68**: 36-40, 1989.
7. RUGO, H. S. - Cancer. In: TIERNEY Jr., L. M.; McPHEE, S. J.; PAPADAKIS, M. A. - *Current medical diagnosis & treatment*. 34 ed. New Jersey: Prentice-Hall. Cap. 4, p. 55-70, 1995.
8. NELSON, S. C.; FRIEDMAN, H. S.; OAKES, W. J.; HALPERIN, E. C.; TIEN, R.; FULLER, G. N. - Successful therapy for trilateral retinoblastoma. *Am. J. Ophthalmol.*, **114**: 23-29, 1992.
9. SMITH, M. B.; XUE, H.; STRONG, L.; TAKAHASHI, H.; JAFFE, N.; RIED, H.; ZIETZ, H.; ANDRASSY, R. J. - Forty-year experience with second malignancies after treatment of childhood cancer: analysis of outcome following the development of the second malignancy. *J. Pediatric Surg.*, **28**: 1342-9, 1993.
10. SCHWARZ, M. B.; BURGESS, L. P. A.; FEE Jr., W. E.; DONALDSON, S. S. - Postirradiation sarcoma in retinoblastoma: induction or predisposition? *Arch. Otolaryngol. Head Neck Surg.*, **114**: 640-4, 1988.
11. AMENDOLA, B. E.; LAMM, F. R.; MARKOE, A. M.; KARLSSON, U. L.; SHIELDS, J.; SHIELDS, C. L.; AUGSBURGER, J.; BRADY, L. W.; WOODLEIGH, R.; MILLER, C. - Radiotherapy of retinoblastoma. *Cancer.*, **66**: 21-26, 1990.
12. SHIELDS, J. A.; PARSONS, H.; SHIELDS, C. L.; GIBLIN, N. E. - The role of cryotherapy in the management of retinoblastoma. *Am. J. Ophthalmol.*, **108**: 260-4, 1989.

III SIMPÓSIO INTERNACIONAL DE CIRURGIA OCULAR DA SANTA CASA DE SÃO PAULO

HOTEL MAKSoud
30, 31/5 E 1/6 DE 1996

CONVIDADOS ESTRANGEIROS:

RICHARD L. ABBOTT
(Universidade da Califórnia - São Francisco - EUA)

TEMAS:

CÓRNEA
DOENÇAS EXTERNAS
CIRURGIA REFRACTIVA
GLAUCOMA

INFORMAÇÕES:

SH CONGRESSOS E EVENTOS
RUA FERREIRA ARAÚJO, 221 - SÃO PAULO - SP
TELS.: (011) 815-4319 E 814-9470 - FAX: (011) 210-6419