

Associação de malformações oculares congêntas: coloboma, microftalmo e microcórnea - Relato de 5 casos

Associated Congenital ocular malformations: coloboma, microphthalmos and microcornea

Ana Cláudia dos Santos Alves ⁽¹⁾
Juliana Ferraz Sallun ⁽²⁾
Beogival Wagner L. Santos ⁽³⁾
Clélia Maria Erwenne ⁽⁴⁾

RESUMO

Este trabalho apresenta cinco casos de pacientes com associação de malformações oculares composta por coloboma, microftalmo e microcórnea. Os autores tentam estabelecer o diagnóstico genético em cada caso e apresentam os procedimentos oftalmológicos realizados no sentido de minimizar o déficit visual decorrente destas alterações. Discute-se também as indicações e as dificuldades encontradas para a realização destes procedimentos. Houve melhora da acuidade visual em todos os casos cirúrgicos.

Palavras-chave: Coloboma; Microftalmo; Microcórnea, aconselhamento genético.

INTRODUÇÃO

Microftalmo e coloboma esporádicos podem ser malformações isoladas ou podem estar associados a outras malformações do olho e também a anomalias sistêmicas congêntas ^{1, 7}.

Microftalmo é definido como um olho que, ao nascimento, se apresenta com o diâmetro antero-posterior reduzido (< 19 mm). Coloboma é um defeito no fechamento da vesícula óptica durante a formação do olho, acarretando anomalias em estruturas oculares que dela se originam ^{5, 6}.

O padrão genético mais freqüente é o monogênico autossômico dominante, entretanto, estas anomalias também ocorrem em portadores de aberrações cromossômicas, em casos esporádicos e já foram, descritas como decorrentes de exposição a teratogênicos ambientais ^{1, 2, 4}.

O objetivo deste artigo é apresentar cinco pacientes portadores desta associação de malformações e os resultados dos procedimentos oftalmológicos realizados no sentido de minimizar as deficiências decorrentes desta condição.

DESCRIÇÃO DE CASOS E PROCEDIMENTOS

No período de janeiro de 1992 a setembro de 1993 foram atendidos no setor de genética cinco pacientes com esta associação de malformações oculares congêntas: coloboma, microftalmo e microcórnea. A Tabela 1 mostra os principais achados de cada paciente.

As malformações estavam presentes ao nascimento e foram bilaterais e simétricas, exceto no caso 4, onde houve acometimento apenas do olho direito. Nenhum paciente apresentou anomalias sistêmicas associadas aos achados oculares. Os antecedentes familiares foram positivos nos casos 3 e 4. Tratava-se de pai e filha portadores da mesma malformação, porém com graus diferentes de acometimento ocular.

A acuidade visual no exame inicial variou de SPL a 0,2 (20/100) nos olhos afetados. Os casos 1, 2 e 5 apresentaram estrabismo convergente e nistagmo horizontal tipo Jerk. Microftalmo com microcórnea e coloboma de íris estavam presentes em todos os casos e,

(1) Residente do 3º ano do Departamento de Oftalmologia da Escola Paulista de Medicina.

(2) Pós-graduanda e Chefe do Setor de Genética do Departamento de Oftalmologia da Escola Paulista de Medicina.

(3) Pós graduando do Departamento de Oftalmologia da Escola Paulista de Medicina.

(4) Mestre em Genética e Doutora em Oftalmologia pela Escola Paulista de Medicina.

Endereço para correspondência: AnaCláudiaS. Alves
- Rua Botucatu, 822 - V1. Clementino CEP 04023-062
- São Paulo/SP, Brasil.

*Associação de malformações oculares congênicas:
coloboma, microftalmo e microcórnea -
Relato de 5 casos*

TABELA 1
Características do exame oftalmológico nos pacientes com malformações oculares congênicas

Caso	Idade/ cor	Q.D.	AF	AP	AV inicial		M.E.O.	Exame Ocular	US	∅ AP (mm)	∅ CO (mm)
					OD	OE					
1	51 anos, fem., parda	olhos peq. e desvio ocular	—	—	CD 2m	SPL	ET60 ^A Nistagmo	Microftalmo Microcórnea Catarata Coloboma I/P	⊕	OD:20,46 OE:19,01	OD:7 OE:7
2	38 anos, fem., parda	BAV e tremor ocular	—	—	CD 2m	CD 50cm	ET55 ^A Nistagmo	Microftalmo Microcórnea Coloboma I/P Mácula não acometida	⊕	OD:17,50 OE:18,00	OD:6 OE:6
3	26 anos, fem., branca	olhos peq. com baixa de visão	⊕	—	MM	0,25	—	Microftalmo Microcórnea Catarata Coloboma I/PP	⊕	OD: • 22,71 OE: • 21,03	OD:8 OE:8
4	46 anos masc., branco	BAV OD	⊕	—	MM	1,0	—	Microftalmo Microcórnea Catarata Coloboma I/PP	⊕	OD: * 22,48 • 24,51 OE:23,78	OD:8 OE:11,5
5	17 anos, fem., branca	BAV e tremor ocular	—	—	CD 5m	CD 10cm	Nistagmo	Catarata Coloboma Íris PP n/acometido	—	OD:24,32 OE:26,24	OD:11,5 OE:11,5

AF= Historia Familiar I/P - Íris até papila
AP = Anomalias Sistêmicas I/PP Íris até polo post.
• Na área colobomatosa ∅ AP - Diâmetro antero-post.
* Fora área colobomatosa ∅ CO - Diâmetro corneano

em todos eles, exceto no 5, o coloboma estendia-se até o segmento posterior do olho, com acometimento parcial ou total do nervo óptico e mácula. Catarata foi encontrada em todos os pacientes exceto no caso 2.

As medidas ceratométricas revelaram aplanamento das superfícies corneanas. Foi realizado exame ultrassonográfico nos pacientes, com medida do diâmetro antero-posterior na área colobomatosa e fora dela. Em todos, exceto no caso 5, foram encontradas imagens sugestivas de coloboma de polo posterior. No caso 1 havia sinais de phthisis bulbi no olho esquerdo (olho amaurótico).

Os pacientes foram submetidos a tratamento clínico e/ou cirúrgico dependendo do grau de acometimento ocular. A Tabela 2 mostra os procedimentos oftalmológicos realizados.

Os casos 1, 3 e 5 apresentavam catarata e foram submetidos à facectomia

extracapsular com implante de lente intra-ocular. Todas as lentes usadas foram de polimetilmetacrilato (P.M.M.A.) e alça de prolene, posicionadas no sulco ciliar devido à fragilidade zonular encontrada nes-

tes pacientes. No caso 2 houve melhora da acuidade visual com refração. Encontrou-se alta hipermetropia, em ambos os olhos, compatível com o reduzido comprimento axial. O paciente 4 apresentava cata-

TABELA 2
Tratamento clínico/cirúrgico realizado nos cinco casos

CASO	Tratamento	AV final
1	OD: FEC + LIO OE: olho phthisico	0,05 SPL
2	OD:RX + 18,00 DE OE:RX + 16,00 DE	0,1 CD a 2m
3	OD: FEC + LIO OE: RX*	CD a 4m 0,2
4	OD:RX* OE:olho normal	MM 1,0
5	OD:FEC + LIO OE: FEC + LIO	0,1 CD a 4m

RX= refração. * Não houve melhora da acuidade visual

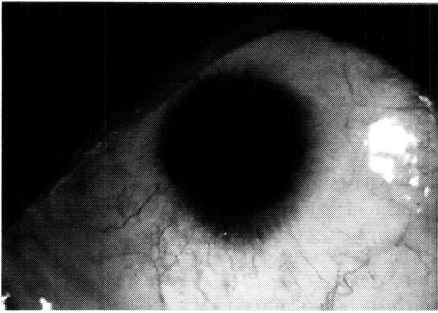


Fig. 1 - L. A. (caso 2) O. D.: Microcórnea, Hipoplasia de Limbo e coloboma de iris inferior.

rata, porém não quis submeter-se à cirurgia, pois estava satisfeito com a visão do outro olho não acometido.

DISCUSSÃO

Uma associação congênita ⁶ é definida como a ocorrência simultânea de malformações independentes não específicas ou de disrupções cuja etiologia é desconhecida. A patogênese destas malformações deriva da proximidade espacial, no embrião, das células progenitoras destas estruturas; de tal forma que os agentes teratogênicos causem lesões em estruturas específicas ^{1, 4, 8}.

Coloboma e microftalmo de etiologia monogênica geralmente têm padrão de herança autossômica dominante e em menor frequência autossômica recessiva.

Algumas síndromes genéticas que apresentam estas alterações isoladas

ou associadas, porém com achados sistêmicos relevantes, são: a Síndrome de Goltz ^{1, 2} onde encontra-se coloboma, microftalmo, alterações de pele, dentes hipoplásicos e sindactilia; a Associação CHARGE ^{1, 3, 7} com coloboma de segmentos anterior e posterior, defeitos cardíacos, atresia de coanas, surdez, retardo de desenvolvimento e hipogonadismo; a Síndrome Oculodentodigital ^{1, 2, 3} onde ocorrem microftalmo com microcórnea, hipoplasia dos dentes e alterações digitais (hipoplasia, sindactilia e camptodactilia); e finalmente a Síndrome Goldenhar (Oculo-Auriculo-Vertebral) ^{1, 3}, que apresenta microftalmo e coloboma em aproximadamente 20% dos casos, além de microtia, microsomia hemifacial e vértebras anômalas.

Os pacientes apresentados neste artigo não se enquadram em nenhuma destas síndromes pois não possuem achados sistêmicos que os classifiquem. Os casos 1, 2 e 5 foram considerados casos esporádicos. Estes casos são aqueles que aparecem isoladamente numa família e são atribuídos a uma mutação nova, determinada por agentes ambientais, orgânicos, gestacionais (agentes teratogênicos) ^{4, 9, 10}.

Nos casos 3 e 4, pai e filha apresentam a mesma alteração. Possivelmente nestes casos a herança é autossômica dominante. Nos demais casos não é possível identificar, no momento, um padrão de herança monogênica, porém sabemos que há um risco de recorrência para a prole destes pacientes que, se assumido como um modelo dominante (mais freqüente), é de 50%.

A etiologia ambiental é menos freqüente e decorre de um distúrbio de expressão de um gene normal, não sendo portanto, hereditária. As alterações não hereditárias podem ser causadas por agentes teratogênicos (STRÖMLAND, K. et al, 1991).

Os agentes teratogênicos mais prováveis de causar malformações oculares são: irradiação recebida pela mãe entre a 4^a e 11^a semanas da gestação;

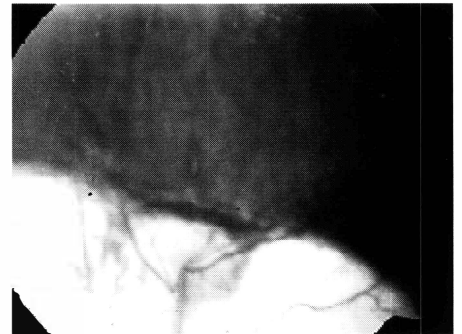

Fig. 3 - E. L. M. (caso 3) O. E.: Retinografia mostrando coloboma de coróide englobando parte do nervo óptico e mácula, com linha de pigmentação na margem do coloboma.

infecções adquiridas no primeiro trimestre; doenças maternas como diabetes mellitus insulino-dependente, sem controle glicêmico adequado; drogas ingeridas pela mãe durante o período de embriogênese como etanol, ácido retinóico, methotrexate, hidantoinatos, barbitúricos e benzodiazepínicos ^{1, 5}. O ácido retinóico age a nível da diferenciação das células totipotentes da crista neural e pode alterar a diferenciação destas células, uma vez que regula os genes responsáveis por este processo (genes HOX) ^{1, 9, 10}. A hipoxemia e hipertermia na gravidez também são descritos como possíveis teratôgenos (WARBURG, M. 1992).

O atendimento oftalmológico de pacientes com microftalmo e microcórnea deve começar com a prescrição de óculos, pois estes pacientes são hipermetropes devido ao diâmetro antero-posterior reduzido. A paciente do caso 2 teve boa melhora da acuidade visual com a prescrição de lentes corretoras. Deve ser lembrado que a área colobomatosa da retina e coróide não tem função visual, portanto a esquiascopia e a medida do diâmetro antero-posterior devem ser feitos fora desta área.

Catarata é um achado freqüente e o tratamento cirúrgico está indicado para a reabilitação visual. Na indicação da cirurgia, deve-se analisar a extensão do coloboma de coróide e retina e a ambliopia secundária, encontrada nos pacientes com malformação mais

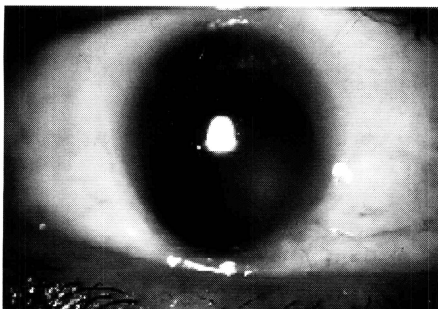


Fig. 2 - E. L. M. (caso 3) O.D.: Microcórnea, Coloboma de iris nasal inferior e catarata.

acentuada em um dos olhos. O tratamento da ambliopia é discutível, uma vez que a melhora da visão é limitada e depende do envolvimento da mácula e nervo óptico pelo coloboma. Neste estudo, a melhor acuidade visual obtida foi 0,1 (20/200).

Os pacientes com microftalmo/microcórnea apresentam ceratometria bastante plana, o que dificulta o cálculo do poder dióptrico da lente intraocular. O ato operatório é tecnicamente difícil, pois a câmara anterior é pequena e a malformação zonular, frequentemente associada à área colobomatosa, torna questionável o posicionamento da LIO "in the bag". Sugere-se, portanto, a colocação no sulco ciliar ou com suporte escleral. O tamanho da zona óptica da lente deve ser analisado em cada caso e indica-se alça de prolene por ser mais flexível, tornando sua colocação menos traumática. Procura-se posicionar a lente de forma que as alças fiquem fora da área colobomatosa da íris, para evitar a instabilidade e diminuir o risco de descentrações e captura.

Em pacientes com coloboma de retina e coróide, a área de transição da retina normal para a afetada apresenta maior predisposição a roturas, que po-

dem evoluir para descolamentos de retina. Perda vítrea pode ocorrer durante a cirurgia devido a fragilidade zonular na área colobomatosa. Não tivemos complicações durante a cirurgia, por outro lado a paciente do caso 2 apresentou hipertensão ocular no pós-operatório, que foi controlada clinicamente.

Concluiu-se nos casos apresentados que, apesar de constarmos uma melhora apenas "parcial" da visão, os pacientes ficaram satisfeitos com o resultado, o que nos mostra a importância de um correto manejo destes casos na tentativa de pelo menos "amenizar" o déficit visual presente, proporcionando-lhes uma vida melhor.

SUMMARY

This paper presents five cases describing associated ocular malformations such as coloboma, microphthalmos and microcornea. The authors try to find the clinical and genetics diagnosis of each case. The procedures were presented in order to minimize the visual deficit of these cases. The authors also discuss the indications and the difficulties that they found during these procedures. The improvement of the

visual acuity was achieved in all the surgical cases.

REFERÊNCIAS BIBLIOGRÁFICAS

1. WARBURG, M. - Update of sporadic microphthalmos and coloboma: Non inherited anomalies. *Ophthalmic Paediatr Genet*, 13(2): 111-122, 1992.
2. PAGON, R. A. - Ocular Coloboma - *Surv Ophthalmol*, 25(4):223-235, 1981.
3. WARBURG, M. - An update on microphthalmos and coloboma. A brief Survey of Genetic disorders with microphthalmos and coloboma. *Ophthalmic Paediatr Genet*, 12:57-63, 1991.
4. STRÖMLAND, K.; MILLER, M.; COOK, C. - Ocular Teratology. *Surv Ophthalmol*, 35(6): 429-443, 1991.
5. HERO, I; FARJAH, M.; SCHOLTZ, C. L. - The Prenatal Development of the Optic Fissure in colobomatous Microphthalmia. *Invest Ophthalmol Vis Sci*, 32(9): 2622-2635, 1991.
6. MAUMENCE, I. H.; MITCHELL, T. N. - Colobomatous malformations of the eye. *Tr. Am. Ophth. Soc.*, 88: 123-133, 1990.
7. ALLOUCHE, C.; SARDA, P.; TRONC, F.; JALANGUIER, J.; MONTOYA, F. ET BONNET, H. - L'association CHARGE. *Pédiatrie*, 44: 391-395, 1989.
8. WARBURG, M.; FRIEDRICH, U. - Coloboma and microphthalmos in chromosomal aberrations. Chromosomal aberrations and neural crest cell developmental field. *Ophthalmic Paediatr Genet*, 8: 105-118, 1987.
9. APPLE, D. J.; BENNETT, T. O. - Multiple systemic and ocular malformations associated with maternal LSD usage. *Arch. Ophthalmol.*, 92: 301-303, 1964.
10. CULLEN, J. G. - Ocular defects in thalidomide babies. *Br. J. Ophthalmol.*, 48: 151-153, 1964.