

## Angiografia digital

Jayme Arana\*

O sistema de angiografia digital que usamos em nosso serviço é constituído por um retinógrafo Topcon TRC-50X, um sistema computadorizado de imagem ligado a um monitor de alta resolução e uma videoimpressora colorida Sony-UP 5200MD.

As imagens são enviadas diretamente ao sistema computadorizado, através de uma câmera de vídeo (CCD) acoplada ao retinógrafo, ou, também, por um comando do operador; elas podem ser registradas num filme de 35mm, para uma simples angiografia convencional, independente do sistema. As imagens enviadas ao sistema computadorizado são captadas pela unidade central de processamento e digitalizadas.

O sistema possui uma memória corrente (buffer), que pode captar até 59 imagens de um mesmo paciente. Essas imagens são dispostas, 16, de cada vez, em outro monitor adicional para serem selecionadas e, a seguir, armazenadas temporariamente no disco rígido ou, então, definitivamente num disco óptico de 940MB.

O sistema tem arquivos de pacientes, patologias, imagens e dados do paciente. Também é dotado de uma série de programas para melhorar a imagem, aumentando ou diminuindo o contraste e o brilho, estudo de relevo, positivo e negativo, das imagens, pseu-

docolor e zoom. Há também programas para medir distâncias entre 2 pontos dentro de uma imagem, com precisão de 1/1000mm, perímetro, área e programas de densitograma de linha e de área.

O sistema de angiografia digital tem múltiplos objetivos, tais como: melhorar a resolução de imagens, entregar imediatamente o laudo e o angiograma ao paciente, baratear os custos, ter disponibilidade permanente da lista de pacientes com suas patologias e imagens, acompanhar os pacientes, utilizar dados para trabalhos científicos e didáticos.

É surpreendente a rapidez e a facilidade de se obter excelentes "slides" para atividades didáticas por um custo reduzido (apenas filme de slide, revelação e moldura). Tecnicamente é muito simples, basta dispor de uma câmera fotográfica frente ao monitor, fixa num tripé, conectada a um disparador e orientar-se pelo fotômetro.

Ainda com relação ao aspecto didático, principalmente num hospital-escola, é interessante a possibilidade de outros colegas, residentes ou alunos acompanharem no monitor a seqüência de todas as fases do exame. É desagradável ao operador ser interrompido frequentemente numa angiografia convencional, para uma "olhada" rápida de outros colegas, sem dúvida, com mínimo aproveitamento, ao passo que, no sistema digital, tal inconveniente desaparece.

Como todo o material está sempre disponível e acessível, torna-se muito mais fácil e rápida a preparação de atividades científicas, aulas, reuniões e

trabalhos. Por exemplo: se determinado médico quer fazer um trabalho de uma patologia, o sistema fornece imediatamente a relação de pacientes desse médico com a patologia escolhida e respectivas imagens.

Os casos raros ou sem diagnósticos podem ser mostrados aos colegas visitantes experientes, bem como podem ser gravados num disco óptico e levados para apresentações em outros centros. Eventualmente, em casos convenientes, pode-se, eticamente, mostrar no monitor as imagens ao paciente ou ao acompanhante. Eles ficam muito curiosos e compreendem melhor a sua patologia.

### *Imagens*

O sistema dispõe de programas para melhorar a resolução das imagens e sua análise.

Na angiografia convencional, temos um excelente angiograma quando os meios estão transparentes e as pupilas dilatam bem, porém quando isso não ocorre, perde-se muito a resolução. No sistema de angiografia digital, graças às múltiplas possibilidades de melhorar a imagem, ajustando o contraste e o brilho, há um significativo ganho de resolução dos detalhes da imagem, que pode ainda ser analisada com o zoom.

Quando a pupila não dilata bem, aumenta-se o flash de 50 para 75 ou 100 watts para conseguir uma imagem melhor, o que não se consegue numa angiografia convencional, onde, normalmente, usa-se o flash de 200 a 300 watts. Uma angiografia, às vezes, impraticável no sistema convencional,

---

\* Responsável pelo serviço de angiografia e ecografia do Hospital de Olhos do Paraná. Assistente da Disciplina de Oftalmologia da Faculdade Evangélica de Medicina do Paraná (FEMPAR).

Endereço para Correspondência: Dr Jayme Arana, Rua Dez. Otávio do Amaral, 770 - CEP: 80.730-400 Curitiba, PR - Fone (041) 335-0251 (res.) 232-9631 (cons.) Fax (041) 226-1666

devido uma parcial opacificação de meios ou pupila pouco dilatada, poderá ter uma melhor definição no sistema digital, graças aos programas para melhorar a resolução e análise de imagens (Figura 1).

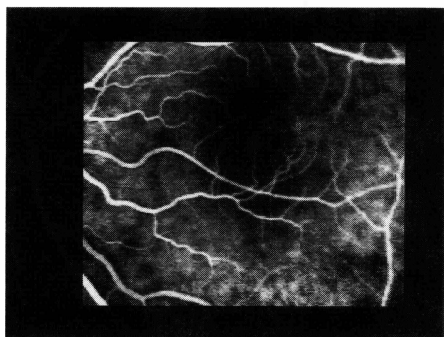


Figura 1: Pupila pouco dilatada, com evidente melhora da resolução da imagem dos capilares perifoveolar e do defeito do epitélio pigmentar retiniano macular temporal do olho esquerdo.

Os mínimos detalhes que se observam na angioscopia no momento do exame, como exemplo, um epitélio retiniano subnormal na foveóla, aparecem fielmente no monitor e na impressão, o que na maioria das vezes não ocorre nas fotos da angiografia convencional. E, além disso, o sistema digital tem a vantagem de “trabalhar”, definir melhor os detalhes dessas imagens com os recursos disponíveis (Figura 2).

É impressionante a definição de detalhes que se observa na angiografia da íris no sistema digital, a visualização

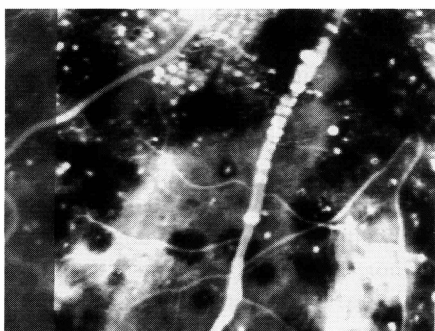


Figura 2: Hemorragias intra-retinianas profundas, microaneurismas com hemorragias, pequenas exossaculações aneurismáticas na parede venosa.

de vasos e de vazamentos. Quando se usa o campo de 20 graus com o zoom, a pupila ocupa, praticamente, toda a tela do monitor, com excelente resolução, o que não ocorre no sistema convencional (Figura 3).

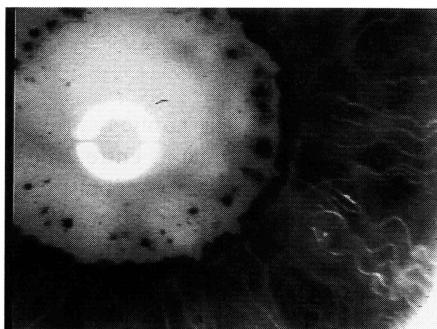


Figura 3: Paciente com seqüela de uveíte anterior, sinéquias posteriores, dilatação de vasos da íris, vazamento da parede vascular.

No estudo de relevo, a imagem aparece como a superfície branca e irregular da lua; ela fica mais elevada onde há maior concentração do corante. Um vaso com corante aparece como um fio branco e elevado. O edema cistóide de

mácula apresenta uma elevação irregular macular com uma pequena depressão central correspondente à foveóla (Figura 4). Uma cicatriz de laser aparece como uma depressão circundada por uma pequena elevação, correspondente à fluorescência da coriocapilar adjacente.

### Outras vantagens

Na angiografia convencional com 2,5ml de fluoresceína sódica a 20% endovenosa obtém-se um bom padrão de angiograma. Na angiografia digital podem-se usar doses menores, 1 a 1,5ml do contraste, o que é bom para diminuir os efeitos secundários da fluoresceína, principalmente nas pessoas idosas, cardiopatas, nefropatas, crianças etc.... Nesses casos, aumentamos um pouco a intensidade do flash, ou melhoramos as imagens com os recursos do sistema.

A possibilidade de receber o resultado logo após o exame evita uma série de transtornos e aborrecimentos ao pa-

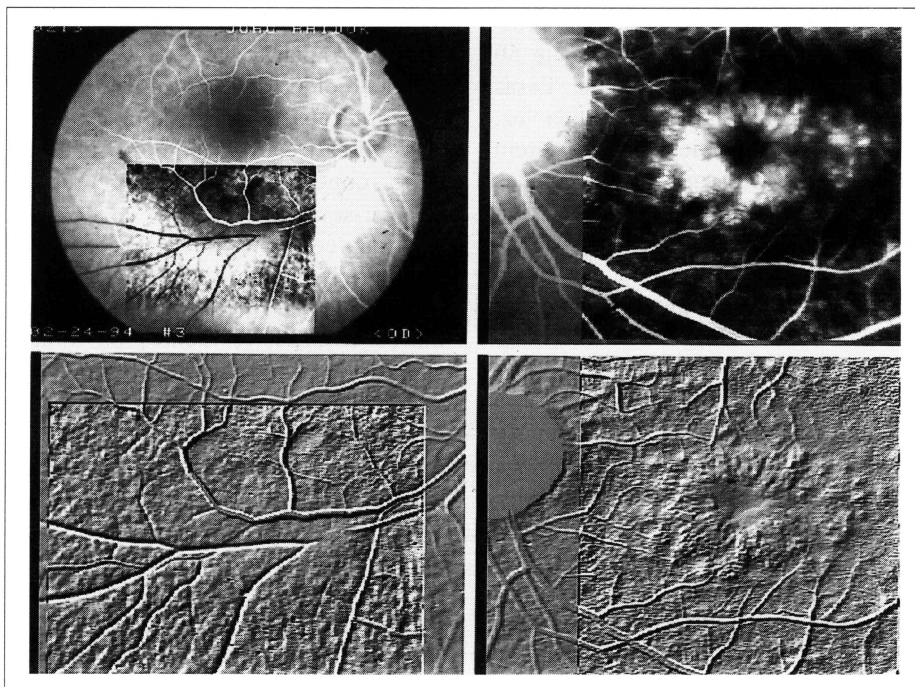


Figura 4 - À esquerda: obstrução da artéria temporal inferior, com o seu leito vazio, enquanto está cheio o leito venoso. À direita: edema cistóide de mácula, com elevação irregular macular e uma depressão na área foveolar.

ciente, principalmente para quem reside no interior, como: estada, retorno, gastos, problemas familiares etc.... Por outro lado, facilita também ao médico solicitante do exame: para elucidação dignóstica rápida, tratamento ou acompanhamento clínico, documentação, laser no mesmo dia.

Na angiografia digital não se usa filme como na convencional; nesta há possibilidade de múltiplos erros como: esquecimento de colocar o filme, não rodar o filme, desvio de filme, má revelação do filme ou do papel, revelador velho etc.... Somam-se ainda outros inconvenientes, como: levar e buscar o material, tempo de revelação do laboratório, arquivo dos angiogramas, envio pelo correio etc...

Evidentemente, nem todas as fotografias reveladas no sistema convencional são aproveitadas. Provavelmente 20% são descartadas, a um custo de 0,90 reais ou um dólar cada. Enquanto que no sistema digital, imprimem-se somente as imagens escolhidas, não há perda de fotos. Pode-se dispensar a impressão de imagens quando o fotocoagulador está próximo ao sistema digital.

O programa de medidas possibilita verificar os diâmetros, perímetros e áreas de lesões suspeitas no fundo de olho ou na íris, bem como diâmetros e área da escavação da papila para posteriores comparações nos pacientes com glaucoma ou suspeitos.

Porém no sistema digital, não se consegue tão boa estereopsia como no sistema convencional.

O sistema digital possibilita, também, o uso da indocianina verde, que permite uma melhor definição de membranas neovasculares sub-retinianas do que a fluoresceína sódica.

### **Exame**

na angiografia digital podem-se registrar até 59 imagens de um mesmo paciente, que ficam na memória corrente (buffer). Normalmente tomamos de 16 a 30 imagens de cada paciente. A seguir essas imagens são expostas, 16, de cada vez, no monitor, para serem apagadas as que não interessam e serem arquivadas temporariamente no disco rígido somente as selecionadas. Esse disco rígido tem capacidade de armazenar aproximadamente 650 imagens, portanto elas devem ser copiadas definitivamente no disco óptico e apagadas para liberar novamente o disco rígido.

O disco óptico tem 470MB cada lado, com capacidade de 2043 imagens, em cada lado. Do disco rígido ou do disco óptico, as imagens são enviadas ao monitor para serem melhoradas quando necessário e selecionadas para impressão.

### **Custos**

Cada folha de impressão do sistema

digital custa aproximadamente 1,60 dólar. Pode-se imprimir uma, quatro ou nove imagens em cada folha, gastando-se uma média de duas folhas por paciente. Esse sistema pode ser adaptado a uma impressora tipo laserjet com papel de xerox, reduzindo a um custo mínimo a impressão das imagens.

No sistema convencional gasta-se: filme, revelação do filme e 0,90 reais (aproximadamente 1 dólar) por fotografia. Evidentemente, nem todas as fotografias pagas são aproveitáveis, aproximadamente 20% são desperdiçadas, enquanto no sistema digital, são impressas somente as selecionadas. Se tirarmos uma média de 10 a 20 fotografias em cada angiograma, podemos ter uma base da economia que o sistema nos oferece num ano, conforme o número que examinamos por dia.

O custo aproximado do sistema de angiografia digital disponível em nosso meio é de 80mil a 120mil dólares. Esse sistema tem um custo inicial muito alto, mas dilui-se ao longo dos anos. Compensa tê-lo quando se aproveita o seu potencial e tem-se um número razoável de exames diários.

---

### **REFERÊNCIA BIBLIOGRÁFICA**

---

1. Clark, L.; Felky, J.; Stone, R. DFC-1024 Operatinons Manual. Sacramento,CA: Ophthalmic Imaging Systems, Inc., 1.991.