

# Efeitos do uso tópico da mitomicina C em olhos de ratas

## *Effects of the topical use of mitomycin C in rat eyes*

Marcos Wilson Sampaio <sup>(1)</sup>

Newton Kara José <sup>(2)</sup>

Milton Ruiz Alves <sup>(1)</sup>

### RESUMO

Realizaram-se 2 experimentos, um de 16 (I) e outro de 44 dias (II) para avaliar alterações a nível de córnea e cristalino, variação de peso corpóreo e desenvolvimento ocular decorrentes do uso tópico da mitomicina C em olhos de 79 ratas Wistar em crescimento. Foram utilizadas concentrações de 0,02%, 0,04%, 0,08% e 0,16%, 4 vezes ao dia por 14 dias. Observaram-se reação bléfarconjuntival moderada e ceratite punctiforme difusa leve nos olhos que utilizaram as concentrações de 0,08% e 0,16%, que se desenvolveram ao longo da segunda semana de uso e regrediram 5 dias após sua suspensão. Os grupos que utilizaram as concentrações de 0,02%, 0,04% e controles (cloreto de sódio a 0,9%), não apresentaram estas manifestações. Não foi verificada variação do peso corpóreo e dos olhos dos animais no período abrangido pelos experimentos, não tendo sido detectadas alterações histopatológicas, atribuídas ao uso tópico da mitomicina C.

**Palavras chave:** Mitomicina C; Toxicidade ocular; Ratas Wistar.

### INTRODUÇÃO

A eficácia da mitomicina C na redução das recidivas de pterígio e na manutenção de fístulas antiglaucomatosas tem popularizado seu uso nestas indicações. O aumento de complicações relacionado com o uso da droga nestas cirurgias vem ressaltar a insuficiência de dados no que toca a segurança de seu emprego <sup>1, 3, 4</sup>.

Este estudo tem por objetivo avaliar a influência do uso tópico da mitomicina C na evolução do peso corpóreo, desenvolvimento ocular e alterações da córnea e cristalino de ratas Wistar em crescimento.

### MATERIAL E MÉTODOS

#### *Experimento I*

Empregaram-se 48 ratas divididas em 8 grupos de 6 animais. Nos olhos-medicados foram utilizados colírios de

mitomicina C (MMC) diluída em água destilada nas concentrações de 0,02%, 0,04%, 0,08% e 0,16% e, nos olhos-controles, solução de cloreto de sódio (CLS) a 0,9%, 4 vezes ao dia, durante 14 dias. Os animais foram sacrificados ao final deste período. A caracterização dos grupos, distribuição dos animais e drogas utilizadas foi a seguinte:

**grupo 1** - OD e OE CLS a 0,9%

**grupo 2** - OD MMC a 0,02%  
OE CLS a 0,9%

**grupo 3** - OD e OE MMC a 0,02%

**grupo 4** - OD MMC a 0,04%  
OE CLS a 0,9%

**grupo 5** - OD e OE MMC a 0,04%

**grupo 6** - OD MMC a 0,08%  
OE CLS a 0,9%

**grupo 7** - OD e OE MMC a 0,08%

**grupo 8** - OD e OE MMC a 0,16%

#### *Experimento II*

Empregaram-se 31 ratas, divididas em 5 grupos, o primeiro teve 7 animais, e os demais 6. Utilizaram-se nos

Trabalho realizado no Biotério do Laboratório de Investigação em Reumatologia do HCFMUSP (Prof. Wilson Cossermelli).

(1) Médico Assistente Doutor da Clínica Oftalmológica do HCFMUSP.

(2) Professor Titular de Oftalmologia da Faculdade de Ciências Médicas da UNICAMP e Adjunto da Clínica Oftalmológica do HCFMUSP.

**Endereço para correspondência:** Dr. Marcos Wilson Sampaio - R. Luís Coelho 308, Conj. 15-16, CEP 01309-010 - Fone: (011) 255-2573 - Fax: (011) 256-0601.

olhos-medicados colírios de MMC nas concentrações de 0,04% e 0,08%, e nos olhos-controles, CLS 0,9%, 4 vezes ao dia por 14 dias. Esses animais foram sacrificados no 44º dia. A caracterização dos grupos, distribuição dos animais e drogas utilizadas foi a seguinte:

- grupo 1** - OD e OE CLS a 0,9%
- grupo 2** - OD MMC a 0,04%  
OE CLS a 0,9%
- grupo 3** - OD e OE MMC a 0,04%
- grupo 4** - OD MMC a 0,08%  
OE CLS a 0,9%
- grupo 5** - OD e OE MMC a 0,08%

**Procedimentos comuns aos 2 experimentos:** Durante o período de uso da medicação, diariamente, os animais tiveram seu peso registrado e os olhos avaliados. Após este período, no experimento II, estas avaliações passaram a ser realizadas a cada 2 dias. Ao final, o exame do segmento ocular externo foi complementado com a instilação de 1 gota de colírio de rosa bengala a 1%, e os animais foram sacrificados com dose letal de pentobarbital intraperitoneal, e tiveram seus olhos enucleados e pesados individualmente. A análise histopatológica teve por objetivo analisar na córnea a espessura e celularidade do epitélio, a celularidade e densidade estromal, e a presença de neovasos; e no cristalino, a celularidade epitelial, espessura capsular e o aspecto das massas cristalíneas.

Para o estudo comparativo da evolução do peso corpóreo dos animais dos diversos grupos foram feitas análises de variância (ANOVA), tendo sido adotado o nível de significância de 0,05 (5%). Os pesos dos olhos enucleados foram comparados (medicados com controles) através do teste t de Student (pareado).

## RESULTADOS

No período de utilização da medicação, alterações droga-induzidas, caracterizadas como reação blefarocon-

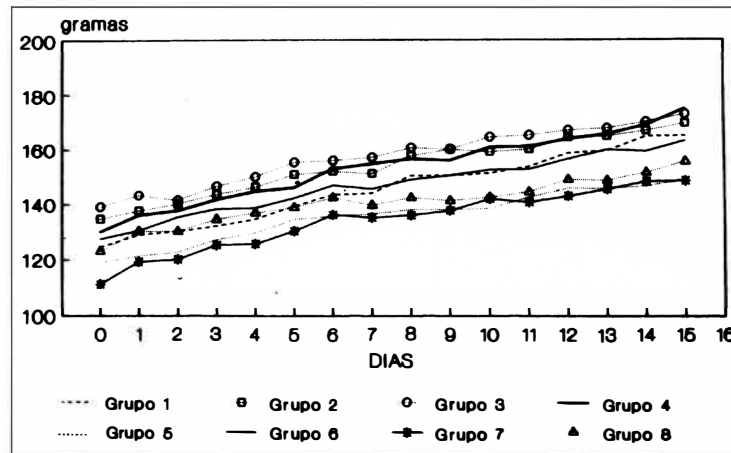


Figura 1 - Variação do peso corpóreo dos animais durante o experimento I.

juntival (hiperemia da borda palpebral superior e inferior, da conjuntiva bulbar e pequena quantidade de exsudação sero-sanguinolenta) foram classificadas quanto à intensidade em leve, moderada e intensa. Foram observadas nos seguintes grupos:

### Experimento I

**grupo 6:** 1 animal desenvolveu reação moderada no OD que perdurou até o final do experimento.

**grupo 7:** 3 animais desenvolveram reação binocular moderada entre o 7º e o 9º dias, que perdurou até o final do experimento.

**grupo 8:** 6 animais desenvolveram reação binocular intensa entre o 6º e 9º dias, que perdurou até o final do experimento.

4 e 5, referentes ao experimento II, após o término das instilações, no 14º dia, a reação observada diminuiu progressivamente até se tornar imperceptível no 18º dia.

Na avaliação final observou-se no experimento I:

**grupo 6:** 1 animal com quadro biomicroscópico de reação blefaroconjuntival moderada já descrita no OD e discreta ceratite punctiforme superficial difusa.

**grupo 7:** 3 animais com o mesmo quadro, porém binocular.

**grupo 8:** 6 animais com reação binocular intensa e discreta ceratite com as mesmas características.

No experimento II não foram observadas anormalidades biomicroscópicas da conjuntiva, córnea e cristalino.

TABELA 1

Análise da relação entre o peso dos olhos medicados e controles com o peso corpóreo dos animais do experimento I

|         | OLHO MEDICADO | OLHO CONTROLE | MEDICADO x CONTROLE |             |
|---------|---------------|---------------|---------------------|-------------|
| GRUPO 1 | —             | 8,61 ± 1,15   |                     |             |
| GRUPO 2 | 8,27 ± 0,62   | 8,20 ± 1,17   | t= 0,12             | P= 0,9064   |
| GRUPO 3 | 7,90 ± 0,87   | —             |                     |             |
| GRUPO 4 | 7,38 ± 0,88   | 7,30 ± 1,09   | t= 0,13             | P= 0,8980   |
| GRUPO 5 | 8,62 ± 0,63   | —             |                     |             |
| GRUPO 6 | 7,92 ± 0,82   | 8,07 ± 0,81   | t= 0,31             | P= 0,7618   |
| GRUPO 7 | 8,74 ± 0,70   | —             |                     |             |
| GRUPO 8 | 8,36 ± 0,22   | —             |                     |             |
| F       | 2,65          | 1,58          | 0,0319              | 0,2261 n.s. |

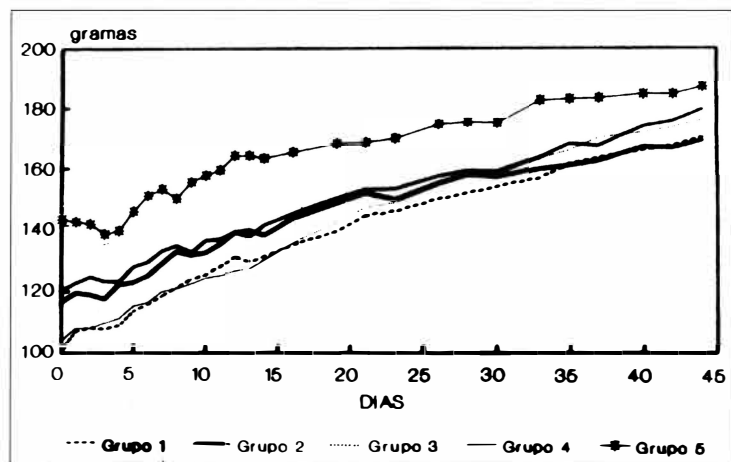


Figura 2 - Variação do peso corpóreo dos animais durante o experimento II.

A variação do peso corpóreo dos animais durante o experimento I (Fig.1) e do experimento II (Fig.2), avaliados pela análise de variância, não evidenciou influência da instilação dos colírios nos períodos estudados.

A análise do peso do olho em relação ao peso do corpo quando comparados olhos medicados aos controles nos grupos em que havia olho controle e olho medicado não mostrou evidência estatística de diferença entre eles em ambos os experimentos. As análises para cada experimento são apresentadas nas Tabelas 1 e 2.

Não foram encontradas alterações histopatológicas atribuíveis à utilização de medicação em nenhum animal dos dois experimentos.

## DISCUSSÃO

O uso tópico da mitomicina C nas

concentrações de 0,08% e 0,16%, desencadeou, nos olhos de ratas, blefaroconjuntivite moderada e ceratite punctiforme difusa leve. Essas reações foram observadas ao longo da segunda semana de uso da medicação e regrediram

cinco dias após a sua suspensão.

O uso tópico da MMC nas doses e frequência utilizadas (doses 4 vezes as empregadas clinicamente, não influenciou na variação do peso corpóreo e no peso dos olhos das ratas em crescimento. (Figs. 1 e 2, Tabs. 1 e 2).

Não ocorreram alterações histopatológicas nos olhos de ratas em ambos os experimentos, relacionadas à utilização da MMC.

Robertson & Creasman <sup>2</sup>, relataram diminuição significativa na variação do peso corpóreo de ratos Wistar em crescimento, após a utilização tópica do tiotepa, com o desenvolvimento de neovascularização corneana, catarata, e diminuição do peso dos olhos tratados enucleados quando comparados aos controles. Tais achados foram dose dependentes, ocorrendo em animais tratados com doses 4 vezes superiores (diluição 1:445) àquelas utilizadas clinicamente (diluição 1:2000); tendo sido a medicação utilizada 8

vezes ao dia por 6 semanas. Os olhos controles não mostraram nenhuma alteração.

Este estudo demonstrou que o uso tópico da MMC, em olhos normais de ratas, nas doses e período em que foram utilizadas apresentou baixa toxicidade. Outras investigações controladas, clínicas e experimentais, são necessárias para uma adequada avaliação da segurança no seu uso.

## SUMMARY

*To evaluate abnormalities of the cornea, lens and body and eye weight variation due to mitomycin C instillation in eyes of 79 weanling Wistar female rats we realized two studies. Two drops of mitomycin C in distilled water at 0.02%, 0.04%, 0.08% and 0.16% were instilled 4 times daily for 14 days. The animals were weighed daily during this period and killed at the end of it in the first study and 30 days later in the second. The eyes were enucleated, the globes weighed and processed for histopathological examination. Blepharoconjunctivitis and light punctate keratitis developed in treated eyes that received mitomycin C at 0.08% and 0.16% during the second week of the studies and disappeared a few days after the end of therapy. No abnormalities in body and eye weight variation were detected among eyes and rats from all lots, as well as in histopathological examination.*

TABELA 2

Análise da relação entre o peso dos olhos medicados e controles com o peso corpóreo dos animais do experimento II

|               | GRUPO 1     | GRUPO 2           | GRUPO 3     | GRUPO 4           | GRUPO 5     | F    | P           |
|---------------|-------------|-------------------|-------------|-------------------|-------------|------|-------------|
| OLHO MEDICADO |             | 9,16 ± 0,97       | 8,82 ± 0,84 | 8,69 ± 0,55       | 8,22 ± 0,66 | 1,50 | 0,2459 n.s. |
| OLHO CONTROLE | 9,19 ± 1,19 | 8,62 ± 1,29       |             | 8,63 ± 0,57       |             | 0,62 | 0,5498 n.s. |
| MEDIC x CONTR |             | t= 0,82 P= 0,4304 |             | t= 0,17 P= 0,8724 |             |      |             |

**REFERÊNCIAS BIBLIOGRÁFICAS**

- 1- PARRISH, R. K. II: Who should receive antimetabolites after filtering surgery. *Arch. Ophthalmol.*, **110**: 1069-71, 1992.
- 2- ROBERTSON, D. M.; CREASMAN, M. D. - Effects of topical Thio-tepa on rat eyes. *Am. J. Ophthalmol.*, **73**: 73-7, 1972.
- 3- RUBINFELD, R. S.; PFISTER, R. R.; STEIN, R. M.; FOSTER, C. S.; MARTIN, N. F.; STOLERN, S.; TALLEY, A. R.; SPEAKER, M. G. - Serious complications of topical mitomycin C after pterygium surgery. *Ophthalmology*, **99**: 1647-54, 1992.
- 4- SUGAR, A. - Who should receive mitomycin C after pterygium surgery?. *Ophthalmology*, **99**: 1645-51, 1992.

# VI SIMPÓSIO INTERNACIONAL DE CÓRNEA E LENTES DE CONTATO

**MAKSoud PLAZA SÃO PAULO, SP**  
**10, 11 E 12 DE MARÇO DE 1995**

## COORDENAÇÃO

Newton Kara José  
Carlos Eduardo Leite Arieta

## ORGANIZAÇÃO

Alfredo Tranjan Neto  
Nilo Holzchuch

## PALESTRANTES INTERNACIONAIS

Charles E. Afeman, EUA  
Peter C. Donshik, EUA  
Douglas F. Buxton, EUA

Stephen Brint, EUA  
Charles B. Slonim, EUA  
Sven Erik G. Nilsson, EUA

## TEMAS

- Alergia Ocular
- Alterações Corneocconjuntivais por HIV
- Conjuntivites Virais
- Ceratites por Lentes de Contato

- Ceratites Herpéticas
- Técnicas e Complicações de Transplante de Córnea
- Úlceras de Córnea
- Lentes de Contato Gás Permeáveis

- Cirurgia Refrativa
- Lentes Descartáveis
- Lentes Terapêuticas
- Excimer Laser
- Topografia Corneana

## INSCRIÇÃO E INFORMAÇÕES:

### JDE Comunicações e Eventos

Alameda Santos, 705 - Conj. 17 - CEP: 01419-001 - São Paulo - SP  
Tel.: (011) 289-4301 - Fax: (011) 288-8157