

# Carcinoma epidermóide de conjuntiva bilateral: descrição de um caso

Bilateral conjuntival carcinoma: case report

Carlos E. Leite Arieta <sup>(1)</sup>

Dr. Newton Kara José <sup>(2)</sup>

Rosa Maria Reschini <sup>(3)</sup>

## RESUMO

Descreve-se um caso raro de carcinoma epidermóide de conjuntiva ocular por ser bilateral, em paciente exposto a fatores de risco por ser lavrador, portador de exoftalmo hipertiróideo com oclusão palpebral incompleta e diminuição do ritmo de piscar.

O carcinoma epidermóide é a neoplasia mais freqüente da conjuntiva. Seu aparecimento está relacionado a vários fatores irritantes, sendo a exposição crônica à luz solar apontada como principal etiologia.

O tratamento deste paciente consistiu em ressecção cirúrgica das lesões e posterior radioterapia local, sem recidiva após 6 meses de seguimento clínico.

**Palavras-chave:** Carcinoma conjuntival, carcinoma epidermóide bilateral.

O carcinoma epidermóide é a neoplasia mais freqüente da conjuntiva ocular, correspondendo a 15% das lesões epiteliais adquiridas<sup>(1)</sup>. A localização mais comum desse tipo de tumor é na conjuntiva bulbar, na fissura interpalpebral. A maior incidência em habitantes de regiões tropicais e a baixa incidência em crianças sugerem que a radiação solar por períodos prolongados seja um fator etiológico na patogênese dessa doença<sup>(1,2)</sup>.

Na literatura pesquisada, todos os casos eram unilaterais<sup>(1-8)</sup>.

O objetivo deste trabalho é a descrição e discussão de um caso de carcinoma epidermóide de conjuntiva bilateral.

## DESCRIÇÃO DO CASO CLÍNICO

JFC, 38 anos, branco, lavrador, hipertiróideo.

História de diminuição progressi-

va da acuidade visual há 5 anos. Fez uso de vários colírios e medicações sistêmicas, das quais não sabia referir os nomes. Há meses notou crescimento de tumoração esbranquiçada no olho esquerdo.

**Inspeção:** exoftalmo moderado em ambos os olhos, oclusão palpebral incompleta e ritmo de piscar diminuído. Tiróide de volume aumentado, consistência normal. Acuidade visual com correção 20/80 em ambos os olhos.

Ao exame apresentava reflexos pupilares normais, movimentos oculares extrínsecos bem diminuídos com restrição à movimentação passiva, sensibilidade corneana muito diminuída no terço inferior nos dois olhos.

**Biomicroscopia:** OD – lesão conjuntival no limbo inferotemporal, discretamente elevada, vascularizada, com invasão da córnea em aproximadamente 2 mm (Fig. 1); OE – tumoração elevada e esbranquiçada

(1) Professor Assistente no Serviço de Oftalmologia da FCM/UNICAMP

(2) Professor Titular no Serviço de Oftalmologia da FCM/UNICAMP

(3) Residente Titular no Serviço de Oftalmologia da FCM/UNICAMP

Endereço para correspondência: Dr. Carlos E. Leite Arieta – R. Pedroso Alvarenga, 1.255 – Cj. 54 – 04531 – São Paulo – SP

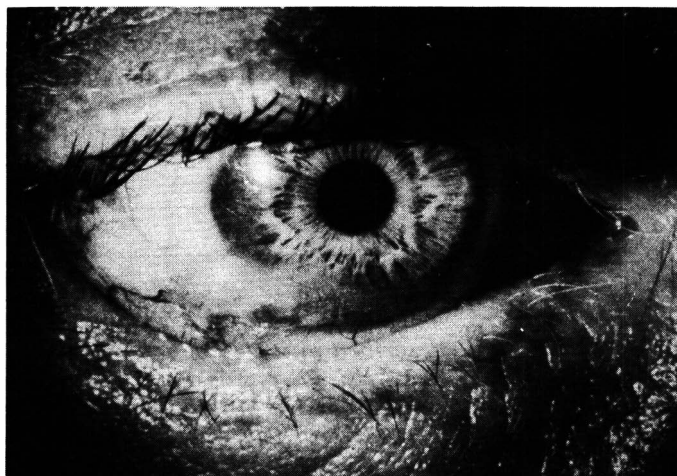

Fig. 1 – Lesão conjuntival no limbo inferotemporal do olho direito, com invasão da córnea em aproximadamente 2 mm.

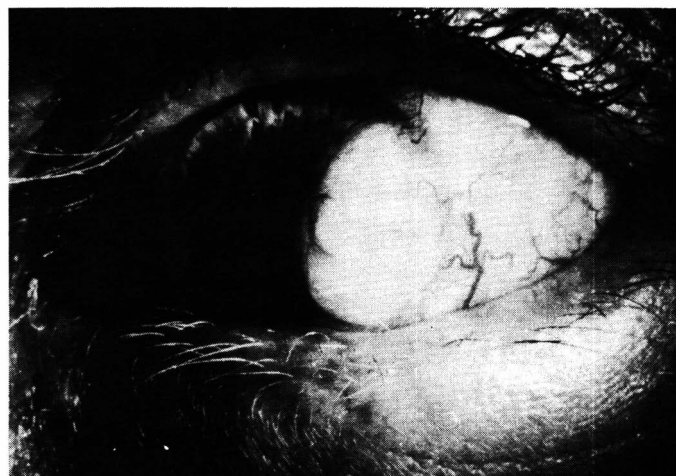


Fig. 2 – Tumoração na conjuntiva inferotemporal do olho esquerdo, medindo aproximadamente 5 x 6 mm, infiltrando a região temporal da córnea.

na conjuntiva inferotemporal, medindo aproximadamente 5 x 6 mm, com grande vascularização, infiltrando a região temporal da córnea, por cerca de 5 mm (Fig. 2).

*Fundo de olho:* degeneração miópica e intensa rarefação de epitélio pigmentar da retina em ambos os olhos. Papila de aspecto normal.

*Conduta:* as duas lesões foram ressecadas cirurgicamente, sob anestesia local, e o paciente foi submetido a betaterapia. Foi feito acompanhamento ambulatorial periódico por cerca de 6 meses, com biópsias, sem recidiva clínica.

#### RESULTADO DO EXAME HISTOPATOLÓGICO

*Olho direito:* fragmento de conjuntiva apresentando epitélio pavimentoso estratificado com proliferação de células de aspecto maligno em blocos irregulares que penetram o córion adjacente. As atipias celulares são moderadas, a atividade mitótica é marcante e notam-se pérolas córneas abundantes e intensa disqueratose. Nota-se infiltração até próximo das margens, porém sem comprometê-las totalmente. Diagnóstico: Carcinoma epidermóide grau I histológico (Fig. 3).

*Olho esquerdo:* fragmento de

conjuntiva com epitélio pavimentoso estratificado metaplásico típico nas bordas da lesão e múltiplos focos de carcinoma epidermóide “in situ”, onde se observa hiperchromatismo nuclear dismórfico e discromia, além de alteração da polaridade dos núcleos. Presença de focos de microinvasão do córion subjacente. Margens

cirúrgicas livres. Diagnóstico: Carcinoma epidermóide grau II histológico (Fig. 4).

#### DISCUSSÃO

A radiação solar por períodos prolongados é o fator apontado como

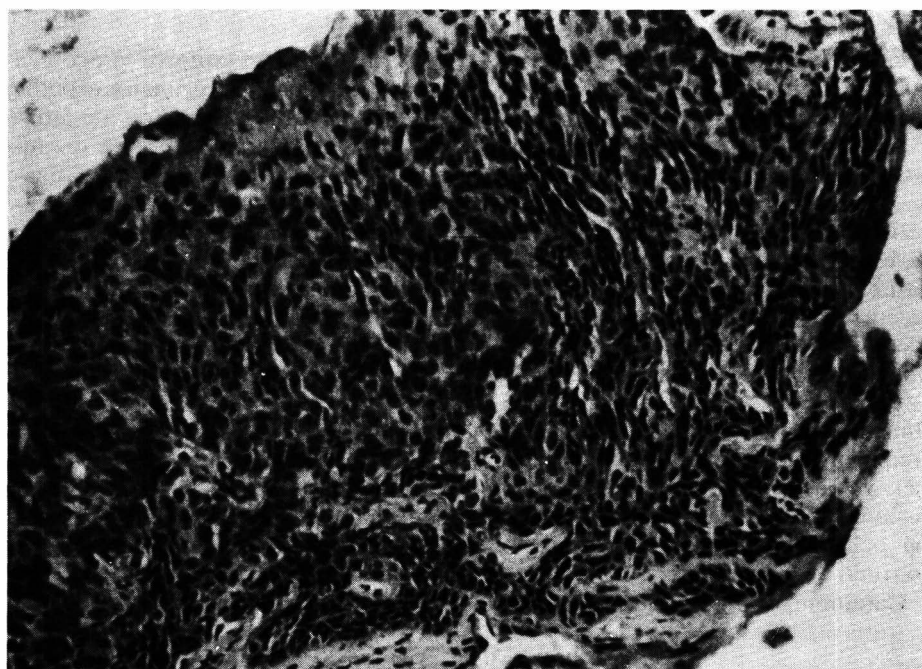


Fig. 3 – Aspecto histológico da lesão retirada do olho direito: proliferação de células de aspecto maligno em blocos irregulares que penetram no córion subjacente.



Fig. 4 – Corte histológico da lesão ressecada do olho esquerdo: múltiplos focos de carcinoma epidermóide.

principal responsável na etiologia do carcinoma epidermóide de conjuntiva<sup>(1,2,3,6)</sup>. A incidência desse tumor é variável em diferentes países, sendo maior nas regiões de clima tropical<sup>(1,2)</sup>. Há maior incidência nas pessoas cronicamente expostas ao sol, como trabalhadores rurais<sup>(2)</sup>. Outros fatores etiológicos descritos são: irritação e inflamações da conjuntiva, exposição crônica a raios ultravioletas, agentes ambientais como o pó e o clima seco, substâncias químicas, deficiências de vitamina A<sup>(3)</sup>. A irritação crônica da conjuntiva pelos fatores anteriormente citados seria precursora de alguns tipos de alterações histológicas, entre elas a displasia, que é uma lesão pré-neoplásica.

O paciente descrito neste caso clínico apresenta vários elementos predisponentes para o desenvolvimento desta patologia: exposição prolongada à luz solar, exoftalmo, má oclusão palpebral e diminuição do ritmo de piscar.

Carcinoma epidermóide de con-

juntiva ocular é de rara frequência, no entanto este caso sugere que em casos em que se retira um tumor de conjuntiva e há presença de lesão in-característica no outro, esta deve ser removida e submetida a exame histopatológico.

A maioria dos autores preconiza como tratamento de primeira escolha do carcinoma epidermóide de conjuntiva a ressecção cirúrgica do tumor. A radioterapia deve ser realizada em casos nos quais as margens cirúrgicas da lesão retirada apresentam tecido neoplásico<sup>(1-6)</sup>. Outro tipo de conduta descrita é a remoção cirúrgica do tumor combinada com congelamento de tecido adjacente por nitrogênio líquido<sup>(1,9)</sup>. Procedimentos cirúrgicos mais agressivos, como enucleação e exenteração de órbita estão reservados para os casos que apresentam invasão tumoral intra-ocular ou das estruturas orbitárias<sup>(1,2,3,5)</sup>. A frequência de recidiva do tumor após tratamento está entre 10 e 36% dos casos, diminuindo pa-

ra 5% quando as margens da lesão estão livres de tecido neoplásico<sup>(5)</sup>. O carcinoma epidermóide de conjuntiva apresenta evolução lenta, sendo raro o aparecimento de metástases.

## SUMMARY

*One rare case of bilateral squamous cell carcinoma of conjunctiva is described in a patient exposed to various risk factors as partial lid occlusion, excessive sun light exposition.*

*Squamous cell carcinoma is the most frequent neoplasia of ocular conjunctiva and the main risk factor is ultraviolet exposition.*

*The patient were submitted to local excision and radiotherapy. No signs of recurrence were observed on the 6 months of follow up.*

## REFERÊNCIAS BIBLIOGRÁFICAS


- GROSSNIKLAUS H.E., GREEN W.R., LUCKENBACK M., CHAN C.C. – Conjunctival lesions in adults. *Cornea*, 1987; 6: 78-116.
- LEMOIS E. – Carcinoma espinocelular de conjuntiva. *Revista Brasileira de Oftalmologia* 1980; 39: 73-77.
- LOMMATZSH P. – Beta-ray treatment of malignant epithelial tumors of the conjunctiva. *American Journal of Ophthalmology*, 1976; 81: 198-206.
- GONÇALVES J.O.R. – Tumores Epibulbares – estudo de 121 casos. *Arquivos Brasileiros de Oftalmologia* 1979; 42: 197-201.
- CHAR D.H. – The management of lid and conjunctival malignances. *Survey of Ophthalmology*; 1980; 24: 679-694.
- ERIE J.C., CAMPBELL J., LIESEGANG J. – Conjunctival and corneal intraepithelial and invasive neoplasia. *Ophthalmology*; 1986; 93: 176-183.
- CRUESS A.F., WASAN S.M., WILLIS W.E. – Corneal epithelial dysplasia and Carcinoma "in situ". *Canadian Journal of Ophthalmology* 1981; 16: 171-175.
- DARK A.J., STREETEN W. – Preinvasive carcinoma of the cornea and conjunctiva. *British Journal of Ophthalmology* 1980; 64: 506-514.
- FRAUNFELDER F.T., WINGFIELD D. – Management of intraepithelial conjunctival tumors and squamous cell carcinomas. *American Journal of Ophthalmology* 1983; 95: 359-363.

# Chibroxin<sup>\*</sup>

Solução oftálmica (norfloxacino, MSD)

UMA NOVA GERAÇÃO DE  
ANTIINFECCIOSOS OCULARES

UM PRODUTO COM QUALIDADE MSD - CHIBRET



NOTA: Informações detalhadas, disponíveis aos Srs. Médicos, a pedido.

<sup>\*</sup> Marca de Merck & Co. Inc., Rahway, NJ, EUA.


**NOVO**

**STILL**

Diclofenaco Sódico

colírio e  
pomada oftálmica

**ANTIINFLAMATÓRIO E ANALGÉSICO**



*Maiores informações com nosso representante*

**Oculum**

A serviço da  
oftalmologia



LABORATÓRIOS  
**FRUMTOST S.A.**  
Indústrias Farmacêuticas