

# Indicações para a ceratoplastia penetrante

Indications for penetrating keratoplasty

Luiz F. Regis-Pacheco<sup>(1)</sup>

Ari S. Pena<sup>(2)</sup>

Marisa Florence<sup>(1)</sup>

## RESUMO

Estudamos retrospectivamente os diagnósticos clínico e patológico de 49 ceratoplastias penetrantes realizadas no período de abril de 1988 a março de 1989, em duas instituições de ensino: Hospital Universitário Pedro Ernesto, da Universidade do Estado do Rio de Janeiro, e Hospital Universitário Antônio Pedro, da Universidade Federal Fluminense.

As indicações mais freqüentes, em ordem decrescente de freqüência, foram a ceratopatia bolhosa da afacia (22,45%), a distrofia endotelial de Fuchs (16,33%), o ceratocone (14,28%), a ceratite intersticial (10,20%) e os re-enxertos (10,20%).

**Palavras-chave:** Ceratite intersticial, Ceratocone, Ceratopatia bolhosa da afacia, Distrofia endotelial de Fuchs, Re-enxertos, Ceratoplastia penetrante, Indicações para a ceratoplastia penetrante

## INTRODUÇÃO

A ceratoplastia penetrante tem se tornado um procedimento cirúrgico freqüente em muitos países, com mais de 30.000 operações realizadas em 1986, só nos Estados Unidos da América<sup>(1)</sup>. Os motivos para o aumento do número de ceratoplastias penetrantes incluem elevação da faixa etária da população, melhor seleção do tecido doador e novas técnicas operatórias que permitem a realização da cirurgia em situações consideradas inoperáveis até 10 anos atrás<sup>(1,2,3)</sup>.

No Brasil, entretanto, a ceratoplastia penetrante ainda não se tornou uma técnica operatória freqüente, pois enfrenta, além de uma legislação específica anacrônica para a utilização das córneas de cadáver, a falta de um número suficiente de doações de tecido<sup>(4,5,6)</sup>.

Revisões recentes demonstram que as indicações para a ceratoplastia penetrante têm se modificado ao longo dos últimos 40 anos, refletindo

alterações na incidência e no tratamento das inúmeras doenças da córnea, bem como a incidência e os efeitos de outros procedimentos cirúrgicos oculares<sup>(7-10)</sup>.

O propósito deste estudo, em fase inicial, é documentar uma análise das indicações de ceratoplastia penetrante realizadas em 49 cirurgias, no período de abril de 1988 a março de 1989, em duas instituições de ensino: Hospital Universitário Pedro Ernesto, da Universidade do Estado do Rio de Janeiro, e Hospital Universitário Antônio Pedro, da Universidade Federal Fluminense.

Esta é a primeira revisão na literatura nacional, do nosso conhecimento, que documenta as indicações para a ceratoplastia penetrante, nos últimos 30 anos<sup>(11)</sup>.

## MATERIAL E MÉTODOS

Estudaram-se retrospectivamente todos os casos de ceratoplastia penetrante operados no período de abril de 1988 a março de 1989.

Trabalho apresentado como tema-livre no XXV Congresso Panamericano de Oftalmologia, em 04/09/89.

(1) Hospital Universitário Pedro Ernesto, da Universidade do Estado do Rio de Janeiro.

(2) Hospital Universitário Antônio Pedro, da Universidade Federal Fluminense.

Endereço para correspondência: Dr. LUIZ F. REGIS-PACHECO - Rua Barata Ribeiro, 48/402 - Copacabana - Rio de Janeiro - CEP 22011 - RJ.

Obtiveram-se os discos corneanos exclusivamente dos transplantes realizados nos dois hospitais universitários, que representam, portanto, a experiência cirúrgica nestas duas instituições de ensino.

Analisaram-se os casos relativamente à idade, sexo, diagnóstico da doença corneana e alterações patológicas no disco corneano do receptor.

Obteve-se o diagnóstico final pela correlação dos achados clínicos com as alterações anátomo-patológicas.

As diversas categorias diagnósticas foram organizadas, em parte, de acordo com a classificação de espécimes corneanos utilizada em trabalhos publicados anteriormente na literatura<sup>(3,7,8)</sup>.

## RESULTADOS

A média de idade dos pacientes submetidos à ceratoplastia penetrante foi de 56,95 anos; o paciente mais jovem com 6 anos de idade e o mais idoso com 84 anos.

Dos 49 casos operados, 19 eram do sexo masculino e 30 do sexo feminino.

Estes 49 casos foram agrupados em 12 categorias diagnósticas diferentes (Tabela I). As cinco indicações mais frequentes, em ordem decrescente, foram: a ceratopatia bo-

lhosa da afacia, a distrofia endotelial de Fuchs, o ceratocone, a ceratite intersticial e os re-enxertos. Estes cinco maiores grupos compreendem 36 ceratoplastias penetrantes ou 73,46% do total (Tabela I).

Indicações menos frequentes foram: cicatrização com ou sem inflamação, ulceração aguda ou crônica, traumatismo, ceratite secundária a vírus, degeneração corneana (degeneração nodular de Salzmann), distrofia corneana que não Fuchs (distrofia macular) e a ceratopatia bolhosa da pseudofacia (Tabela I).

A indicação mais frequente para a ceratoplastia penetrante foi a ceratopatia bolhosa da afacia, com 11 casos operados ou 22,45% do total. Neste grupo, sete pacientes ou 63,64% apresentaram evidência clínica de toque vítreo-endotelial.

A segunda categoria diagnóstica mais comum foi a distrofia endotelial de Fuchs, com oito casos ou 16,33% do total.

O ceratocone ocupou o terceiro lugar nas indicações mais frequentes, com sete casos ou 14,28% do total.

A ceratite intersticial e os re-enxertos foram a quarta indicação mais frequente, com cinco pacientes ou 10,20% do total. Nos re-enxertos, as indicações específicas para a ceratoplastia penetrante inicial, que poste-

TABELA I  
Indicações para a Ceratoplastia Penetrante

Indicação	Nº de casos	Percentual
Ceratopatia bolhosa da afacia	11	22,45%
Distrofia endotelial de Fuchs	08	16,33%
Ceratocone	07	14,28%
Ceratite intersticial	05	10,20%
Re-enxertos	05	10,20%
Cicatrização com ou sem inflamação	03	6,12%
Ulcerações agudas ou crônicas	03	6,12%
Ceratites secundárias a vírus	02	4,08%
Trauma	02	4,08%
Degeneração	01	2,04%
Distrofia que não Fuchs	01	2,04%
Ceratopatia bolhosa da pseudofacia	01	2,04%
Total	49	100%

TABELA II  
Re-enxertos: Indicações para a Ceratoplastia Inicial

Indicação da 1ª cirurgia	Nº de casos
Ceratopatia bolhosa da afacia	2
Distrofia endotelial de Fuchs	1
Ceratite intersticial	1
Ceratocone	1
Total	5

riormente apresentaram rejeição do enxerto necessitando de um novo transplante, foram: a ceratopatia bolhosa da afacia (2 casos), a distrofia endotelial de Fuchs (1 caso), a ceratite intersticial (1 caso) e o ceratocone (1 caso). O paciente com indicação inicial para ceratoplastia por ceratocone foi encaminhado ao HUPEUERJ já com diagnóstico de rejeição do enxerto e foi classificado exclusivamente nesta última categoria diagnóstica. Os outros quatro pacientes deste grupo foram originalmente operados por nós.

O termo "cicatrização com ou sem inflamação" foi aplicado a todas as córneas com opacidades não-traumáticas, adquiridas, com ou sem vascularização. Nesta categoria tivemos três casos ou 6,12% do total.

As condições ulcerativas agudas ou crônicas da córnea compreenderam três casos de úlcera perfurada – 1 caso por *Fusarium solani*, 1 caso por *Pseudomonas aeruginosa* e 1 caso possivelmente por *Neisseria gonorrhoeae* (pela história clínica) –, representando também 6,12% do total.

As ceratites secundárias a vírus representaram 4,08% do total, com dois casos observados de ceratite intersticial disciforme, possivelmente por *Herpes simplex*.

Os dois casos de opacidade corneana traumática (4,08%) incluíram um por acidente automobilístico e outro por iatrogenia durante a cirurgia para a extração da catarata, prematuramente encerrada por traumatismo químico ao endotélio, não se extraindo o cristalino opacificado. Este paciente desenvolveu edema

crônico de córnea.

As demais indicações foram: 1 caso de degeneração corneana (degeneração nodular de Salzmann), 1 caso de distrofia que não Fuchs (distrofia macular) e 1 caso de ceratopatia bolhosa da pseudofacia, cada entidade representando 2,04% do total.

A média de idade para a ceratoplastia bolhosa da afacia foi de 73,5 anos, para a distrofia endotelial de Fuchs de 70,0 anos, ceratocone 32,0 anos, ceratite intersticial 63,0 anos, e re-enxertos 67,4 anos.

## DISCUSSÃO

Neste estudo analisamos as indicações para a ceratoplastia penetrante, durante o período de abril de 1988 a março de 1989 correlacionando os diagnósticos clínico e patológico de 49 discos corneanos removidos de pacientes operados com esta técnica nos Hospitais Universitários Pedro Ernesto, da UERJ, e Antônio Pedro, da UFF.

A principal indicação da ceratoplastia penetrante no presente estudo foi a ceratopatia bolhosa da afacia, seguida em ordem decrescente de frequência pela distrofia endotelial de Fuchs, o ceratocone, a ceratite intersticial e os re-enxertos, resultados semelhantes aos de outras séries descritas na literatura<sup>(6,7)</sup>.

Estas publicações demonstram que até o início da década de 70 a ceratopatia bolhosa da afacia não era uma indicação freqüente de ceratoplastia penetrante e constituía um prognóstico reservado. Atualmente, devido à evolução da técnica operatória, à melhor qualidade da córnea doadora, mas sobretudo ao advento da vitrectomia anterior, que permite um melhor controle do vítreo durante a ceratoplastia de olhos afácicos, a ceratopatia bolhosa da afacia tornou-se a principal indicação da ceratoplastia com um bom prognóstico para um enxerto transparente<sup>(12,13)</sup>.

Na série atual esta patologia representa 22,45% de todos os casos operados (Tabela I). A média de idade dos pacientes com ceratopatia

bolhosa da afacia e submetidos à ceratoplastia foi de 73,5 anos, com variabilidade de 57 a 83 anos.

É interessante salientar a baixa incidência, neste trabalho, da ceratopatia bolhosa da pseudofacia, com apenas 1 caso ou 2,04% do total. Este paciente foi submetido à implante de lente intra-ocular de câmara posterior, que, por estar bem posicionada, não foi removida. Esta baixa incidência pode se justificar não só pelo pequeno número de implantes intra-oculares realizados nestas duas instituições de ensino, mas também pelo número cada vez menor de implantes de lentes intra-oculares de câmara anterior, estas com mais frequência associadas à ceratopatia bolhosa da pseudofacia. Esta patologia, entretanto, ocupou o primeiro lugar nas indicações de ceratoplastia nas séries do Estelle Doheny Eye Institute (Doheny)<sup>(8)</sup>.

A distrofia endotelial de Fuchs ainda se constitui numa indicação importante de ceratoplastia penetrante e foi a segunda em frequência neste estudo. Nas séries do Wilmer Eye Institute (Wilmer)<sup>(3)</sup> e do Doheny<sup>(7,8)</sup> a frequência desta indicação tem se mantido quase constante ao longo dos anos.

Apesar do ceratocone ser a terceira indicação mais freqüente no nosso estudo, Robin<sup>(6)</sup> notou um declínio relativo na incidência de ceratoplastia penetrante nesta patologia. Este declínio pode refletir em parte uma melhora nas técnicas de adaptação de lentes de contato ou no desenvolvimento de novos materiais para a fabricação destas lentes, permitindo uma adaptação mais fisiológica como ocorre com as lentes siliconadas.

É interessante notar que a média de idade dos pacientes com ceratocone submetidos à ceratoplastia penetrante foi de 32,0 anos. Como era de se esperar, estes pacientes são operados numa idade mais jovem que os pacientes com ceratopatia bolhosa da afacia ou distrofia endotelial de Fuchs.

Apesar da ceratite intersticial, no presente trabalho, estar incluída en-

tre as indicações mais freqüentes de ceratoplastia penetrante, em outras séries<sup>(3,7,8)</sup> a incidência desta patologia tem diminuído ao longo dos anos. Este fato se explica, pelo menos em parte, pela utilização de métodos diagnósticos mais precisos, proporcionando a utilização de uma terapêutica mais potente numa fase inicial da doença.

Os re-enxertos constituem-se numa das indicações mais freqüentes de ceratoplastia penetrante<sup>(7)</sup> e possivelmente esta incidência deverá aumentar ao longo dos anos em consequência de um maior número de cirurgias proporcionado por melhores técnicas operatórias, melhor preparo e preservação do material doador, bem como melhor treinamento de cirurgiões de córnea. No presente estudo esta indicação foi responsável por 10,20% do total de cirurgias.

A indicação da cirurgia por cicatrização corneana, ulceração aguda ou crônica, ceratite secundária a vírus, degeneração e distrofia que não Fuchs não parecem estar aumentando, segundo as séries já anteriormente analisadas<sup>(3,7,8)</sup>. De maneira similar, a indicação de ceratoplastia penetrante por traumatismos tem declinado, possivelmente pelo desenvolvimento de métodos mais eficazes de prevenção. Estas foram indicações menos freqüentes de ceratoplastia no atual trabalho.

As indicações e os resultados da ceratoplastia penetrante têm se modificado ao longo dos últimos 40 anos em consequência de inúmeros fatores como o refinamento de técnicas operatórias, o advento da microcirurgia, o aperfeiçoamento do instrumental cirúrgico e o desenvolvimento de fios de sutura mais adequados. Paralelamente, os progressos obtidos nas condutas pré e pós-operatórias acham-se entre os aspectos que mais contribuíram para melhorar o prognóstico destas cirurgias.

## SUMMARY

*We retrospectively studied the clinical and pathological diagnoses*

of 49 penetrating keratoplasties, performed during the period of April 1988 to March 1989, at two different institutions: Hospital Universitário Pedro Ernesto – Universidade do Estado do Rio de Janeiro and Hospital Universitário Antônio Pedro – Universidade Federal Fluminense.

The leading indications, in order of decreasing frequency, were: aphakic bullous keratopathy (22,45%), Fuchs endothelial dystrophy (16,33%), keratoconus (14,28%), interstitial keratitis (10,20%) and regrafts (10,20%).

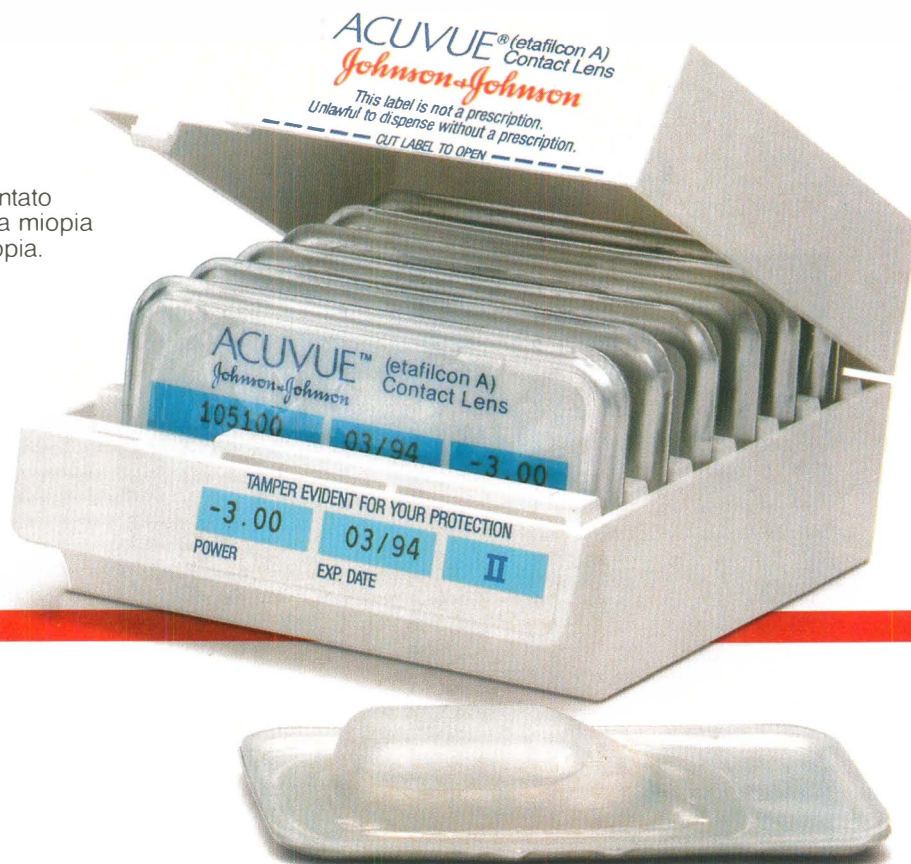#### REFERÊNCIAS BIBLIOGRÁFICAS

1. ARENTSEN, J.J.: Penetrating Keratoplasty Techniques. *Int. Ophthalm. Clin.* vol. 28, nº 1 Spring 1988.
2. ARENTSEN, J.J.: Corneal Transplant Allograft Rejection: Possible predisposing factors. *Tr. Am. Ophthalm. Soc.* vol. LXXXI: 361, 1983.
3. ARENTSEN, J.J.; MORGAN, B. & GREEN, R.: Changing indications for keratoplasty. *Am. J. Ophthalmol.* 81: 313, 1976.
4. AGOSTINI-NETO, J.; BRAGA, C.; FERREIRA, C.S.G. & HERTHEL, S.A. Análise de 64 pacientes candidatos à ceratoplastia penetrante. Apresentado como tema-livre no VIII Congresso Brasileiro de Prevenção da Cegueira, Rio de Janeiro, 1988 – comunicação pessoal.
5. GALVÃO, P.G.: Ceratoplastia. Aspectos médico-social, jurídico e religioso da utilização da córnea de cadáver. *RBO* 25: 51, 1966.
6. ROSEMBERG, I.: Sugestões práticas para aperfeiçoamento das ceratoplastias. *RBO* 42: 81, 1983.
7. SMITH, R.E.; McDONALD, H.R.; NESBURN, A.B. et al.: Penetrating Keratoplasty: Changing indications, 1947 to 1978. *Arch. Ophthalmol.* 98: 1226 – 1229, 1980.
8. ROBIN, J.B.; GINDI, J.J. et al.: An update of the indications for penetrating keratoplasty. *Arch. Ophthalmol.* 104: 87, 1986.
9. RAAB, M.F.; FINE, M.: Penetrating keratoplasty in interstitial keratitis. *Am. J. Ophthalmol.* 67: 907, 1969.
10. KWITKO, S.; NOSÉ, W.; LIMA, A.L.H. et al.: Transplante de córnea em úlcera micótica. *ABO* 51: 70, 1988.
11. ALMEIDA, A.: Ceratoplastia. *Arq. Inst. Penido Burnier* 14: 66, 1957.
12. PATON, D.: The prognosis of penetrating keratoplasty based upon corneal morphology. *Ophthalmic Surg.* 7: 36, 1976.
13. SCHANZLIN, D.J.; ROBIN, J.B.; GOMEZ, D.G. et al.: Results of penetrating keratoplasties for aphakic and pseudophakic bullous keratopathy. *Am. J. Ophthalmol.* 98: 302, 1984.

CONSELHO BRASILEIRO DE OFTALMOLOGIA  
CGC 48.939.250/0001-18

# ACUVUE\*

Lentes de contato descartáveis para miopia e hipermetropia.



## A líder mundial em lentes de contato descartáveis.

VISTAKON\*


DIVISÃO DE

Johnson & Johnson  
PRODUTOS PROFISSIONAIS LTDA.

Escreva para: Johnson & Johnson Produtos Profissionais Ltda. Gerência Vistakon\*  
Rua Avanhandava, 55 - 8.º andar - São Paulo - SP - CEP 01306.



# O tratamento do glaucoma



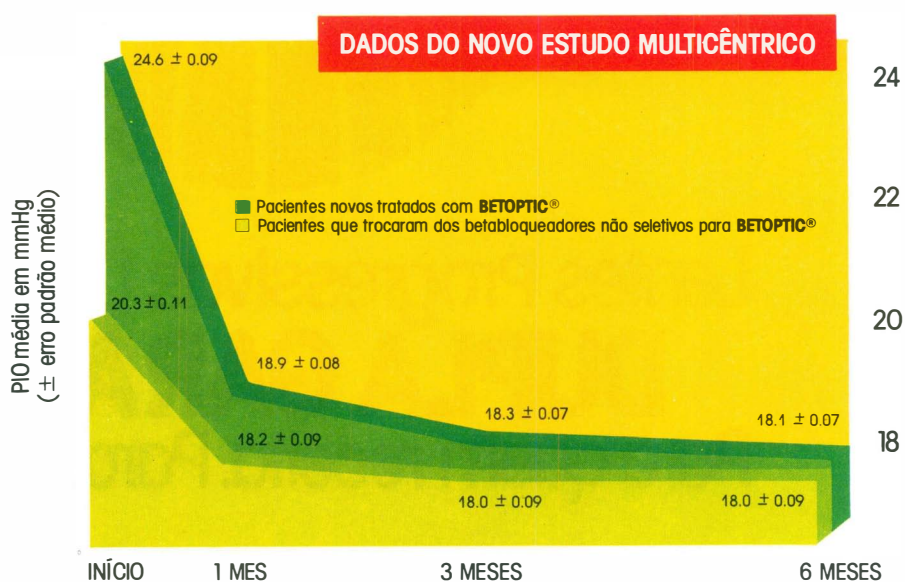
**sem complicações**

# Betoptic®

Betaxolol

## Controle efetivo da pressão intra-ocular

Como todos os betabloqueadores, BETOPTIC® reduz efetivamente a pressão intra-ocular (PIO) em novos pacientes. BETOPTIC® mantém ainda o PIO reduzida em pacientes que trocaram de um betabloqueador não seletivo para BETOPTIC®



## Oculoseletividade

Por ser altamente oculoseletivo, BETOPTIC® concentra sua atividade no globo ocular. Sua elevada lipossolubilidade assegura ótima penetração através da córnea. Uma vez absorvido, BETOPTIC® apresenta potencial reduzido de ação fora do olho. Este fato decorre da elevada ligação a proteínas, maior diluição nos fluídos corpóreos e reduzida atividade betabloqueadora plasmática quando comparado aos agentes não seletivos

## Bem estar total para o paciente

BETOPTIC® produz mínimos efeitos sistêmicos de betabloqueio por ser oculoseletivo. Isto significa que os pacientes tratados com BETOPTIC® podem esperar controle efetivo da PIO com poucas complicações clínicas - uma consideração muito importante para pacientes glaucomatosos, muitos dos quais são idosos e já apresentam comprometimento por outras doenças concomitantes. Em mais de 5.000 pacientes tratados com BETOPTIC®, observou-se mínima interferência com doenças concomitantes

Para acabar de vez com os incômodos problemas causados pelos bifocais, a SUDOP/ESSILOR acaba de lançar SPACE. A lente multifocal progressiva, que permite visão nítida

# LENTE SPACE

para longe, perto e meia distância, sem qualquer distorção. SPACE oferece ao seu cliente muito conforto e uma perfeita e fácil adaptação. E é fabricada com moderna tecnologia, o que garante um campo de visão mais amplo e estável para o usuário. Mas o melhor de SPACE é a tranquilidade que ela oferece para quem a indica: a marca SUDOP/ESSILOR. Um nome que garante qualidade e total assistência técnica para qualquer produto ótico.

Experimente indicar SPACE para seus clientes. Em cristal branco e fotocromático, além de orgânica. E deixe que eles digam adeus aos bifocais e à vista cansada também.

## Possibilidades de Receituário

SPACE ORGÂNICO			SPACE CRISTAL		
Base	Esférico	Cilindro	Base	Esférico	Cilindro
4.00	-1.50 a -5.00		3.00	-4.25 a -10.00	
6.00	-1.25 a +1.75		5.00	-4.00 a +1.25	
7.00	+2.00 a +4.00	até -4.00	6.50	+1.50 a +4.00	até -4.00
8.25	+4.25 a +5.50		7.75	+4.25 a +5.00	



*A Solução Definitiva Para Vista Cansada*