

# Retinopatia falciforme em crianças

Sickle cell retinopathy in children

João Carlos de M. Gonçalves<sup>(1)</sup>

Josefina A. Pellegrini Braga<sup>(2)++</sup>

Antonio Sérgio Nione<sup>(3)+</sup>

Rosângela A. Simoceli<sup>(4)</sup>

Mihoko Yamamoto<sup>(5)++</sup>

## RESUMO

Exames oftalmológicos foram realizados em 50 crianças (faixa etária: 9 meses e 14 anos) portadoras de hemoglobinopatias. Tor-tuosidade vascular aumentada foi verificada em 24% das crianças. Lesões do tipo "black sunburst" foram vistas em 12% dos casos. Hemorragias em placa de salmão (salmon-patch) ocorreram em 4%, obliteração arteriolar e retinopatia proliferativa mostraram-se presentes em apenas 1 caso, subseqüentemente submetido a fotocoagu-lação preventiva. A prevalência das lesões retinianas mostrou-se maior com o aumento da faixa etária. Este trabalho enfatiza a im-portância do exame oftalmológico de pacientes com anemia falciforme e suas variantes a partir da idade de 10 anos para possibilitar a detecção precoce e o tratamento imediato da forma proliferativa que pode levar à cegueira.

**Palavras-chave:** anemia falciforme, hemoglobinopatias, retinopatia proliferativa, "sea fan"

## INTRODUÇÃO

A hemoglobinopatia falciforme é uma doença hereditária que ocorre principalmente na população negra, caracterizada pela produção de hemoglobina anormal chamada HbS, que decorre da substituição do aminoácido valina pelo ácido glutâmico na posição 6 da cadeia  $\beta$ . Essa hemoglobina, influenciada por certos fatores, assume uma forma em foice, que será a responsável pela vasculopatia oclusiva e anemia por hemólise, além de uma série de manifestações clínicas e oculares<sup>(1)</sup>. Suas variantes são as hemoglobinopatias SC e S-beta talassemia, além da forma heterozigota da HbS(A-S)<sup>(2)</sup>.

As manifestações oculares são re-presentadas por alterações orbitá-rias<sup>(3)</sup>, conjuntivais<sup>(4)</sup>, uveais<sup>(5)</sup>, papi-lares<sup>(6)</sup> e retinianas<sup>(7)</sup>. As alterações retinianas, objeto deste estudo, po-dem ser divididas em proliferativas e não-proliferativas<sup>(8)</sup>.

A retinopatia falciforme prolife-rativa se não tratada precocemente pode levar à cegueira. Desta forma, procura-se neste estudo, através da avaliação retiniana de 50 crianças portadoras de hemoglobinopatias, identificar a faixa etária associada à forma proliferativa para possibilitar uma atuação preventiva no momento adequado.

## MATERIAL E MÉTODOS

Cinquenta pacientes da Disciplina de Hematologia da Escola Paulista de Medicina, portadores de hemo-globinopatias, foram submetidos a avaliação oftalmológica que consis-tiu de mensuração da acuidade visual com a melhor correção óptica, bio-microscopia do segmento anterior, oftalmoscopia indireta e angiografia fluoresceínica dos casos que apre-sentavam alterações fundoscópicas. Não foi possível a obtenção de acui-dade visual de oito pacientes devido à idade dos mesmos.

(1) *Chefe do Setor de Retina da Disciplina de Oftalmologia da Faculdade de Medicina de Jundiaí*

(2) *Pós-graduanda da Disciplina de Hematologia e médica contratada do Departamento de Pediatria da Escola Paulista de Medicina*

(3) *Chefe do Setor de Retina da Disciplina de Oftalmologia da Escola Paulista de Medicina*

(4) *Médica oftalmologista do Hospital Santa Cruz*

(5) *Professora assistente da Disciplina de Hematologia da Escola Paulista de Medicina*

**Nota:** Trabalho conjunto das Disciplinas de Oftalmologia (+) e Hematologia (++) da Escola Paulista de Medicina.

Endereço para correspondência: João Carlos de Miranda Gonçalves - Rua Borges Lagoa, 512 - apto. 114 - bloco B - Vila Clementino - São Paulo - CEP 04038

O diagnóstico específico da hemoglobíno-patia se baseou na eletroforese de hemoglobina (método do cetato de celulose).

## RESULTADOS

Como mostra a Tabela I foram estudados cinquenta pacientes portadores de seis tipos diferentes de hemoglobíno-patias, sendo que trinta destes pacientes (60%) apresentavam anemia falciforme, quatro hemoglobíno-patias do tipo SC, três casos de S- $\beta$  talassemia e os treze pacientes restantes possuíam outros tipos de hemoglobíno-patias.

**TABELA I**  
Característica da população pediátrica estudada na Escola Paulista de Medicina segundo o diagnóstico hematológico.

| Tipo de Hemoglobíno-patia        | Número de casos |
|----------------------------------|-----------------|
| Anemia falciforme                | 30              |
| Hemoglobíno-patia SC             | 4               |
| S- $\beta$ talassemia            | 3               |
| Hemoglobíno-patia S heterozigoto | 6               |
| Hemoglobíno-patia C heterozigoto | 6               |
| Hemoglobíno-patia C homozigoto   | 1               |
| <b>TOTAL</b>                     | <b>50</b>       |

Em relação à distribuição por sexo tivemos vinte e dois pacientes do sexo masculino e vinte e oito do feminino.

A cor negra da pele foi a mais encontrada, estando presente em vinte e seis das crianças, enquanto a cor branca foi constatada em somente quatro dos casos de anemia falciforme.

A idade dos pacientes examinados teve como limite inferior o valor de nove meses e como limite superior a idade de catorze anos, ficando o valor médio em 6,94. Apesar da limitação do número de casos podemos verificar que a incidência de patologia retiniana foi maior no grupo de faixa etária mais elevada (onze a catorze anos) e menor no grupo mais jovem

**TABELA II**  
Distribuição da idade, sexo e presença de doença retiniana em crianças com anemia falciforme na EPM.

| Faixa etária | Sexo      |           | Total de casos | Patologia retiniana |           |
|--------------|-----------|-----------|----------------|---------------------|-----------|
|              | Masculino | Feminino  |                | Presente            | Ausente   |
| 0 - 3        | 2         | 3         | 5              | 1                   | 4         |
| 4 - 7        | 5         | 8         | 13             | 5                   | 8         |
| 8 - 11       | 3         | 5         | 8              | 2                   | 6         |
| 11 - 14      | 2         | 2         | 4              | 3                   | 1         |
| <b>TOTAL</b> | <b>12</b> | <b>18</b> | <b>30</b>      | <b>11</b>           | <b>19</b> |

**TABELA III**  
Característica da população estudada segundo o tipo de lesão retiniana encontrada.

| Tipo de lesão retiniana | SS        | SC       | S-B      | AS       | AC       | CC       | Total     |
|-------------------------|-----------|----------|----------|----------|----------|----------|-----------|
| Tortuosidade vascular   | 9         | 2        | 1        | 0        | 1        | 0        | 13        |
| Black sunburst          | 4         | 1        | 1        | 0        | 0        | 0        | 6         |
| Salmon patch            | 1         | 1        | 0        | 0        | 0        | 0        | 2         |
| Obliteração arteriolar  | 0         | 1        | 0        | 0        | 0        | 0        | 1         |
| Sea fan                 | 0         | 1        | 0        | 0        | 0        | 0        | 1         |
| <b>TOTAL</b>            | <b>14</b> | <b>6</b> | <b>2</b> | <b>0</b> | <b>1</b> | <b>0</b> | <b>23</b> |

(zero a três anos), demonstrada na Tabela II.

A frequência da lesão retiniana mostrou-se menor nos casos onde o índice de hemoglobina fetal foi maior que 10%, pois dos trinta casos de anemia falciforme, dezessete

apresentavam HbF maior que 10% com somente dois casos com lesão retiniana, ao passo que dos treze casos com HbF menor que 10% somente cinco não apresentaram lesão, havendo neste caso uma positividade de 61,5%.

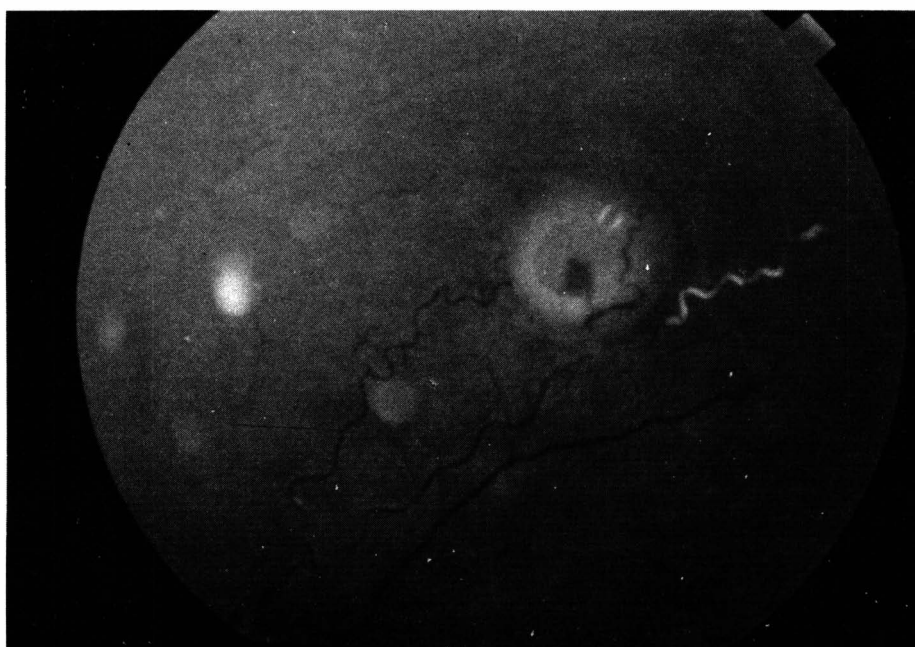


Figura 1 - Retinografia mostrando lesão tipo "salmon patch"

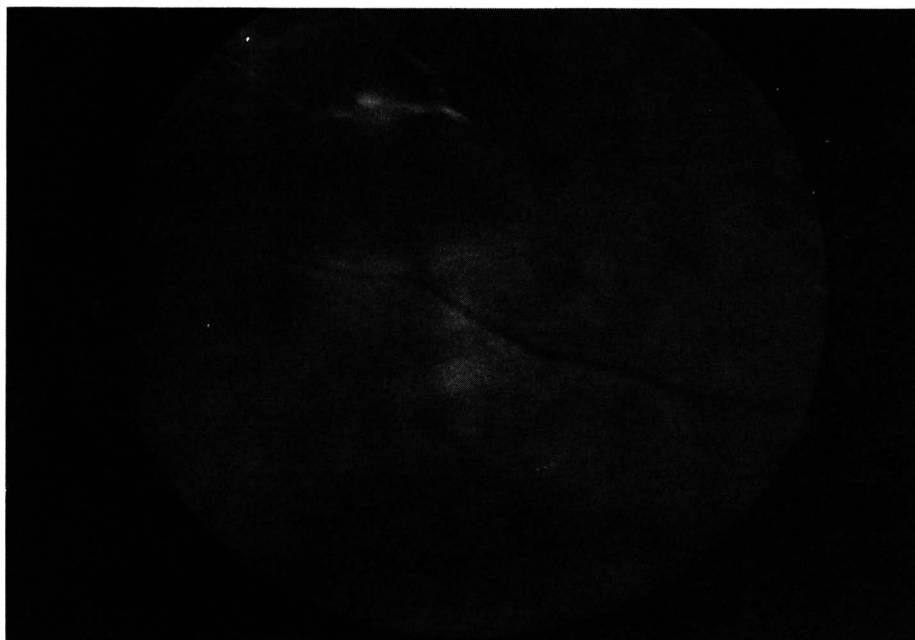


Figura 2 – Retinografia mostrando oclusão arteriolar periférica

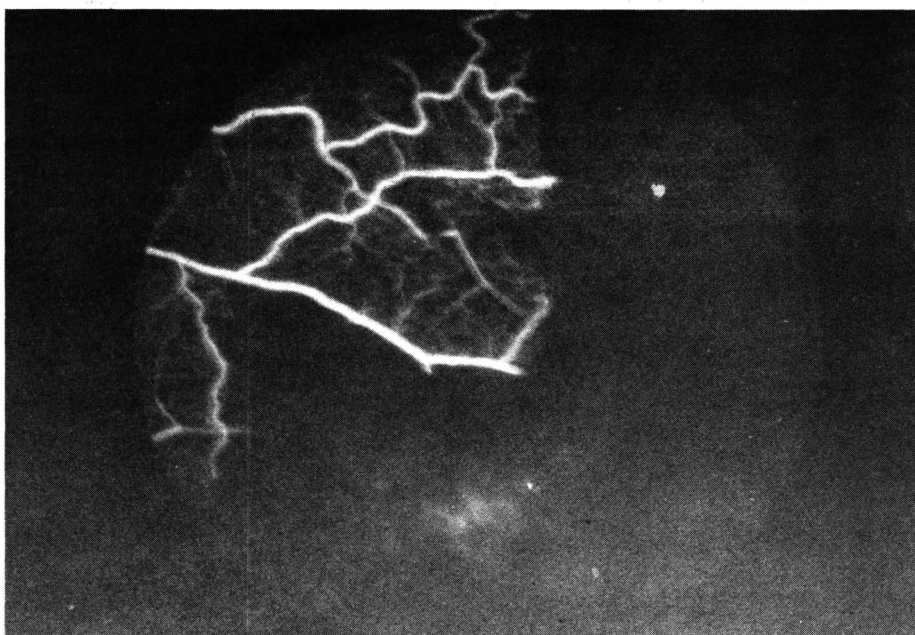


Figura 3 – Angiografia fluoresceínica (má perfusão periférica)

Em relação às lesões retinianas observamos cinco padrões distintos, como mostra a Tabela III. As lesões do tipo “black sunburst” foram vistas em 12% dos casos, tortuosidade vascular aumentada foi verificada em 24% das crianças, hemorragias em

placa de salmão (salmon-patch) ocorreram em 4%, obliteração arteriolar em 2% e “sea fan” em 2% deles (figuras 1 e 2).

A angiografia fluoresceínica demonstrou em alguns casos áreas de má perfusão periférica com anasto-

moses arteríolo-venulares (figura 3).

A respeito da avaliação da acuidade visual (com a melhor correção) não houve alteração significativa.

## DISCUSSÃO

Este estudo mostra que a doença retiniana de pacientes com hemoglobinopatias ocorre principalmente relacionada aos genótipos SS e SC. Como se sabe, o tipo SS (anemia falciforme) provoca um alto índice de acometimento sistêmico e baixo de acometimento ocular, ao passo que o contrário se verifica em relação à hemoglobinopatia SC, como mostraram os resultados deste trabalho<sup>(1)</sup>.

Das duas formas de retinopatia, a forma não-proliferativa é mais frequente nos pacientes mais jovens, enquanto que a forma proliferativa ocorre numa faixa etária mais elevada, acima dos dez anos de idade. Nosso grupo de pacientes mostrou apenas um caso de retinopatia proliferativa numa paciente do sexo feminino de 14 anos de idade e com genótipo SC, sendo compatível com o esperado e demonstrado na literatura<sup>(9)</sup>. Uma classificação completa da retinopatia falciforme proliferativa foi idealizada e publicada por Goldberg em 1971<sup>(8)</sup>.

O aparecimento de casos de retinopatia proliferativa na faixa etária dos dez aos catorze anos, ainda que pouco frequente, nos alerta para a necessidade de se iniciar um exame periódico a partir da segunda década da vida para que possamos detectar precocemente as formas proliferativas, como propõe Kimmel<sup>(7)</sup>.

A retinopatia falciforme proliferativa<sup>(10)</sup> quando instalada se comporta como outras patologias mais frequentes como o diabetes e a retinopatia da prematuridade, podendo acarretar hemorragias vítreas severas, descolamentos de retina de difícil resolução, podendo culminar em cegueira. Neste estudo a fotocoagulação retiniana com laser de argônio da paciente com retinopatia prolife-

rativa atuou como fator preventivo da cegueira.

Na bibliografia revisada dos últimos 10 anos não há relato de qualquer trabalho referente a anemia falciforme e alterações retinianas em crianças brasileiras. Em relação à literatura mundial existem alguns relatos, como os referidos neste trabalho.

A hemoglobina fetal representa um fator de proteção para o paciente falcêmico e isto foi verificado neste trabalho onde somente 2 casos com lesão retiniana foram encontrados com taxa de HbF superior a 10%, como já demonstrava Talbot em 1983<sup>(9)</sup>.

#### SUMMARY

*Ophthalmic examinations were performed on 50 children (aged 9 months-14 years) with hemoglobin-*

*opathies. Venous tortuosity was present in 24% of the children, black sunburst lesions were seen in 12% of the cases. Salmon-patch hemorrhages occurred in 4%, arteriolar obliteration and proliferative retinopathy were seen in only one case and this patient subsequently underwent a preventive laser treatment. The prevalence of the retina lesions was associated to the increasing of the age of the patient. This work emphasizes the importance of the ophthalmic examination beginning at the age of 10 years old towards to the early detection and imediate treatment of the proliferative phase which sometimes may cause blindness.*

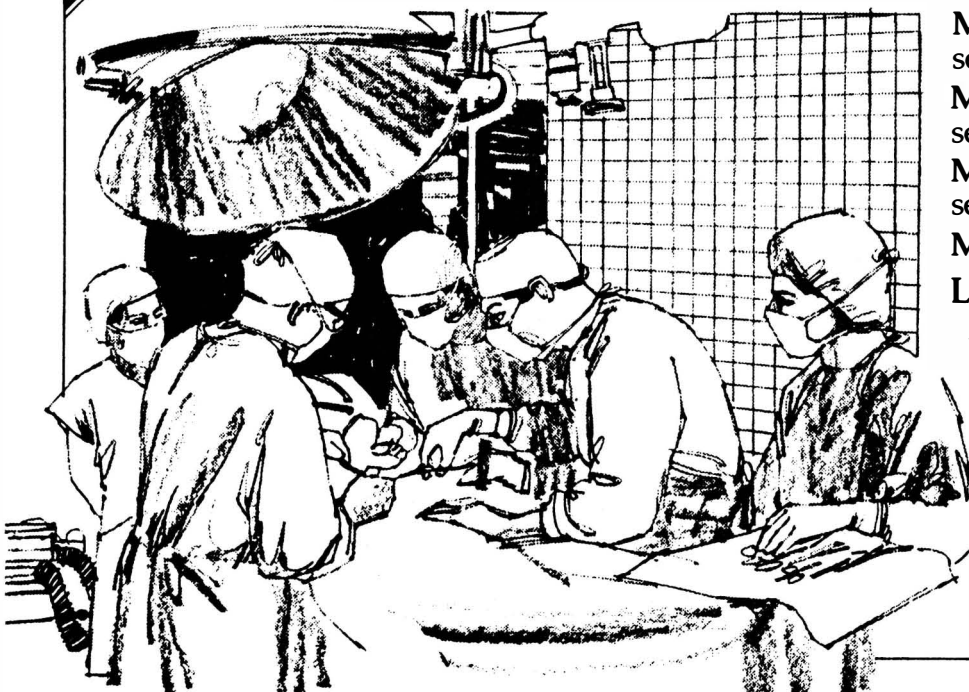#### REFERÊNCIAS BIBLIOGRÁFICAS

1. LIEB W.A., GEERAESTS W.J., GUERRY DIII: Sickle cell retinopathy: Ocular and Systemic manifestations of sickle-cell disease. *Acta Ophthalmol (Kbh) (Suppl)* 1959; 58: 1-45.
2. SERJEANT G.R.: The Clinical Features of Sickle Cell Disease. New York, American Elsevier Publishing Company, 1974.
3. BLANK J.P., GILL F.M.: Orbital infarction in sickle cell disease. *Pediatrics* 1981; 67: 879-881.
4. PATON D.: The conjunctival sign of sickle cell disease. *Arch Ophthalmol* 1961; 66: 90-94.
5. GOLDBERG M.F., TSO MOM: Rubeosis iridis and glaucoma associated with sickle cell retinopathy: A light and electron microscopic study. *Ophthalmology* 1978; 85: 1028-1041.
6. GOLDBAUM M.H., JAMPOL L.M., GOLDBERG M.F.: The Disc sign in sickling hemoglobinopathies. *Arch Ophthalmol* 1978; 96: 1597-1600.
7. KIMMEL A.S., MAGARGAL L.E., MAIZEL, R., DOYLE E.R.: Proliferative sickle cell retinopathy under age 20: a review. *Ophthalmic Surgery* 1987; 18: 126-128.
8. GOLDBERG M.F.: Classification and pathogenesis of proliferative sickle retinopathy. *Am. J. Ophthalmol* 1971; 71: 649-665.
9. TALBOT J.F., BIRD A.C., SERJEANT G.R., HAYES R.J.: Sickle cell retinopathy in young children in Jamaica. *British Journal of Ophthalmology*, 1982; 66: 149-154.
10. STEPHENS R.F.: Proliferative sickle cell retinopathy: the disease and a review of its management. *Ophthalmic Surgery* 1987; 18: 222-231.

Agora  
no Brasil

## A Alcon de olho na cirurgia

### Sistemas cirúrgicos oftálmicos MVS da Alcon Surgical



MVS XIV - Cirurgias do segmento anterior

MVS XII - Cirurgias do segmento posterior

MVS XX - Cirurgias do segmento anterior e posterior

MVS XXX - Facoemulsificador

Linha completa com acessórios

**Linha MVS**  
**Alcon Surgical**

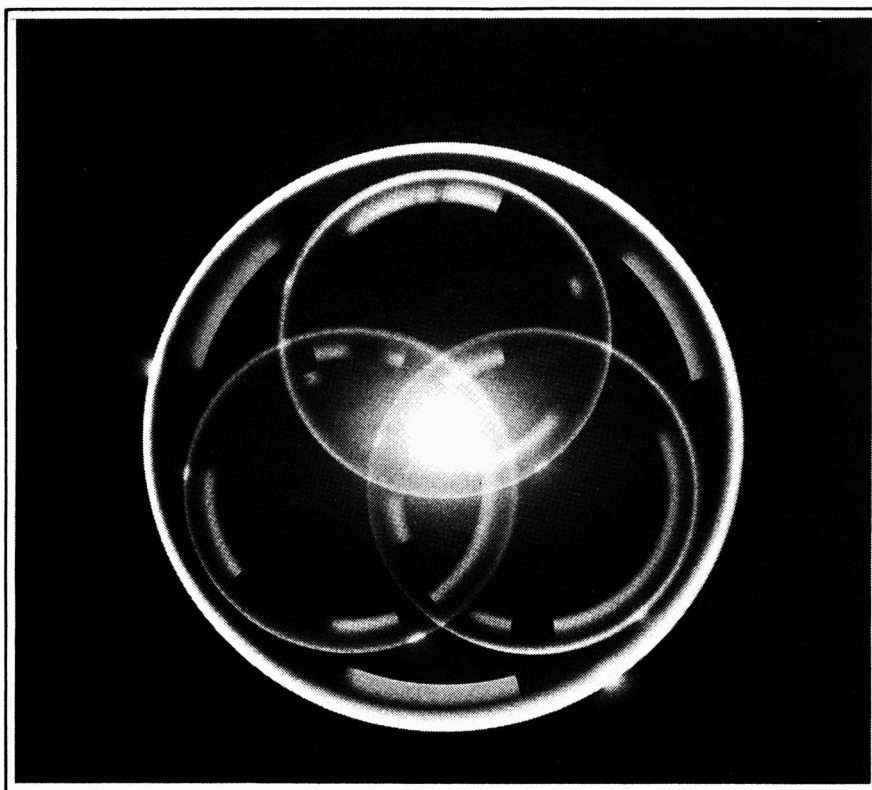
Para todos os cirurgiões de visão

Maiores informações -  
Alcon Laboratórios do Brasil Ltda.  
Tel. (011) 268-7433 - Ramal 316

**Alcon**  
Linha Cirúrgica

# Medicon

## WALMAR



# EQUALENS™

Qualidade, tradição e pioneirismo. É isso que você pode esperar de nossas lentes-de-contato. Somos parte de um mundialmente seletivo grupo de laboratórios, indicados pelos melhores fabricantes de materiais do mundo, para conduzir em primeira mão os testes em seus produtos. É o caso da Equalens, hoje mundialmente consagrada na linha de fluorocarbonadas. Fomos os primeiros a testar e comercializar estas lentes, antes mesmo dos próprios americanos.

A marca MEDICON, traduz 18 anos dedicados à qualidade, e uma política comercial que defende os seus interesses.

MEDICON, a lente do médico.

Medicon

Rua dos Timbiras, 500 – Conjunto 01 - CEP 30.140

Belo Horizonte – MG

Fones: (031) 222-3141 – Telex (031) 1802