

Rabdomiossarcoma subconjuntival - Relato de um caso

Subconjunctival rhabdomyosarcoma - Case Report

Luis Paves ⁽¹⁾
Eliana Monteiro Caran ⁽²⁾
Paulo Gois Manso ⁽¹⁾
Antônio Sérgio Petrilli ⁽³⁾
Moacyr Pezati Rigueiro ⁽⁴⁾

RESUMO

É descrito um caso de rabdomiossarcoma epibulbar de localização subconjuntival em um paciente de 18 anos de idade. Foram realizados exames de tomografia computadorizada e biópsia da lesão para confirmação diagnóstica. O tratamento instituído consistiu em quimioterapia e radioterapia adicional para controle local.

Palavras-chave: Rabdomiossarcoma; Tumores epibulbares; Quimioterapia

O rabdomiossarcoma, antes considerado como um tumor maligno raro, emergiu como um dos tumores malignos primários orbitais mais freqüente de criança ^{1,2}. É um tumor que freqüentemente origina-se em crianças, do tecido mesenquimal primitivo, acometendo principalmente crianças de 2 a 6 anos de idade e adolescentes. Cerca de 40% dos casos de RMS situam-se na cabeça e pescoço e destes, 10% localizam-se em órbita. Proptose ocular, unilateral, rapidamente progressiva é o sinal mais freqüente desta eventualidade ^{2,3}. Na órbita o rabdomiossarcoma pode acometer várias localidades, entretanto a região subconjuntival é raramente comprometida ³⁻⁶. No presente artigo, descrevemos um caso de rabdomiossarcoma cuja apresentação inicial foi de um tumor em região subconjuntival, sendo de nosso conhecimento poucos casos semelhantes na literatura ³⁻⁵.

via história de trauma ou patologia ocular anterior.

Ao exame oftalmológico paciente apresentava uma acuidade visual de 20/20 em ambos os olhos. À inspeção notava-se uma lesão em região temporal superior de conjuntiva de olho esquerdo, polipóide, com superfície irregular, avermelhada e que media cerca de 1,5 cm. À biomicroscopia, o tumor apresentava-se subconjuntival (figura 1). Não observava-se proptose ocular ou qualquer alteração de motilidade ocular extrínseca. O fundo de olho era normal.

As tomografias computadorizadas (CT) de órbita e crânio demonstravam uma lesão sólida, bem delimitada, em topografia de glândula lacrimal e orbital anterior, sem evidências de erosão óssea. (figura 2).

A biópsia deste tumor subconjuntival revelou tratar-se de rabdomiossarcoma botrióide.

O paciente foi então submetido a outros exames incluindo CT de tórax e abdomen, biópsia de medula óssea e mapeamento óssea, exames que revelaram-se normais.

Iniciamos quimioterapia com ifosfamida e etoposide alternado com VAC (Vincristina, dactinomicina e ciclofosfamida). Após o 4º. ciclo de

DESCRIÇÃO DO CASO

Estudante, 18 anos de idade, masculino, branco, procurou o serviço de oftalmologia com queixa de uma lesão em olho esquerdo há 2 meses, de crescimento progressivo, indolor. Não ha-

⁽¹⁾ Médico do setor de órbita do Departamento de Oftalmologia da Escola Paulista de Medicina.

⁽²⁾ Médica assistente do setor de Oncologia Pediátrica do Departamento de Pediatria da Escola Paulista de Medicina.

⁽³⁾ Prof. adjunto do Departamento de Pediatria da Escola Paulista de Medicina.

⁽⁴⁾ Prof. assistente do Departamento de Anatomia Patológica da Escola Paulista de Medicina.

Endereço para correspondência: Al. Itu, 1309 apto. 51 - Cerqueira César - CEP 01421-001 - São Paulo - SP

quimioterapia, a massa tumoral reduziu suas dimensões em mais de 50% (remissão parcial) e iniciamos a radioterapia (4000 cGy) para controle local. Atualmente o paciente prossegue com tratamento quimioterápico e encontra-se em remissão completa da doença.

EXAME ANÁTOMO-PATOLÓGICO

A biópsia revelou neoplasia mesenquimal constituída por células imaturas atípicas e pequenas, de citoplasma escasso, permeadas por estroma conjuntivo frouxo, por vezes de

aspecto mixóide. A lesão tinha aspecto vegetante com múltiplas formações sobrelevadas revestidas por epitélio conjuntival típico adelgado.

Foi realizado exame imuno-histoquímico pela técnica de peroxidase-anti-peroxidase para confirmação da histogênese. Houve imuno-expressão de actina muscular e vimentina nas células neoplásicas (fig. 3).

DISCUSSÃO

O rabdomiossarcoma é uma neoplasia maligna de natureza agressiva, que exige diagnóstico rápido e terapia efetiva. Pode acometer qualquer local da órbita ou anexos, porém tende a envolver a porção superior da órbita. Raramente ela aparece abaixo da conjuntiva ou dentro da pálpebra, o que dificulta a avaliação clínica e abordagem terapêutica.

A apresentação inicial do caso descrito foi similar à descrita por Cameron⁴ e Levy³, uma massa de coloração avermelhada em região epibulbar, de crescimento progressivo. É importante diferenciar outros tumores freqüentes nessa idade: lesões coristomatosas (cisto dermóide, dermolipoma, etc.), nevus amelanótico, cisto de inclusão epitelial, papiloma, granuloma piogênico, linfangioma conjuntival, hiperplasia linfóide reativa, lipoma, granuloma, neurofibroma, mixoma, etc.⁵

Em avaliação clínica e histopatológica de 302 tumores epibulbares, o rabdomiossarcoma foi responsável por apenas 1 caso (0,3%)⁴. Em uma outra série de 645 biópsias de lesões orbitárias em um período de 20 anos apenas 8 casos foram diagnosticados como rabdomiossarcoma e destes, somente 1 tinha uma massa abaixo da conjuntiva⁷

As características clínicas e histopatológicas de rabdomiossarcoma botríide de órbita são idênticas ao sarcoma botríide, um tumor do trato genitourinário de crianças do sexo feminino². É importante diferenciar de outros tumores que podem imitar micros-

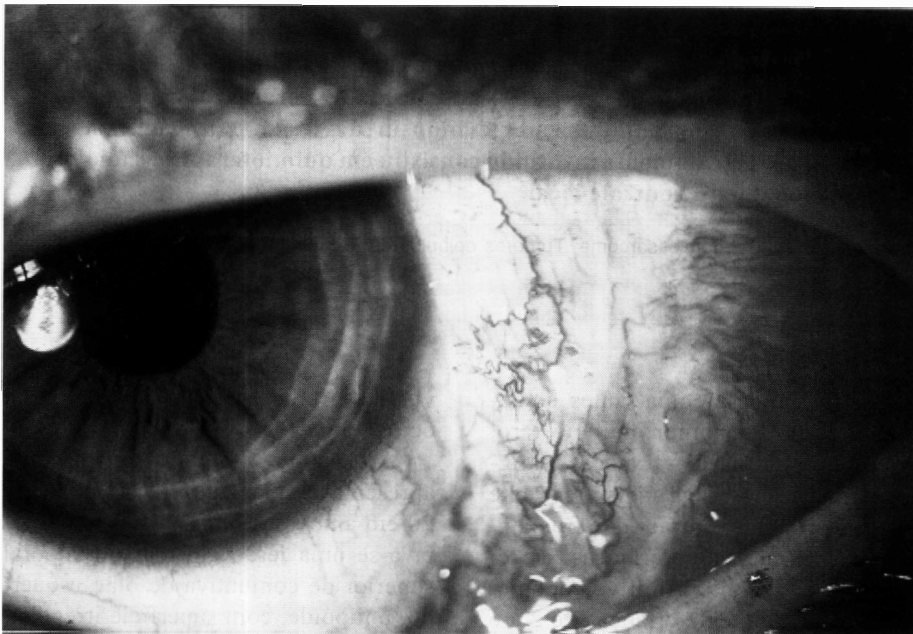

Fig.1 - Exame biomicroscópico apresenta tumoração em região subconjuntival de olho esquerdo.

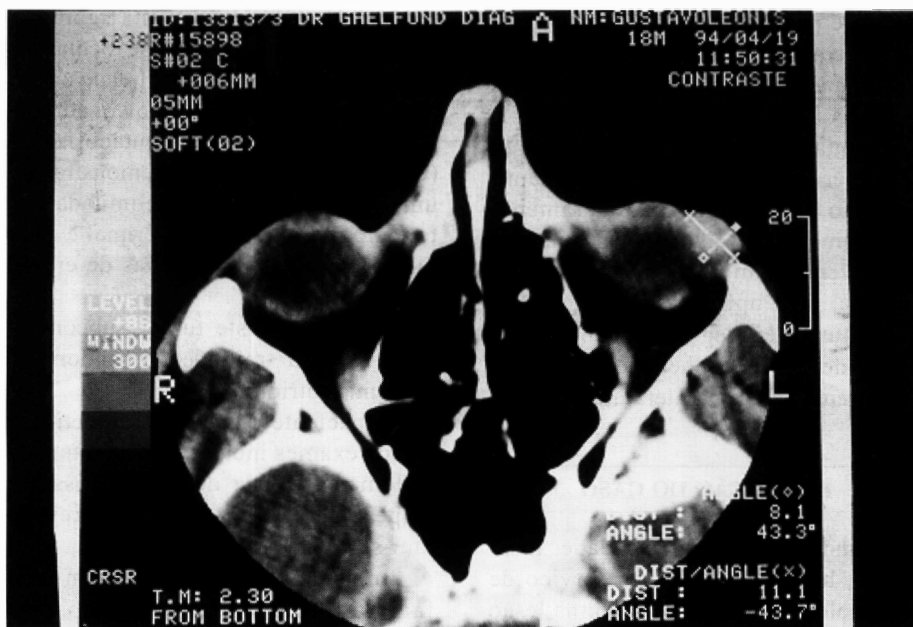

Fig.2 - Tomografia computadorizada mostrando tumoração arredondada, bem delimitada em topografia de glândula lacrimal esquerda.

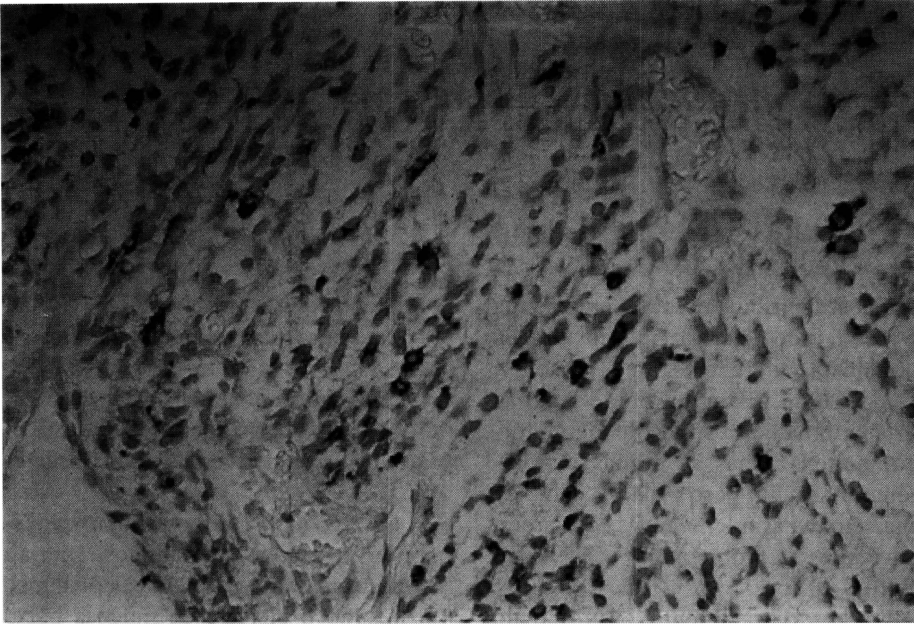


Fig.3 - Positividade para actina nas células tumorais pelo método peroxidase anti-peroxidase (160x).

copicamente este tumor principalmente nesta faixa etária: sarcoma de Ewing, melanoma maligno, linfoma maligno e neuroblastoma metastático.⁴

Embora o tumor apresentasse proporcionalmente ao sítio primário, grandes dimensões, não constatamos metástases regionais ou à distância. A escassez de rede linfática, a presença do arcabouço ósseo servindo como escudo à propagação do tumor, são fatores utilizados para explicar este comportamento. Por outro lado, acredita-se que na região ocular o diagnóstico seja feito mais precocemente que em outras localizações. Apesar destas constatações, são relatados na literatura, casos de rabdomiossarcoma de órbita com infiltração de seios da face, metástases regionais e à distância^{2, 8, 9}. Portanto as pesquisas para avaliação do tumor primário e das metástases devem ser cuidadosas e sistematicamente instituídas.

A faixa etária de acometimento do rabdomiossarcoma varia conforme as séries. Em geral a idade média de aparecimento é de 7 a 8 anos de idade^{2, 8}. Porém pode variar de 3,5 meses até 41 anos de idade, sendo que a maioria dos

casos, entretanto, está em crianças menores que 16 anos de idade². É importante notar que todos os casos de rabdomiossarcoma subconjuntival descritos aparecem em crianças menores que 16 anos de idade. O nosso paciente tinha 18 anos de idade na época do aparecimento da tumoração.

Atualmente, já é bem estabelecido, que o tratamento do rabdomiossarcoma deve ser multimodal com poliquimioterapia e cirurgia e/ou radioterapia⁹. A abordagem cirúrgica isolada, mesmo com exenteração, para o rabdomiossarcoma de órbita ou conjuntival, apresentou alta taxa de recidiva local e à distância^{2, 3, 10}. Na maioria dos centros, o controle local é realizado com radioterapia numa dose total de 4000 cGy e tem se mostrado efetiva; a poliquimioterapia é sempre administrada para controle sistêmico^{9, 11}.

O prognóstico de RMS de órbita é de cerca de 86% de sobrevida livre de doença no estudo do IRSI (Intergroup Rhabdomyosarcoma Study)¹¹. Existem poucos casos relatados na literatura de RMS de conjuntiva com tratamento bimodal (quimioterapia e radioterapia), mas acreditamos que seu

prognóstico também seja bom. Embora ainda em vigência de terapêutica, a expectativa é que o caso apresentado tenha uma boa evolução com chance de cura.

SUMMARY

A case of subconjunctival rhabdomyosarcoma in an 18 years old age male is described. CT scan showed a localized tumor with no bone erosion on the superior temporal aspect of the orbit. The diagnosis was made by lesion biopsy. He was submitted to chemotherapy and radiotherapy for local control.

REFERÊNCIAS BIBLIOGRÁFICAS

1. XIAN LI; BANG-HE G.; BING LI; LIAO-QUING, L. - Orbital rhabdomyosarcoma. Immunohistochemical studies of seven cases.
2. SHIELDS, J. R.; SHIELDS, C. L. - Rhabdomyosarcoma of the orbit. *Archives Ophthalmology*, **105**(5): 203-10, 1987.
3. LEVY, M. R. - Subconjunctival rhabdomyosarcoma. *Am J Ophthalmol*, **65**: 452-4, 1968.
4. CAMERON, D. J.; WICK, M. R. - Embryonal Rhabdomyosarcoma of the conjuntiva. A clinicopathologic and Immunohistochemical Study. *Arch Ophthalmol*. **109**: 1203-1209, 1986.
5. ELSAS F., J.; GREEN, W. R. - Epibulbar tumors in childhood. *Am J Ophthalmol*, **79**: 1001-7, 1975.
6. ABRAMSON, D. H.; ELSWORTH, R. M.; TRETTER P. et al. - The treatment of orbital rhabdomyosarcoma with irradiation and chemotherapy. *Ophthalmology*, **86**: 1330-5, 1979.
7. SHIELDS, J. A.; BAKEWELL, B.; AUGSBURGER, J. J.; FLANAGAN, J. C. - Classification and incidence of space-occupying lesions of the orbit. *Arch Ophthalmol*, **102**: 1606-11, 1984.
8. JONES, J. S.; REESE, A. B.; KRAUT, J. - Orbital Rhabdomyosarcoma. An analysis of 62 cases. *Trans Amer Ophthal Soc.*, **63**: 223-255, 1965.
9. FIORILLO, A.; MIGLIORATI, R.; GRIMALDI, N.; VASSALO, P.; CANALE, G.; TRANFA, F.; UCCELLO, G.; FIORE, M.; MUTO, P.; MENNA, G.; PARASOLA, R.; BONAVOLONTA, G. - Multidisciplinary treatment of primary orbital rhabdomyosarcoma. A single institution experience. *Cancer*, **67**: 560-3, 1991.
10. SAGERMAN, R. H. - Orbital rhabdomyosarcoma. A paradigm for irradiation. *Radiology*, **187**: 605-7, 1993.
11. HEYN, R.; RONEY, B.; RIMANN, R.; TEFT, M.; LAWRENCE, W.; SOULE, E.; MAUREN, H. - Late effects of therapy in orbital RMS in children. *Cancer*, **57**: 1738-43, 1986.