

# Detecção do DNA dos papilomavírus tipos 16 e 18 em lesões epiteliais adquiridas da conjuntiva\*

*Detection of human papillomavirus DNA types 16 and 18 from acquired epithelial lesions of the conjunctiva*

Sung Bok Cha <sup>(1)</sup>  
Jerry A. Shields <sup>(2)</sup>  
Ralph Eagle Jr. <sup>(3)</sup>  
Ming Wang <sup>(4)</sup>  
Marinho J. Scarpi <sup>(5)</sup>

## RESUMO

Certos tipos de papilomavírus humanos são conhecidos como vírus oncogênicos pela capacidade de induzir a transformação maligna das lesões epiteliais cutâneas, conjuntivais e da mucosa. Essa habilidade tem sido recentemente estabelecida, principalmente com a utilização de métodos de biologia molecular como a reação de polimerase em cadeia (PCR) e as técnicas de hibridização.

Foi avaliada no presente estudo a ocorrência de fragmentos do DNA dos HPVs com suspeita de potencial de transformação maligna, como os HPVs tipos 16 e 18, nas lesões displásicas e carcinomas da conjuntiva ocular, através das técnicas de PCR e hibridização por pontos.

Foram estudadas 31 peças histológicas com diagnósticos que variaram de papiloma a carcinoma invasivo da conjuntiva ocular. Essas lesões conjuntivais foram divididas em dois grupos; entre os que tiveram ou não recidiva.

Os resultados mostram uma positividade de 73% para o DNA do HPV tipo 16 no grupo dos recidivantes e, 65% entre os que não tiveram recidiva da lesão. Quanto a positividade ao HPV tipo 18, foi de 9% e 5% nos grupos recidivantes e não recidivantes, respectivamente.

A partir destes dados concluímos que a incidência do DNA do HPV nas lesões epiteliais da conjuntiva é relativamente alta, sugerindo um possível envolvimento do mesmo no desenvolvimento das neoplasias.

**Palavras-chave:** Papilomavírus; Carcinoma espinocelular; Conjuntiva; PCR

## INTRODUÇÃO

A etiopatogenia da displasia conjuntival, carcinoma espinocelular *in situ* e carcinoma espinocelular invasivo, permanece desconhecida <sup>1</sup>. Por muitos anos, o raio ultra-violeta tem sido considerado o principal fator desencadeador dessas lesões. Essa associação vem das evidências como: maior incidência das lesões displásicas nos países tropicais; nos trabalhadores rurais que estão constantemente expostos à iluminação direta e a preferência das mesmas em ocorrer na região da fenda

palpebral; e a presença de sinais de elastose solar nos estudos histológicos <sup>2,3</sup>. Existem outros inúmeros fatores que também estariam direta ou indiretamente ligados à patogênese dessas lesões epiteliais como: sexo, idade, estado imunológico, hormonal, hábito de fumar, presença de um outro processo tumoral e mais recentemente, a infecção por vírus denominados oncogênicos, como os papilomavírus humano (HPV) <sup>4,5</sup>.

Entende-se por vírus oncocongênicos aqueles capazes de iniciar um processo tumoral maligno <sup>6</sup>. São consi-

\* Tese apresentada ao Curso de Pós-Graduação em Medicina da Universidade Federal de São Paulo-EPM para obtenção do Título de Doutor em Medicina.

<sup>(1)</sup> Setor de Tumores Oculares do Departamento de Oftalmologia da Universidade Federal de São Paulo-EPM. Serviço de Tumores Oculares do Hospital A. C. Camargo

<sup>(2)</sup> Serviço do Oncologia Ocular do Wills Eye Hospital, Philadelphia, USA

<sup>(3)</sup> Serviço de Patologia Ocular do Wills Eye Hospital, Philadelphia, USA

<sup>(4)</sup> Laboratório de Biologia Molecular do Wills Eye Hospital, Philadelphia, USA

<sup>(5)</sup> Setor de Patologia Externa do Departamento de Oftalmologia da Universidade Federal de São Paulo-EPM.

derados vírus oncogênicos os papilomavírus (neoplasias anogenitais, dermatológicas, do aparelho respiratório, do aparelho digestivo e oculares), vírus de Epstein-Barr (linfoma não Hodgkin), citomegalovírus (sarcoma de Kaposi) e possivelmente, o vírus do herpes simples <sup>6</sup>.

Os HPVs pertencem a um grupo de vírus espécie-específico, com o potencial de contaminar os seres humanos <sup>5</sup>. Atualmente, existem mais de 70 tipos de HPVs descritos na literatura. Entretanto, somente alguns tipos apresentam potencial oncogênico e são, basicamente, os HPVs 16, 18, 31 e 33 <sup>5</sup>.

Os HPVs são essencialmente epiteliotrópicos e apresentam uma predileção pelo epitélio estratificado escamoso. O ciclo de replicação do vírus é sincronizado pela diferenciação e maturação das células do epitélio escamoso, ou seja, à medida que as células epiteliais se diferenciam, a partir da camada basal do epitélio, condições ideais e favoráveis para a replicação viral estariam sendo oferecidas. O epitélio cutâneo, mucoso e metaplásico, que são os três tipos de epitélio escamoso, podem ser infectados pelo HPV <sup>7</sup>.

Nos últimos anos, evidências diretas e circunstanciais vêm associando a infecção por HPV e neoplasias genitais como: 1) achados histológicos de coilocitose, em 70% das displasias do cérvix uterino; 2) detecção de estruturas protéicas do HPV, através dos estudos imuno-histoquímicos, nas neoplasias epiteliais e 3) o potencial das lesões genitais contaminadas pelo HPV de sofrer a transformação maligna <sup>5</sup>. Por outro lado, as semelhanças histológicas e anatômicas apresentadas pelo cérvix uterino e pela região do limbo conjuntival fizeram com que as displasias conjuntivais e os carcinomas fossem classificados dentro dos mesmos critérios das displasias da região cervical, e o estudo anatomopatológico das lesões epiteliais displásicas das duas localidades demonstrou

alterações celulares muito semelhantes em relação a infecção por HPV <sup>8</sup>.

As avaliações clínica e histopatológica podem surgir o envolvimento dos HPVs nas neoplasias, entretanto, a detecção final e a tipagem do HPV dependem dos métodos de biologia molecular <sup>9</sup>. Técnicas de hibridização como o "Southern", por pontos e "filter in situ" são métodos com alta sensibilidade e especificidade, porém, faz-se necessário uma quantidade mínima de material genético na amostra para se evitar um resultado falso negativo <sup>10</sup>. Contudo, os métodos de hibridização, associados à técnica do PCR (reação de polimerase em cadeia) que consiste na amplificação "in vitro" de uma determinada sequência de DNA ou RNA, facilitam a detecção dos agentes virais <sup>10</sup>.

A hibridização por pontos ("Dot Blot") é um método rápido e relativamente barato para analisar amostras de DNA ou RNA do HPV. A amostra de DNA é aplicada diretamente nas membranas de nitrocelulose e hibridizados com sondas radiotivas <sup>11</sup>.

Este estudo teve como objetivo principal a avaliação da frequência do DNA de papilomavírus tipo humano nas formas recorrentes e não recorrentes de lesões epiteliais displásicas e carcinomas espinocelulares da conjuntiva.

#### MATERIAIS E MÉTODOS

Trinta e uma amostras de lesões neoplásicas da conjuntiva, embebidos em bloco de parafina, foram incluídas neste estudo. Essas peças histológicas foram obtidas de pacientes submetidos a exérese de neoplasia epitelial da conjuntiva ocular no serviço de Oncologia do Wills Eye Hospital, Philadelphia, USA, no período de Fevereiro de 1975 e Fevereiro de 1992.

O principal critério de seleção dos blocos de parafina dos pacientes na amostra foi a presença de lesão na conjuntiva clinicamente sugestiva de papilomas, displasias conjuntivais ou

corneanas e carcinomas espinocelulares, sendo que os resultados histopatológicos dos mesmos tecidos, variaram de hiperplasia epitelial benigna (HBC) a displasias leve, moderada ou severa, carcinoma espinocelular *in situ* e por fim, carcinoma espinocelular invasivo da conjuntiva. Todas as outras formas de processos degenerativos e neoplasias da conjuntiva, como pterígio, granulomas e melanomas foram excluídas do estudo.

Esta amostra de 31 espécies histológicas foi dividida em dois grupos. O primeiro grupo foi constituído de peças histológicas provenientes de pacientes que apresentaram recidiva(s) da neoplasia epitelial conjuntival, independente da técnica cirúrgica aplicada, ou seja, "grupo dos recidivantes" (GR) e apresentou 11 pacientes. O segundo grupo foi constituído de 20 peças histológicas provenientes de pacientes que não apresentaram recidiva da doença após o tratamento cirúrgico, e foi designado de "grupo dos não recidivantes" (GNR).

Informações quanto a idade, sexo, grupo racial, tempo de sintomatologia pré-operatória, localização da lesão na conjuntiva ocular, presença de leucoplaca ou invasão secundária, tipo de tratamento cirúrgico, tempo de aparecimento da recidiva, período de seguimento após a última cirurgia e, por fim, o resultado anatomopatológico foram analisadas comparativamente nos GR e GNR. Foram incluídos pacientes com seguimento pós-operatório de pelo menos 8 meses.

Para o presente estudo, cortes de 10 µm de espessura do tecido histológico em estudo foram obtidos e transferidos para lâminas de vidro, em um total de 10 lâminas por bloco. As luvas e a solução do banho-maria, necessária para a transferência dos cortes para as lâminas de vidro, foram trocadas após a manipulação de cada bloco para evitar a contaminação. Toda décima lâmina foi destinada à coloração com hematoxilina e eosina para confirmar o

resultado histopatológico previamente realizado. As nove lâminas restantes foram destinadas à obtenção do DNA genômico

O DNA genômico foi obtido a partir da transferência da amostra do tecido das lâminas para um tubo limpo de silicone. A desparafinização foi realizada com lavagens de xileno 100%, adicionando ao tubo contendo o material em estudo, seguida de 2 ou 3 lavagens com etanol 100%. A centrifugação a vácuo foi realizada, posteriormente para eliminar qualquer resíduo de etanol. A resuspensão do DNA genômico foi obtida após a adição de 50 µl de água destilada estéril na amostra do tecido desidratado. Para a realização de PCR utilizou-se 15 µl dessa solução contendo o DNA genômico.

PCR foi realizado seguindo as normas descritas por SAIKI e cols., 1988<sup>10</sup>. O aparelho foi ajustado para 35 ciclos de amplificação. Cada ciclo foi constituído por uma etapa de desnaturação a 94°C por 1 minuto, seguida de uma fase de anelamento a 50°C por 1 minuto, e por uma nova etapa de aquecimento a 72°C, que foi mantido por 1 minuto e 20 segundos. Para controles positivos foram utilizados sondas de DNA do papilomavírus tipos 16 e 18, gentilmente cedidos pelo professor ZUR HAUSEN, Heidelberg, Alemanha. Como controles negativos foram utilizados tecidos oculares e não oculares normais, negativos para HPV nos testes previamente realizados.

Os moldes ("primers") do DNA para os papilomavírus tipos 16 e 18 foram sequenciados no início do estudo, a partir das informações obtidas por SHIBATA et al., 1988<sup>11</sup>, e segundo as instruções do fabricante do sintetizador de oligonucleotídeos (Oligonucleotide Synthesizers, Applied Biosystems, Foster City, California). O E6 "open reading frame" (ORF) contendo a sequência dos HPVs tipos 16 e 18 foram amplificados e descritos da seguinte forma:

**H1: 5'ATTAGTGAGTATAGACATTA3'**  
**H2: 5'GGCTTTTGAGAGTTAATACA3'**  
**H3: 5'GGTTTCTGGCACCGCAGGCA3'**  
**H4: 5'ATGGAACAACATTAGAACAGCAATACAACAAACCGTTGTG3'**  
**H5: 5'ATGGAGACACATTGGAAAACTAACTAACACTGGGTTATA3'**

A partir do material amplificado obtido foi realizada a eletroforese em gel. Os três primeiros orifícios foram reservados para o 1 Kb DNA ladder (peso molecular), controle positivo (DNA do HPV 16 ou 18) e o controle negativo, respectivamente. O aparelho foi ligado em 200 mA e mantido por um período médio de 30 a 40 minutos. Finalmente, o gel foi fotografado com a câmara de Polaroid, sob a luz de ultravioleta.

A detecção do HPV, através da técnica de hibridização por pontos, iniciou-se com a determinação da concentração do DNA nos produtos finais do PCR. Amostras desses produtos do PCR foram diluídos em água destilada na proporção de 1:100, e posteriormente submetidos a leitura de absorção, ou análise de densidade óptica (DO), a 260 nm. A concentração final do material proteico na amostra foi calculada através da fórmula: Concentração de DNA na solução = leitura OD 260 X 100 X 50 µg/ml.

A diluição das amostras dos produtos finais do PCR para a realização da hibridização por pontos foi baseada na concentração de DNA. O volume final desejado era a obtenção de 10 µl, tendo como base a amostra de menor concentração proteica. As demais amostras foram diluídas para o mesmo volume, porém mantendo-se a concentração de ácido nucleico. Quatro µl foram utilizados para a hibridização por pontos.

Membranas Gene Screen Plus, previamente umedecidas com água destilada, foram hidratadas com solução de pré-hibridização (10X SSC). As membranas úmidas foram dispostas para secarem ao ar livre por um período de 1 hora. O produto do PCR (4 µl), após

a desnaturação a 95°C por um período de 5 minutos, foi impresso com a ajuda de um pipeta (dot blotting) na membrana de nitrocelulose. O DNA foi fixado à membrana através da exposição da membrana contendo produto do PCR, aos raios ultra-violetas de luz de ondas curtas por um período de 5 minutos. A membrana foi mantida em bolsas de nylon.

A membrana contendo o produto final de PCR foi ligeiramente hidratada com a solução de pré-hibridização (5X SSC, em banho maria a 37°C, por 1 hora). Após a hidratação, a membrana foi transferida para uma cuba de vidro contendo 20 ml de solução de hibridização mais o ensaio de DNA (16 ou 18, marcados com <sup>32</sup>P-alpha dATP). A cuba foi revestida e hibridizada a 40-45°C por uma noite. Lavagem com solução de 0,05X SSC foi feita por 5 vezes, a intervalos de uma hora. As duas primeiras lavagens foram realizadas a 40°C, por um período de 15 minutos, e as três últimas lavagens foram realizadas a 50°C, por um período de 15 a 20 minutos. Finalmente, a membrana foi inserida dentro do invólucro de Seran e exposto a filme Kodak<sup>®</sup>. O filme foi revelado após 2 horas.

---

## RESULTADOS

---

A tabela 1 mostra a descrição comparativa quanto a idade, em anos, sexo e raça entre os grupos recidivantes (GR) e não recidivantes (GNR). Verificou-se uma homogeneidade das variantes nos 2 grupos estudados.

O período médio de sintomatologia no GR foi, em média, de 8,1 meses com variação de 1 a 60 meses. No GNR, a média foi de 6,7 meses, com

*Detecção do DNA dos papilomavírus tipos 16 e 18 em lesões epiteliais adquiridas da conjuntiva*

**TABELA 1**

Dados epidemiológicos quanto a idade, sexo e raça dos pacientes portadores de lesões conjuntivais submetidos à exérese cirúrgica para os grupos recidivantes e não recidivantes.

Grupos	Número	Idade (anos)			Sexo M/F	Raça B/NB
		variação/média/mediana				
Recidivantes	11	52-87	73,4	77	11/0	10/1
Não Recidivantes	20	48-84	70,0	69	16/4	18/2

M, masculino; F, feminino; B, branca; NB, não branca

variação de 0 a 84 meses. A região límbica foi a localização preferencial das lesões conjuntivais acompanhada de invasão corneana secundária. Em relação ao tipo de tratamento realizado, no GR, de um total de 11, em 9 (82%) pacientes foram realizadas apenas a biópsia excisional sem outro tratamento complementar, enquanto que, no grupo GNR, em apenas 5 (25%) pacientes, em um total de 20 casos, tiveram a lesão retirada cirurgicamente e não receberam nenhum outro tratamento complementar.

Os diferentes padrões histológicos das lesões conjuntivais biopsiadas, em todos os indivíduos dos dois grupos analisados, estão relacionados na Tabela 2.

As Figuras 1 e 2 mostram a fotografia do gel eletroforético, onde estão ilustradas as bandas de precipitação dos produtos finais do PCR para os grupos GR e GNR, respectivamente. A amplificação corresponde a região E6 da ORF do DNA dos HPV tipos 16 e 18, e as três primeiras bandas de precipitação correlacionam; 1) peso molecular (1 Kb DNA Ladder), ao controle positivo (HPV tipo 16 ou 18) e ao controle negativo, nesta ordem. As diferentes amostras estão representadas pelas letras de C a M, quanto a positividade para o DNA do HPV tipo 16 e, de C'a M', entre os positivos para o DNA do HPV tipo 18.

As fotografias das hibridizações por pontos dos DNAs genômicos para

os grupos GR e GNR estão representadas nas Figuras 3 à 6. As amostras dos produtos de PCR foram distribuídas na membrana de nitrocelulose, de uma forma equidistante, no espaço correspondente ao encontro da ordenada (representada pelas letras), com a abscissa (representada pelos números) Os pontos A e B correspondem aos controles positivo e negativo, respectivamente. A reação ao ensaio do DNA do HPV tipo 16 ou 18 hibridizado com o material radioativo ou <sup>32</sup>P, está representada pelos pontos enegrecidos na membrana. O tempo de exposição ao filme foi de 2 horas.

### DISCUSSÃO

A associação da técnica de amplificação do material genético, a reação de polimerase em cadeia, ou PCR, às técnicas tradicionais de hibridização molecular, tem incrementado o índice de positividade aos HPV. McDONNELL e cols., 1989<sup>15</sup>, obtiveram uma positividade de 100% na detecção do HPV tipo 16 após submeter seis amostras de tecidos conjuntivais, histologicamente diagnosticadas como displasias moderadas, severas e carcinoma espinocelular invasivo, às técnicas de PCR seguida de hibridização por pontos. Numa amostragem maior, McDONNELL e cols., 1992<sup>4</sup>, estudando 42 amostras histológicas embebidas em parafina, com o diagnóstico histológico variando de displasia moderada a carcinoma invasivo da conjuntiva, verificaram uma positividade ao DNA do HPV tipo 16 de 88,1%, através da associação do método de PCR com a técnica de hibridização por pontos. A alta taxa de positividade na correlação das lesões epiteliais pré-cancerosas e cancerosas com o HPV encontrada pelos autores acima gerou perguntas como: qual o valor real do envolvimento do HPV na etiopatogenia das displasias e carcinomas invasivos da conjuntiva? Até que ponto é

**TABELA 2**

Distribuição dos diferentes achados histopatológicos das amostras conjuntivais submetidas à exérese cirúrgica, para os grupos recidivantes e não recidivantes, em relação à positividade ao DNA dos HPVs tipos 16 e 18, pela técnica de hibridização por pontos.

Achados histopatológicos	Total		Positividade ao DNA do HPV	
	casos positivo/total		HPV16*	HPV18**
<b>Grupos</b>			(casos positivos/total)	
<i>Recidivantes:</i>				
Displasia moderada	1/11		1/11	-
Displasia severa	1/11		1/11	-
Carcinoma <i>in situ</i>	4/11		2/11	1/11***
Carcinoma espinocelular	5/11		4/11	-
<b>Total</b>	<b>11/11</b>		<b>8/11</b>	<b>1/11</b>
<i>Não Recidivantes:</i>				
Hiperplasia epitelial benigna	1/20		1/20	-
Papiloma	2/20		1/20	-
Displasia moderada	3/20		3/20	-
Displasia severa	3/20		3/20	-
Carcinoma <i>in situ</i>	7/20		3/20	1/20
Carcinoma espinocelular	4/20		2/20	-
<b>Total</b>	<b>20/20</b>		<b>13/20</b>	<b>1/20</b>

\*contagem feita entre os positivos para o HPV 16; \*\* contagem feita entre os positivos para o HPV 18.

\*\*\* a mesma amostra foi positiva para o DNA HPV 16 e 18.

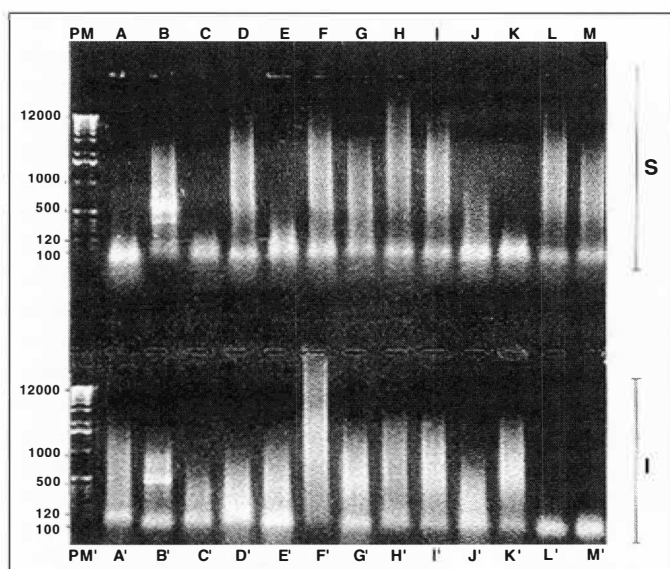


Fig. 1 - Fotografia do gel de eletroforese mostrando a precipitação dos produtos finais da reação de PCR das amostras de DNAs provenientes das lesões conjuntivais dos pacientes do grupo dos recidivantes. A amplificação corresponde à região E6 da ORF do DNA dos HPV's tipos 16 e 18. A linha superior (S) corresponde à reação ao HPV tipo 16 (PM, peso molecular; A, controle positivo; B, controle negativo; C, até M, amostras estudadas). A linha inferior (I) corresponde à reação ao HPV tipo 18 (PM, peso molecular; A', controle positivo; B', controle negativo; C', até M', amostras estudadas).

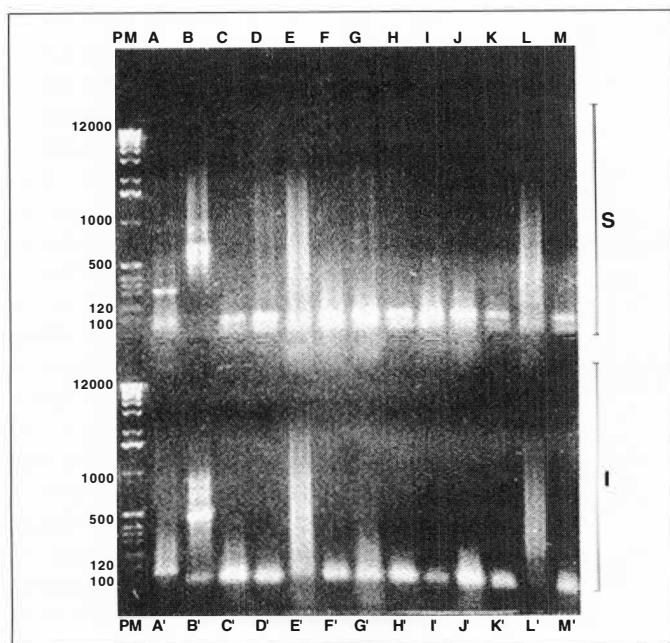


Fig. 2 - Fotografia do gel de eletroforese mostrando a precipitação dos produtos finais da reação de PCR das amostras de DNAs provenientes das lesões conjuntivais dos pacientes do grupo dos não recidivantes. A amplificação corresponde à região E6 da ORF do DNA dos HPV's tipos 16 e 18. A linha superior (S) corresponde à reação ao HPV tipo 16 (PM, peso molecular; A, controle positivo; B, controle negativo; C, até M, amostras estudadas). A linha inferior (I) corresponde à reação ao HPV tipo 18 (PM, peso molecular; A', controle positivo; B', controle negativo; C', até M', amostras estudadas).

necessário pesquisar rotineiramente esses agentes virais nas lesões displásicas? E, por fim, estariam os resultados encontrados por esses autores superestimados? Leve-se em consideração que é o estudo com a maior amostragem pesquisada até o presente momento.

O presente estudo analisou a positividade ao DNA do HPV tipos 16 e 18, numa amostra de 31 lesões epiteliais da conjuntiva ocular, através da utilização do PCR e hibridização por pontos. Essas amostras de tecidos incluídos em parafina foram divididas em lesões recidivantes e não recidivantes, na tentativa de detectar algum fator que estivesse agindo diferentemente nesses dois grupos. Os resultados mostraram uma positividade de 8 casos para o HPV do tipo 16 (73%) para 1 caso positivo para o HPV tipo 18 (9%) no grupo dos recidivantes, enquanto que no grupo dos não recidivantes uma positividade de 13 para HPV 16 (65%) para 1 caso positivo para HPV 18 (5%). O presente estudo apresentou resultados semelhantes aos Mc-

DONNELL e cols., 1992<sup>4</sup>.

Métodos de hibridização molecular associados à PCR têm revelado que 80% das amostras de tecidos provenientes de lesões pre-invasivas e invasivas do cérvix uterino apresentam pelo menos um tipo de HPV<sup>16</sup>. A utilização dos métodos de hibridização molecular na identificação dos HPV não é recente. Nos últimos 20 anos, as diferentes técnicas de biologia molecular têm ajudado na identificação de mais de 67 tipos de HPV<sup>11</sup>. Quanto a escolha do método de hibridização, nenhuma das técnicas existentes pode ser postulada como o instrumento diagnóstico ideal, no entanto, deve-se considerar aquele que mais precisamente traduz os objetivos da pesquisa<sup>11</sup>.

LASS e cols., 1983<sup>17</sup>, foram os primeiros autores a estudarem na associação dos HPV's com os papilomas conjuntivais. Através do estudo retrospectivo de 41 papilomas conjuntivais, os autores observaram sinais histológicos de coilocitose, este característico de infecções por HPV, em 21 pacientes (51%). A pesquisa de antígenos genero-específico para HPV, através dos estudos imunoespecíficos peroxidase-antiperoxidase, mostrou-se positiva em apenas 2 casos do total de 41 (5%). No segundo estudo conduzido pelos mesmos autores<sup>17</sup>, duas peças, histologicamente comprovadas como papilomas conjuntivais, foram submetidas à técnica de hibridização por "Southern". Das duas amostras, apenas uma mostrou ser positiva para o HPV tipo 11. Apesar da pequena amostra, este estudo tem a sua importância por ser o primeiro a aplicar as técnicas de hibridização molecular na detecção dos HPV's nas lesões da conjuntiva ocular. Outros autores como PFISTER e cols., 1985<sup>5</sup>, detectaram o DNA do HPV ou antígenos dos capsídeos do DNA do HPV nos papilomas e lesões displásicas da conjuntiva ocular por meio de estudos imunohistoquímicos e de hibridização.

Neste estudo, a submissão dos

*Deteção do DNA dos papilomavírus tipos 16 e 18 em lesões epiteliais adquiridas da conjuntiva*

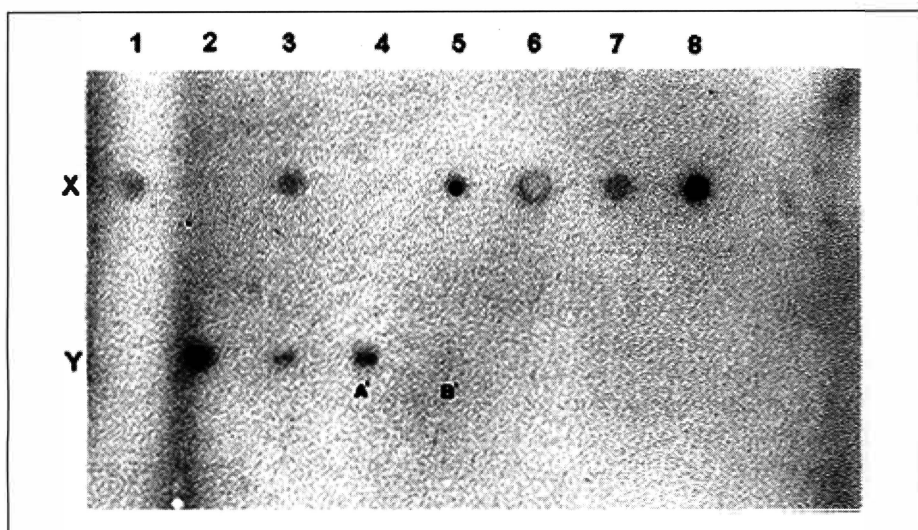


Fig. 3 - Hibridização por pontos das amostras de DNAs das lesões conjuntivais dos pacientes do grupo dos recidivantes. Os pontos enegrecidos correspondem à hibridização positiva com a sonda radioativa de  $^{32}\text{P}$  para detecção do HPV tipo 16. As intersecções da ordenada, X ou Y, com a abscissa, 1 até 8, correspondem aos pontos de "dot blotting" na membrana de nitrocelulose. Tempo de exposição, 2 horas, [número total de pacientes, 11; ponto A', controle positivo (HPV 16); ponto B', controle negativo]. Hibridização positiva: x.1, x.3, x.5, x.6, x.7, x.8, y.2, y.3 e y.4 (A').

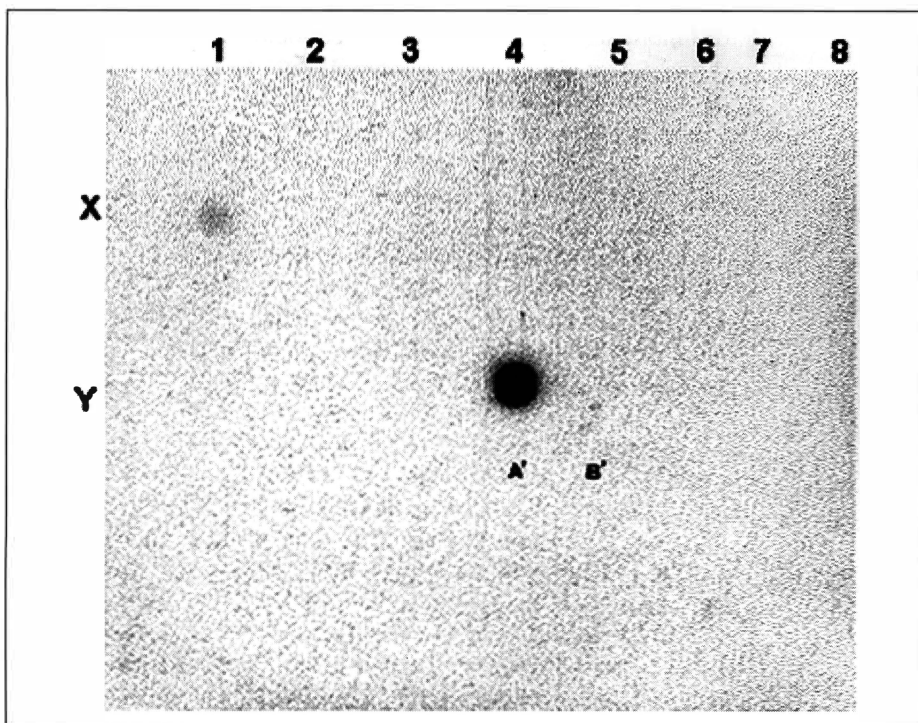


Fig. 4 - Hibridização por pontos das amostras de DNAs das lesões conjuntivais dos pacientes do grupo dos recidivantes. Os pontos enegrecidos correspondem à hibridização positiva com a sonda radioativa de  $^{32}\text{P}$  para detecção do HPV tipo 16. As intersecções da ordenada, X ou Y, com a abscissa, 1 até 8, correspondem aos pontos de "dot blotting" na membrana de nitrocelulose. Tempo de exposição, 2 horas, [número total de pacientes, 11; ponto A', controle positivo (HPV 16); ponto B', controle negativo]. Hibridização positiva: x.1 e y.4 (A').

DNAs genômicos, provenientes de tecidos fixados em parafina, à técnica do PCR, revelou uma banda de precipitação larga e com menos nitidez (Figura 1, 2). Entretanto, deve-se considerar que a utilização de amostras menos puras, ou seja, com larga quantidade de impurezas como os tecidos fixados em parafina, geralmente resultam em bandas imprecisas de precipitação. Quanto à grande positividade encontrada no gel eletroforético, comparando-se apenas os níveis de separação do ácido nucléico quanto ao peso molecular, somente a submissão dos mesmos produtos resultantes da amplificação a métodos de hibridização, neste caso, a por pontos, obteve-se os resultados acima citados. Todas as amostras de tecidos utilizados como controle negativo não se mostraram reagentes, afastando-se assim a possibilidade de contaminação ou falso positivo.

Quanto à escolha da técnica de hibridização optou-se por pontos ("Dot Blot") por ser um método sensível e específico e por ser menos trabalhosa, em termos de tempo consumido, que a técnica de hibridização de "Southern".

Sob o ponto de vista anatomopatológico, verificou-se no grupo dos recidivantes das amostras positivas para o HPV 16, 1 caso de displasia moderada (12,5%) e severa (12,5%), 2 casos de carcinoma "in situ" (25%) e 4 casos de carcinoma espinocelular invasivo (50%). Neste mesmo grupo, o único caso positivo para HPV 18 apresentou o diagnóstico histológico de carcinoma "in situ". No grupo dos não recidivantes, entre os positivos para o HPV tipo 16, verificou-se a ocorrência de 1 caso de hiperplasia benigna da conjuntiva (7,6%) e papiloma (7,6%), 3 casos de displasia moderada (23,1%), 3 de displasia severa (23,1%), 4 de carcinoma "in situ" (31%) e por fim, 1 caso de carcinoma espinocelular invasivo (7,6%). Quanto ao HPV tipo 18, apenas 1 caso (7,6%) com o diagnóstico histológico de carcinoma "in situ" apresentou-se positivo.



Embora 1 caso de HBC e 1 caso de papiloma conjuntival tenham apresentado positividade para o HPV tipo 16 neste último grupo, verifica-se que o padrão histológico predominante nos dois grupos, nos casos positivos para HPV tipos 16 ou 18, é de lesões consideradas pré-malignas e malignas. Estes resultados são compatíveis com os da literatura, tanto sistêmica quanto ocular<sup>4</sup>. Nos vários estudos onde os HPVs tipos 16 e 18 têm sido pesquisados nas mesmas amostras, o HPV tipo 16 tem-se mostrado mais expressivo que o HPV tipo 18, de uma forma geral, em termos de positividade<sup>4</sup>. Quanto à positividade de HBC e papiloma ao HPV, pode significar que essas lesões poderão ou não apresentar riscos futuros em termos de transformação maligna ou que tenham então sido contaminadas em alguma etapa do processamento das amostras.

A detecção do DNA do HPV em tecidos normais mostra que o índice de positividade, em tecido de cérvix uterino, pode variar de 3,4% a 53,2%, com a média de 11,9%, com o predomínio de HPV tipos 16 e 18, segundo SANJOSE e cols., 1992<sup>16</sup>, até de 70%, em relação ao HPV tipo 16, enquanto que a conjuntiva ocular normal pode apresentar uma positividade de 66,7% ao HPV tipo 16<sup>4</sup>. A relevância dessa informação é desconhecida, pois, não se sabe exatamente qual o risco dos tecidos aparentemente normais de evoluir para neoplasia quando positivos para os HPVs com potencial oncogênico. Entretanto, estudos epidemiológicos recentes mostram que os HPV de alto risco como os HPV 16, 18, 31, 33 e 35, são frequentemente encontrados nos hospedeiros assintomáticos, ou onde a infecção por HPV persiste cronicamente. Uma explicação seria que estes HPVs de alto risco têm uma predisposição menor à resolução espontânea do que os HPVs de baixo risco (HPV 6, 11)<sup>16</sup>. McDONNELL e cols., 1992<sup>4</sup>, acompanharam por 8 anos um paciente com quadro unilateral de le-

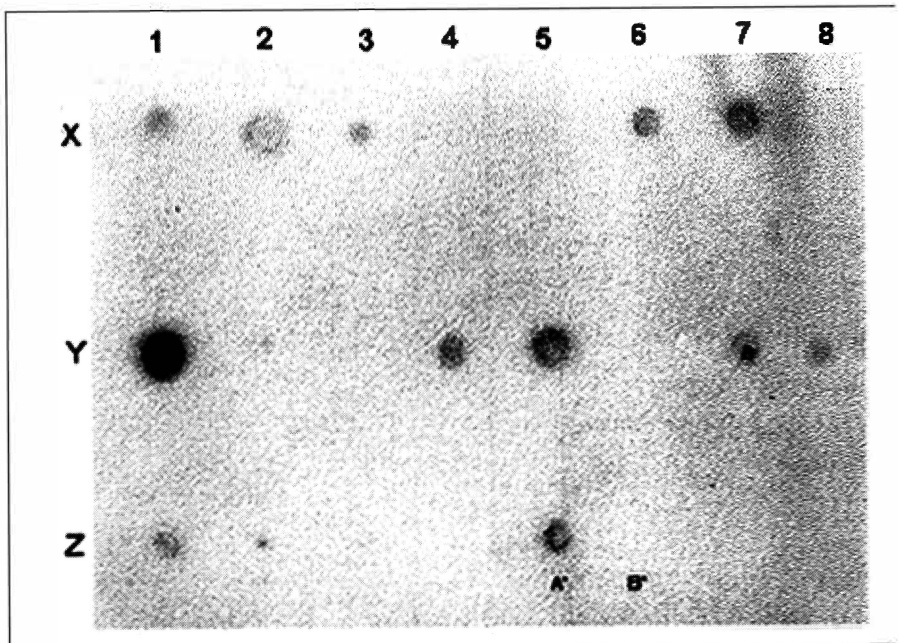


Fig. 5 - Hibridização por pontos das amostras de DNAs das lesões conjuntivais dos pacientes do grupo dos recidivantes. Os pontos enegrecidos correspondem à hibridização positiva com a sonda radioativa de <sup>32</sup>P para detecção do HPV tipo 16. As intersecções da ordenada, X ou Y ou Z, com a abscissa, 1 a 8, correspondem aos pontos de "dot blotting" na membrana de nitrocelulose. Tempo de exposição, 2 horas, [número total de pacientes, 11; ponto A', controle positivo (HPV 16); ponto B', controle negativo]. Hibridização positiva: x.1, x.2, x.3, x.6, x.7, y.1, y.2, y.4, y.5, y.7, y.8, z.1, z.2 e z.5 (A').

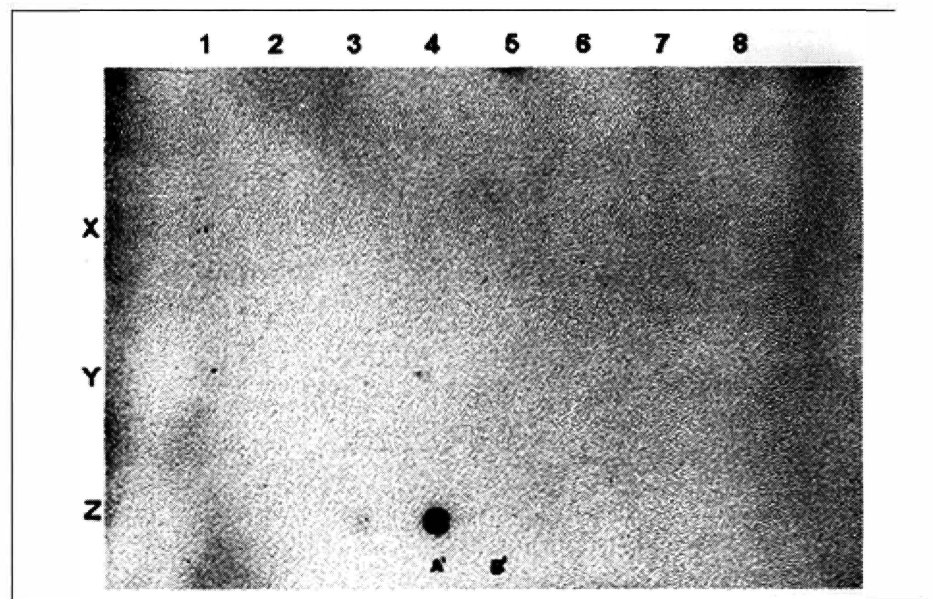
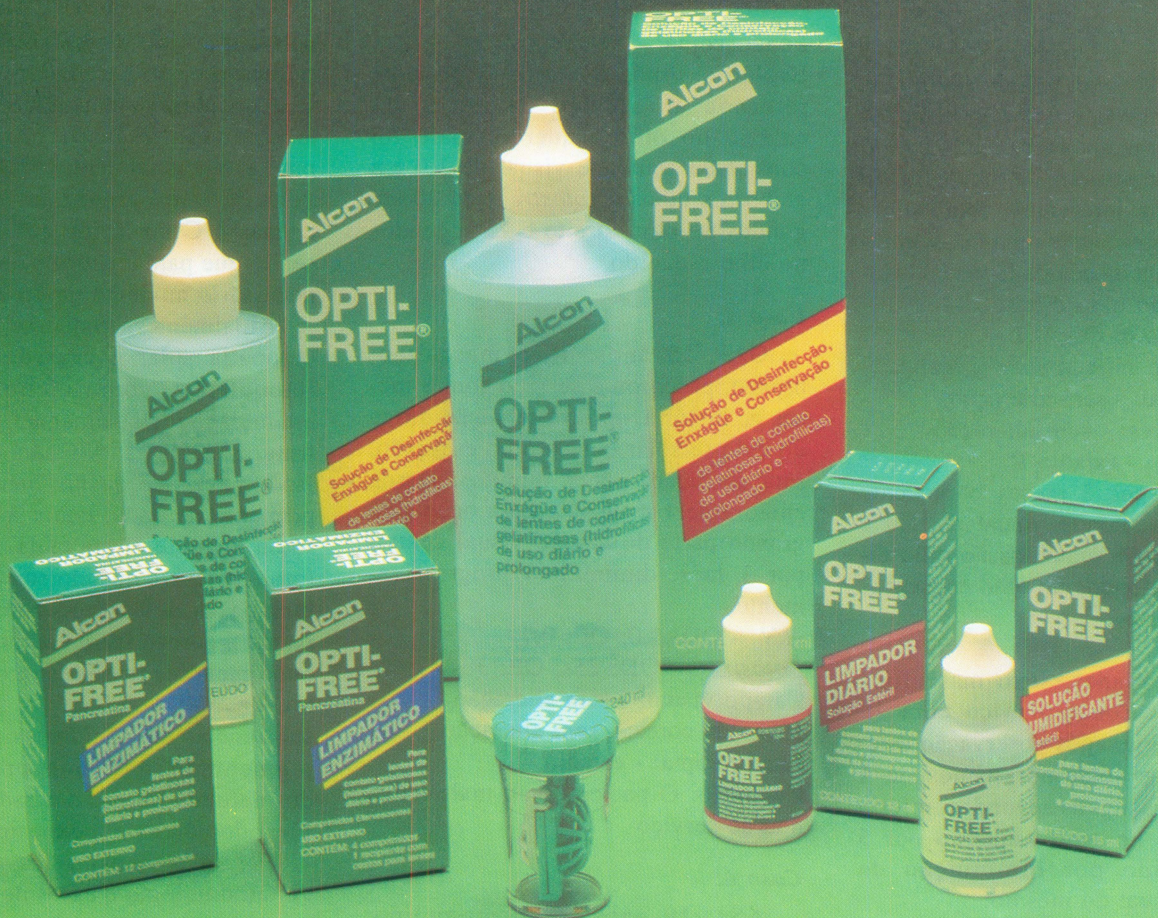

Fig. 6 - Hibridização por pontos das amostras de DNAs das lesões conjuntivais dos pacientes do grupo dos recidivantes. Os pontos enegrecidos correspondem à hibridização positiva com a sonda radioativa de <sup>32</sup>P para detecção do HPV tipo 16. As intersecções da ordenada, X ou Y ou Z, com a abscissa, 1 até 8, correspondem aos pontos de "dot blotting" na membrana de nitrocelulose. Tempo de exposição, 2 horas, [número total de pacientes, 11; ponto A', controle positivo (HPV 16); ponto B', controle negativo]. Hibridização positiva: z.3 e z.4 (A').



# VIVA O VERDE



## OPTI-FREE® A Linha Ecológica da Alcon

- OPTI-FREE Multi-Ação - Solução de limpeza, desinfecção, enxágue e conservação de lentes de contato gelatinosas.<sup>(1)</sup>
- OPTI-FREE Limpador Enzimático - Remove os principais depósitos e desinfeta as lentes num só passo.
- OPTI-FREE Solução Umidificante - Reidrata as lentes promovendo maior conforto ao paciente.
- OPTI-FREE Limpador Diário - Permite uma limpeza potente e um fácil enxágue.

(1) Indicado principalmente para a limpeza de lentes descartáveis e de troca programada.

**Alcon**  
VISION CARE

são displásica, porém HPV tipo 16 positivo tanto no olho não acometido, e este paciente evoluiu sem a recidiva da lesão e não desenvolveu uma lesão nova no olho aparentemente normal durante o período de seguimento.

Embora os resultados obtidos neste estudo quanto a presença ao DNA do HPV tenha sugerido a maior prevalência do HPV entre os que tiveram recidiva da lesão epitelial, foi também observado que a predominância, quanto ao tipo de tratamento cirúrgico realizado, foi diferente nos dois grupos. No GR, em 9 (82%) pacientes foram realizados apenas a biópsia excisional sem outro tratamento complementar, enquanto que, no GNR, em apenas 5 (25%) tiveram a retirada simples da lesão e não receberam tratamento complementar.

Dados na literatura mostram que a retirada simples, quando comparada com a exérese mais a complementação por crioterapia e/ou ceratectomia superficial com etanol à 100%, têm mostrado que a possibilidade de recidiva da lesão epitelial retirada diminui de 50% para 8 a 9% respectivamente<sup>18</sup>. O decréscimo importante da taxa de recidiva dessas lesões epiteliais após a retirada cirúrgica com a complementação com crioterapia ou ceratectomia, seria decorrente da eliminação de toda a margem comprometida da lesão, além da remoção dos patógenos virais que eventualmente estivesse persistindo na margem residual do hospedeiro<sup>17</sup>.

Quanto a análise de uma amostra com resultado negativo deve-se considerar que não significa necessariamente a ausência do HPV. A submissão de amostras diferentes obtidas da mesma lesão pode mostrar uma certa variação entre a positividade e negatividade. Além disso, acredita-se que infecções por HPV possam ocorrer na forma latente, com ciclos intermitentes de replicação ou produção viral<sup>19</sup>. Na interpretação do resultado, na presença ou não do HPV, deve-se considerar os achados clínicos e histológi-

cos dos mesmos. Evidências mostram que a infecção por HPV não é suficiente para iniciar um processo neoplásico, outras alterações no hospedeiro, sejam endógenas ou exógenas, são necessárias para iniciar a cascata de eventos que ocasionaria a transformação maligna<sup>19</sup>.

Por outro lado, as recentes descobertas mostrando que as oncoproteínas do HPV, principalmente os tipos 16 e 18, teriam a capacidade de formar complexos com genes supressoras de tumores como p53 e pRB, que por sua vez, têm um papel fundamental no controle da proliferação celular, resultando na proliferação descontrolada das células<sup>20</sup>, faz-se a necessidade de elucidar melhor a capacidade dos papilomavírus de induzir a transformação maligna. Após o esclarecimento dessas questões, a detecção dos HPV poderia ser útil como um fator de predictibilidade da evolução maligna das neoplasias.

#### SUMMARY

*The occurrence of certain types of HPV DNA, such as 16 and 18, in epithelial lesions of the ocular conjunctiva was analysed in this present study. We studied 31 samples of epithelial lesions which the pathological diagnosis varied from metaplasia to invasive squamous cell carcinoma of the conjunctiva, embedded in paraffin blocks. The samples was divided in two groups: 1) tissue samples from patients who developed recurrence after a former surgery and 2) tissue samples from patients who never developed recurrence. The detection of HPV DNA was done by PCR and "dot blot" hybridization techniques. A positivity of 65% to HPV DNA was found in the group with*

*recurrence and 65% in the group without recurrence. With regard to HPV DNA type 18, we found a positivity of 9% and 5% in the groups with and without recurrence, in this order. The incidence of HPV DNA types 16 and 18 was relatively high. This result could suggest a possible involvement of HPV in the pathogenesis of epithelial tumors such as squamous cell carcinoma of the conjunctiva.*

#### REFERÊNCIAS BIBLIOGRÁFICAS

1. TABBARA, K.; KERSTEN, R.; DAOUK, N.; BDI, F. - Metastatic squamous cell carcinoma of conjunctiva. *Ophthalmology*, **95**: 318-21, 1988.
2. HOWLEY, P. - Papillomavirinae and their replication. In: FIELDS, B.; KNIPE, D. - *Fundamental Virology*, 2ª ed., Raven Press Ltd., New York, p. 743-68, 1991.
3. BROKER, T. - Structure and genetic expression of papillomaviruses. *Obstet Gynecol Clin North Am*, **14**: 329-48, 1987.
4. McDONNELL, J.; McDONNELL, P.; SUN, Y. - Human papillomavirus DNA in tissues and ocular surface swabs of patients with conjunctival epithelial neoplasia. *Invest Ophthalmol Vis Sci*, **33**: 184-9, 1992.
5. PFISTER, H. - Biology and biochemistry of papillomaviruses. *Rev Physiol Biochem Pharmacol*, **99**: 111-81, 1984.
6. SILLMAN, F. & SEDLIS, A. - Anogenital papillomavirus infection and neoplasia in immunodeficient women. *Obstet Gynecol Clin North Am*, **14**: 537-58, 1987.
7. BRESCIA, R.; JENSON, A.; LANCASTER, W. - The role of human papillomaviruses in the pathogenesis and histologic classification of precancerous lesions of the cervix. *Hum Pathol*, **17**: 552-9, 1986.
8. CRUESS, A.; WASAN, S.; WILLIS, W. - Corneal epithelial dysplasia and carcinoma *in situ*. *Can J Ophthalmol*, **16**: 171-5, 1981.
9. SHIBATA, D.; ARNHEIM, N.; MARTIN, J. - Detection of human papillomavirus in paraffin-embedded tissue using the polymerase chain reaction. *J Exp Med*, **167**: 225-30, 1988.
10. SAIKI, R.; GELFAND, D.; STOFFEL, S.; SCHARF, S.; HIGUCHI, R.; HORN, G.; MULLIS, K.; ERLICH, H. - Primer-directed enzymatic amplification of DNA with a thermostable DNA polymerase. *Science*, **239**: 487-91, 1988.
11. DAVIS, L.; DIBNER, M.; BATTEY, J. - "Dot Blot" hybridization of labeled probe to DNA or RNA samples. 1ª ed., New York, Elsevier, p. 147-9, 1986.
12. GROSSNIKLAUS, H.; GREEN, W.; LUCKENBACH, M.; CHAN, C. - Conjunctival lesions in adults. A clinical and histopathologic review. *Cornea*, **7**: 79-86, 1987.

# CUIDAR DAS LENTES DE CONTATO ANTES ERA FÁCIL E EFICAZ...

## AGORA É MAIS.

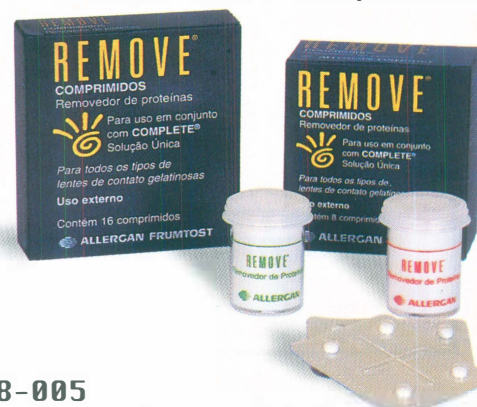### CHEGOU REMOVE<sup>®</sup>. O NOVO REMOVEDOR DE PROTEÍNAS PARA USAR COM COMPLETE<sup>®</sup> SOLUÇÃO ÚNICA.

- Lentes claras e transparentes
- Maior conforto durante o uso das lentes
- Fácil de usar
- Aumenta a durabilidade das lentes
- Não irrita os olhos
- Compatível com todos os tipos de lentes de contato gelatinosas

**COMPLETE<sup>®</sup> + REMOVE<sup>®</sup> =  
Tudo o que o seu paciente necessita para cuidar das lentes de contato.**

**REMOVE<sup>®</sup>**  
Removedor de Proteínas  
é comercializado nos EUA com  
o nome de COMPLETE<sup>®</sup> Removedor  
de Proteínas.

Caixa com 16 comprimidos  
Caixa com 8 comprimidos



 **ALLERGAN FRUMTOST**

Av. Cardoso de Melo, 1855 - 2º andar  
Vila Olímpia - São Paulo - SP - CEP 04548-005  
PABX: (011) 829-4077 - FAX: (011) 829-4575 - Toll Free: 0800-17-40-77

13. ASH, J. - Epibulbar tumors. *Am J Ophthalmol*, **33**: 1203-19, 1950.
14. MAUMENEE, A. - Keratinization of the conjunctiva. *Trans Am Ophthalmol Soc*, **77**: 133-43, 1979.
15. McDONNELL, J.; MAYR, A.; MARTIN, W. - DNA of human papillomavirus type 16 in dysplastic and malignant lesions of the conjunctiva and cornea. *N Engl J Med*, **320**: 1442-6, 1989.
16. SANJOSÉ, S.; SANTAMARIA, M.; RUIZ, P.; ARISTIZABEL, N.; GUERRERO, E.; CASTELLASAGUÉ, X.; BOSCH, F. - HPV types in women with normal cervical cytology. In: MUNÔZ, N.; BOSCH, F.; SHAH, K.; MEHEUS, A. - The epidemiology of human papillomavirus and cervical cancer. Lyon, *IARC Sci. Publ.*, **119**: 135-45, 1992.
17. LASS, J.; JENSON, A.; PAPALE, J.; ALBERT, D. - Papillomavirus in human conjunctival papillomas. *Am J Ophthalmol*, **95**: 364-8, 1983.
18. FRAUNFELDER, F. & WINGFIELD, D. - Management of intraepithelial conjunctival tumors and squamous cell carcinomas. *Am J Ophthalmol*, **95**: 337-49, 1983.
19. de VILLIERS, E.; WAGNER, D.; SCHNEIDER, A.; WESCH, H.; MUNZ, F.; MIKLAW, H.; zur HAUSEN, H. - Human papillomavirus DNA in women without and with cytological abnormalities: Results of a five-year follow-up study. *Gynecol Oncol*, **44**: 33-9, 1992.
20. CROOK, T.; WREDE, D.; TIDY, J.; SCHOLEFIELD, J.; CRAWFORD, L.; VOUSDEN, K. - Status of c-myc, p53 and retinoblastoma genes in human papillomavirus positive and negative Squamous Cell Carcinoma of The anus. *Oncogene*, **6**: 1251-7, 1991.

# 28th International Congress of Ophthalmology

**21 - 26 June, 1998**

**Amsterdam**

**Presidente:** Prof. Dr. A. F. Deutman

Os temas que serão abordados com especial ênfase serão:

**- Catarata, Glaucoma, Cirurgia Refrativa,  
Doenças Vítreo-Retinianas.**

Haverá Simpósios sobre:

**Prevenção da Cegueira, Laser-Imagem,  
Oculoplastia e Mácula**

**Informações: Eurocongres Conference Management**

Jan van Goyenkade 11

1075 HP Amsterdam, The Netherlands

Tel: (31-20) 6793411 - Fax: (31-20) 673-7306

ou pela Internet: <http://www.solution.nl/ico-98/>

**Informações no Brasil: DR. RUBENS BELFORT JR.**

Fax: (011) 573-4002

# LENS PLUS®



**Solução Salina em embalagem aerosol sem preservativos.**

*Um jato de saúde para as lentes e para os olhos.*

- Não vaza e não se contamina depois de aberta
- Elimina o desperdício de solução
- Não irrita e não causa alergia ocular

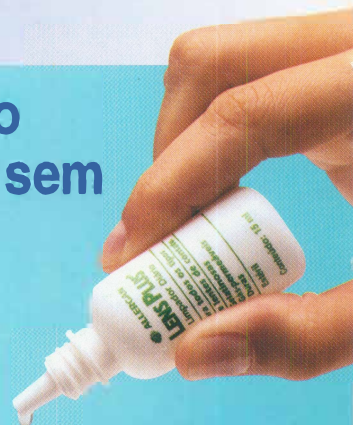

## Uma nova tecnologia no cuidado de lentes de contato.

### Limpador Diário não abrasivo e sem preservativos.

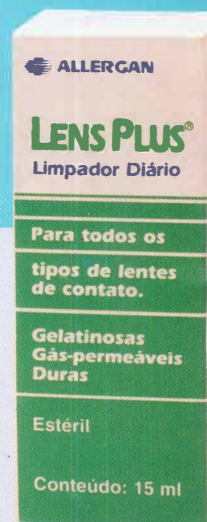
Conforto na remoção das impurezas do dia-a-dia.

- Não risca as lentes
- É de fácil enxágue
- Não irrita e não causa alergia ocular
- Não se contamina depois de aberto devido à formulação combinada do Miranol 3 MCA com EDTA



## LENS PLUS

**As únicas soluções do mercado que não contém preservativos.**



**ALLERGAN FRUMTOS**

Av. Dr. Cardoso de Melo, 1855 - 2º andar  
CEP 04548-005 - Tel.: (011) 829-4077  
Fax: (011) 829-4575 - São Paulo - SP