

# Neuropatia óptica unilateral secundária à aracnoidite por *Cryptococcus neoformans* em paciente com SIDA

*Cryptococcus neoformans* aracnoiditis in with AIDS

André L. L. Curi<sup>(1)</sup>  
Raul N. G. Vianna<sup>(2)</sup>

## RESUMO

O objetivo do trabalho é apresentar um caso de repercussão ocular de criptococose na SIDA em que o paciente apresentou perda súbita da acuidade visual.

O exame oftalmoscópico revelou quadro de edema de disco óptico unilateral, que após 15 dias evoluiu para atrofia.

Sugerimos, pela evolução rápida e importante perda visual (amaurose), o diagnóstico de neuropatia óptica compressiva secundária à aracnoidite criptocócica presumida.

**Palavras-chave:** *Cryptococcus neoformans*; SIDA; Neuropatia óptica; Atrofia óptica.

## INTRODUÇÃO

A meningite criptocócica é uma das mais importantes manifestações neurológicas em pacientes com SIDA.

As alterações oculares relacionadas à infecção pelo *Cryptococcus neoformans* afetam preferencialmente o nervo óptico e a coróide.

O objetivo deste trabalho é descrever um caso de repercussão ocular de criptococose na SIDA em que o paciente apresentou edema de papila que evoluiu para atrofia com perda total de visão (amaurose).

## RELATO DO CASO

A.D.P., 32 anos, branco, natural do Rio de Janeiro, bissexual, sabidamente HIV + há dois meses, deu entrada no dia 24-12-95 ao Serviço de Doenças Infeciosas do Hospital Universitário, HUAP-UFF, para investigação de lesões cutâneas sugestivas de Sarcoma

de Kaposi (SK). Os níveis de CD4 encontrados no dia da internação indicavam 240 cel/mm<sup>3</sup>. Após quinze dias, o diagnóstico de SK foi confirmado por biópsia. O paciente iniciou quimioterapia com as seguintes medicações: Farmorubicina, Vinblastina e Blenoxane.

No dia 29-12-95, devido ao quadro de confusão mental, foi solicitado uma TC de crânio. O resultado da TC revelou lesão compatível com toxoplasmose cerebral. O tratamento específico (pirimetamina e sulfadiazina) foi iniciado imediatamente. Nova TC foi realizada no dia 12-01-96 revelando o desaparecimento da lesão.

No dia 12-01-96, o paciente referiu diminuição da acuidade visual no OD que em 3 dias evoluiu para amaurose. Além da queixa visual o paciente apresentou febre e cefaléia.

Exame para lues (V.D.R.L.) = negativo.

Foi referido ao Serviço de Oftalmologia para avaliação.

<sup>(1)</sup> Pós-graduando, Serviço de Oftalmologia da UFF-RJ (Prof. Dr. Renato Curi)

<sup>(2)</sup> Professor Auxiliar, Serviço de Oftalmologia da UFF - RJ e médico do Instituto de Oftalmologia de Niterói, ION-RJ.

Endereço para correspondência: André L. L. Curi - Instituto de Oftalmologia de Niterói, ION-RJ - Av. Ary Parreiras, 438 - Icaraí - CEP 24230-322

**Exame Oftalmológico (15/01/96):**

Acuidade visual: ausência de percepção luminosa no OD; no OE apresentava acuidade visual igual a 20/20.

Reflexos: escape pupilar no OD, fotomotor e consensual preservados no OE  
Biomicroscopia e pressão intraocular: dentro dos padrões de normalidade em AO.

Oftalmoscopia: edema de papila hemorrágico importante no OD (Fig. 1), sem alterações no OE.

Suspeitamos, então, de neurocriptococose e sugerimos exame do líquido.

**Resultado do Exame do Líquor:**

Pressão dentro dos limites da normalidade

Aspecto xantocrônico e turvo

Proteínas: 119 mg/dL

Glicose: 40 mg/dL

Celularidade: 0

Gram: ausência de bactérias

Cultura: negativa

BAAR: negativo

Latex para *Cryptococcus neoformans*: positivo

Foi iniciado tratamento para neurocriptococose com fluconazol 200 mg EV 12/12h. Após 1 semana o paciente

não apresentava mais febre nem cefaléia, porém a acuidade visual não apresentou melhora.

O exame oftalmológico (29/01/96) após 2 semanas do primeiro exame revelou:

Acuidade visual: ausência de percepção luminosa OD, 20/20 OE

Reflexos: escape pupilar no OD; presente e preservados no OE.

Biomicroscopia: sem alterações

Oftalmoscopia: atrofia óptica no OD (Fig. 2); sem alterações no OE

O paciente, apesar do tratamento específico para criptococose, não apresentou melhora da acuidade visual no OD.

Paciente no momento encontra-se amaurótico à direita e com acuidade visual igual a 20/20 no OE

---

**DISCUSSÃO**

---

Dentre os agentes infecciosos relacionados à doença neurológica em pacientes com SIDA, o *Cryptococcus neoformans* é o terceiro mais frequente, suplantado apenas pela neuropatia relacionada ao HIV e pelo *Toxoplasma gondii* <sup>2</sup>.

A mais comum manifestação da

criptococose em portadores de HIV é a meningite, podendo ocorrer em qualquer fase da infecção pelo HIV. A meningite secundária a criptococose pode apresentar-se de duas formas: aguda ou crônica. Febre e cefaléia são os sintomas mais comuns da doença, ocorrendo em aproximadamente 90% dos pacientes. Sintomas inespecíficos, tais como mal-estar, náuseas e vômitos são encontrados em praticamente metade dos

casos <sup>2</sup>. É importante enfatizar que os sinais meníngeos são encontrados em apenas 30% dos casos e os sinais de localização são infrequentes (<10%) <sup>2</sup>. Nosso paciente apresentava febre e cefaléia, que melhorou após o início da medicação específica para criptococose.

O diagnóstico da neurocriptococose nos pacientes com HIV está baseada no estudo do líquido, já que os métodos de imagem são poucos específicos. No exame do líquido desses pacientes, devemos estar atentos ao fato de que a contagem de células, e os níveis de glicose e proteínas podem estar normais. Porém estudos específicos, tais como coloração com tintura da Índia, antígeno específico e cultura estão geralmente positivos. Kovacs et al <sup>6</sup> estudando o líquido de 18 pacientes com HIV e suspeita de neurocriptococose, encontrou cultura positiva em 100% dos casos; a coloração com tintura da Índia foi positiva em 14 de 17 pacientes e a titulação do antígeno foi maior que 1:8 em 100% dos casos.

O tratamento da neurocriptococose em pacientes com SIDA é baseado no uso de antifúngicos sistêmicos (anfotericina B isolada ou associada a flucitocina e fluconazol).

Diversas são as manifestações neurooftalmológicas encontradas em pacientes com HIV e neurocriptococose. Kestelyn et al. <sup>5</sup> estudaram 80 pacientes com SIDA e neurocriptococose e encontraram 26 (32,5%) pacientes com papiledema, perda visual em 7 (9%) pacientes e paralisia do VI par em 7 (9%) pacientes. Quatro (5%) pacientes apresentaram perda visual bilateral; 2 com atrofia óptica, 1 com neuropatia óptica e reflexo fotomotor abolido e 1 com cegueira cortical. Rex et al <sup>7</sup>, reportaram um caso de importante perda visual unilateral secundária a meningite criptocócica semelhante ao por nós descrito. Porém, nosso caso não mostrou sinais de edema de papila no olho contralateral. É importante enfatizar que o paciente por ele descrito não era HIV positivo.

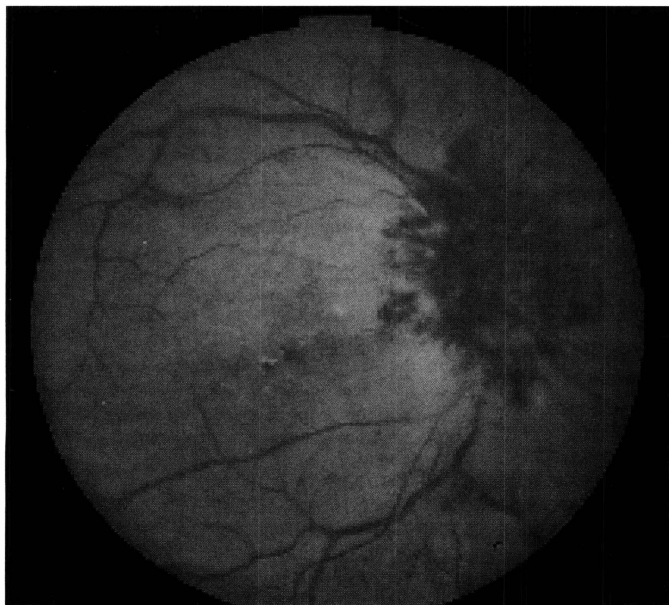


Fig. 1 - Importante edema do disco óptico acompanhado de hemorragias.

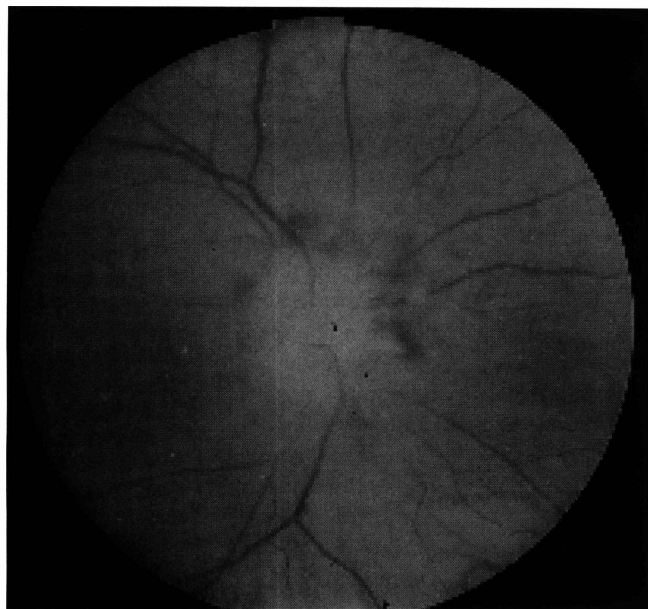


Fig. 2 - Atrofia do disco óptico após 2 semanas de evolução do quadro observado na foto 1.

No diagnóstico diferencial do quadro oftalmoscópico de nosso paciente, devemos incluir: neuropatias ópticas secundárias à sífilis, papilopatia relacionada ao HIV e papiledema devido ao aumento de pressão intra-craniana.

Em relação ao CMV, o acometimento do disco óptico é geralmente secundário à retinite, muitas vezes evoluindo para o quadro de atrofia óptica. O paciente por nós apresentado não mostrou sinais de retinite necrotante em nenhum momento durante a evolução da lesão.

As neuropatias ópticas relacionadas à sífilis, apresentam um amplo espectro clínico. A perineurite óptica (edema do disco óptico, acuidade visual normal e aumento da mancha cega à campimetria), é descartada, uma vez que nosso paciente apresentava baixa visual significativa, além dos exames específicos para sífilis serem negativos. Papilite secundária à sífilis, poderia entrar no diagnóstico, porém em outros casos da literatura, além do acometimento do disco óptico, os pacientes apresentavam sinais de sífilis em outros locais do organismo. Carter et

al<sup>1</sup> apresentaram um caso de papilite bilateral em que o paciente apresentava espiroquetas (retiradas de lesão peri-anal) diagnosticado pelo exame direto com visualização através de microscopia em campo escuro. Nosso, caso além de ter exames laboratoriais negativos para sífilis, não apresentava nenhuma lesão de pele compatível com a doença.

Holland<sup>3</sup> admite que o HIV possa ser causador de neuropatia óptica isquêmica, porém não citou

exemplos.

Papiledema com aumento de pressão intra-craniana pode ser afastado, já que no caso apresentado a pressão líquórica apresentava-se normal na ocasião da punção; a tomografia computadorizada não revelou alterações. Ademais, o quadro permaneceu unilateral durante toda evolução da lesão.

Baseados nos fatos apresentados, sugerimos para o nosso caso o diagnóstico de neuropatia óptica secundária à provável aracnoidite pelo *Cryptococcus neoformans*.

Lipson et al<sup>4</sup> estudaram 2 casos de perda visual bilateral em pacientes com meningite por *Cryptococcus neoformans*. Em um dos casos, o paciente evoluiu para atrofia óptica bilateral. A ressonância magnética mostrava um espessamento da bainha do nervo óptico.

O diagnóstico de neuropatia óptica compressiva secundária à neurocriptococose foi estabelecido. O segundo paciente, apresentou ressonância magnética normal, porém, como a evolução foi muito semelhante ao primeiro caso, os autores sugeriram o mesmo diagnóstico.

De nosso conhecimento, neuropatia óptica unilateral evoluindo para atrofia, secundária à neurocriptococose em SIDA, ainda não havia sido descrito na literatura.

#### SUMMARY

*The aim of this paper is to report a case of ocular manifestation of Cryptococcus neoformans infection in AIDS, in which the patient presented sudden loss of vision.*

*Ophthalmoscopy revealed unilateral optic disc edema, evolving to optic atrophy after 15 days. We suggest, by the evolution and important visual loss (amaurosis), the diagnosis of unilateral optic neuropathy secondary to presumed Cryptococcus neoformans arachnoiditis.*

**Key words:** *Cryptococcus neoformans*; AIDS; optic neuropathy; optic atrophy.

#### REFERÊNCIAS BIBLIOGRÁFICAS

1. CARTER, J. B.; HAMILL, R. J.; MATOBA, A. Y. - Bilateral syphilitic optic neuritis in a patient with a positive test for HIV. *Arch. Ophthalmol.* **105**: 1485, 1987.
2. DISMUKES, W. E. - Cryptococcal meningitis in a patient with AIDS. *J. Infect. Dis.* **157**: 624, 1988.
3. HOLLAND, G. N. - Ophthalmic disorders associated with the acquired immunodeficiency syndrome. In INSLER, M.S. (ed.): AIDS and other sexually transmitted diseases and the eye. Orlando, Grune and Stratton, 1987, pp. 145-172.
4. LIPSON, B. K. et al. - Optic neuropathy associated with cryptococcal arachnoiditis in AIDS patients. *Am. J. Ophthalmol.* **107**: 523, 1989.
5. KESTELYN, P. et al. - Ophthalmic manifestation of infections with *Cryptococcus neoformans* in patients with the acquired immunodeficiency syndrome. *Am. J. Ophthalmol.* **116**: 721-727, 1993.
6. KOVAKS, J. A. et al. - Cryptococcosis in the acquired immunodeficiency syndrome. *Ann. Intern. Med.* **103**: 533-538, 1985.
7. REX, J. H. et al. - Catastrophic visual loss due to *Cryptococcus neoformans* meningitis. *Medicine Baltimore* **72**: 207-224, 1993.