

Recorrência de doença herpética corneal após tratamento para neovascularização de córnea com argon laser*

Recurrence of corneal herpetic disease after argon laser treatment for corneal neovascularization

Paulo E. C. Dantas ⁽¹⁾
M. Cristina Nishiwaki-Dantas ⁽²⁾
Nilo Holzchuh ⁽³⁾

RESUMO

Considerada como um dos principais fatores associados à rejeição de transplante de córnea, neovascularização de córnea é de difícil tratamento e continua a ser desafio para o cirurgião de córnea. Dentre as várias formas de tratamento se inclui fototerapia com laser de Argônio, que tem se mostrado eficaz em diminuir neovascularização de córnea, e está associada a baixo índice de complicações como irite leve, hemorragia intracorneal e deposição secundária de lipídios.

Descrevemos dois casos de recorrência de doença herpética corneal em pacientes com neovascularização de córnea tratados com fotocoagulação por laser de Argônio e discutimos possíveis fatores relacionados a essa complicação.

Palavras-chave: Neovascularização de córnea; Rejeição de córnea; Fototrombose; Laser; Herpes simples; Argon laser.

INTRODUÇÃO

Neovascularização de córnea é considerado fator importante na gênese de rejeição de transplante de córnea. Tratamento efetivo dos neovasos de córnea pode diminuir o número de rejeições em córneas previamente vascularizadas. Diferentes tipos de tratamento tem sido sugerido para neovascularização de córnea, tais como crioterapia, tiotepa, esteróides e anti-inflamatórios não hormonais, sem resultados consistentes¹. Fotocoagulação com laser de Argônio tem sido sugerida como efetiva para neovascularização de córnea, e está associada a raras complicações como moderada uveíte anterior, atrofia setorial de íris, hemorragia intracorneal e deposição secundária de lípidos^{1, 2, 3}.

Descrevemos dois casos de recor-

rência de doença herpética corneal em pacientes tratados com fotocoagulação por laser de Argônio para neovasos de córnea.

DESCRIÇÃO DOS CASOS CLÍNICOS

Caso 1 : Paciente de 46 anos, feminino, com história de doença herpética ocular há 8 meses foi referida para tratamento por laser de Argônio para neovascularização de córnea antes de submeter-se a transplante penetrante de córnea, com o intuito de diminuir os neovasos e risco de rejeição. Todos os tratamentos prévios com esteróide tópico e sistêmico falharam em diminuir neovascularização de córnea. Ao exame biomicroscópico, paciente apresentava opacidade corneal central envolvendo 2/3 do estroma com intensa

* Apresentado como poster no XII Congresso Brasileiro de Prevenção da Cegueira, São Paulo, 1996. Departamento de Oftalmologia da Santa Casa de São Paulo - Seção de Córnea e Doenças Externas

⁽¹⁾ Assistente da Seção de Córnea e Doenças Externas

⁽²⁾ Chefe da Seção de Córnea e Doenças Externas

⁽³⁾ Chefe da Seção de Transplante de Córnea

Endereço para correspondência: Paulo E.C. Dantas - Rua Martinico Prado 26, conj 181/182 - CEP 01224-010 - São Paulo Capital

neovascularização periférica e vaso temporal inferior de moderado calibre. Acuidade visual era de conta-dedos. O laser foi programado com os seguintes parâmetros: 300mJ de energia, 50 mi-

crômetros de diâmetro, 0,20 ms de exposição, com 250 disparos, somente para ocluir o vaso alimentador temporal inferior. Após o procedimento foi prescrito ao paciente anti-inflamatório

não hormonal 4 vezes/dia e Aciclovir sistêmico 2 g/dia, dividida em 5 doses de 400mg). Dois dias depois, paciente retornou com queixas de dor ocular, sensação de corpo estranho e visão borrada. A acuidade visual era de percepção luminosa e ao exame à lâmpada de fenda apresentava ceratite geográfica (3x6mm), com necrose do tecido corneal adjacente e irite. Pequena quantidade de hemorragia intra-corneal era notada ao redor da ceratite (Fig.1). Adicionamos Aciclovir tópico 5 vezes ao dia e cicloplegia. Todos os sinais e sintomas, com exceção da ceratite, melhoraram em 3 dias. Em razão do risco de perfuração, transplante penetrante de córnea de 8,5mm foi feito duas semanas após, com bom resultado (Fig.2). A paciente foi mantida com Aciclovir sistêmico 400mg/dia e acetato de prednisolona 1% e polimixina B/trimetropin tópicos (3 meses de pós-operatório). Sua acuidade visual atual, após 6 meses de tratamento, é de 20/60 sem correção e 20/30 com fenda estenopeica ("pinhole").

Caso 2: Paciente de 58 anos, feminino, foi também referida para tratamento de neovascularização da córnea devido à prévia doença corneal herpética no olho direito há 7 meses. Acuidade visual era conta-dedos e à lâmpada de fenda apresentava opacidade corneal intensamente vascularizada com grande vaso ínfero-nasal. Os parâmetros do laser foram os seguintes: 250 mJ de energia, 50-100 micrômetros de diâmetro, 0,20 ms de exposição e um total de 200 disparos no vaso alimentador da NC. Prescrevemos anti-inflamatório não hormonal tópico 4 vezes/dia. Não prescrevemos Aciclovir no pós-operatório imediato. Após 3 dias, paciente retornou com quadro de olho vermelho doloroso e sensação de corpo estranho. À lâmpada de fenda, paciente apresentava ceratite dendrítica central com moderada uveíte. Prescrevemos Aciclovir sistêmico 2g/dia (dividido em 5 doses de 400mg). A ceratite não melhorou após

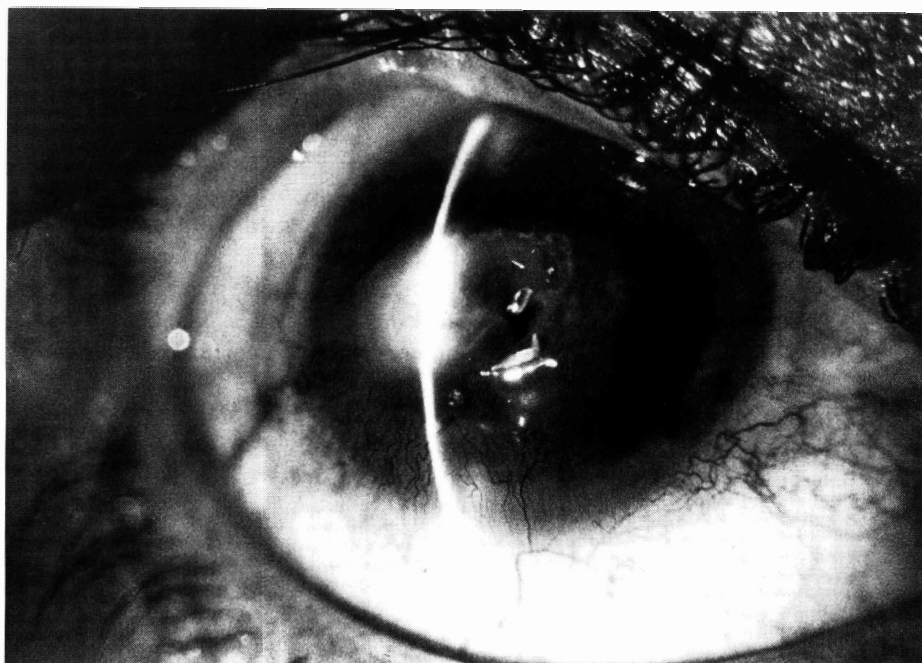

Fig.1: Caso 1: Ceratite geográfica (3x6mm) com necrose do tecido adjacente. Note hemorragia intra-corneal ao redor da ceratite.

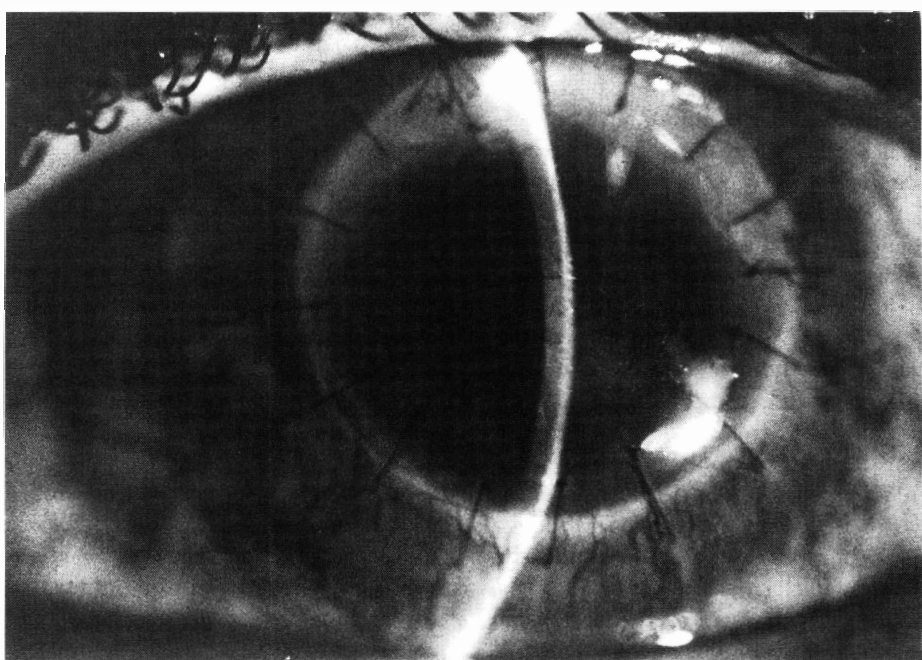


Fig.2: Caso 2: Dois meses de pós-operatório de transplante de córnea.

3 semanas de tratamento, com envolvimento estromal intenso e necrose tecidual. Decidimos realizar transplante penetrante de córnea de 8,5mm de diâmetro. Prescrevemos acetato de prednisolona 1% e polimixina B/trimetropin tópicos 4 vezes ao dia, adicionalmente ao Aciclovyr sistêmico. Após 4 meses de pós-operatório, a acuidade visual é de 20/80 sem correção e 20/40 com fenda estenopecica ("pinhole").

DISCUSSÃO

Fotocoagulação com laser de Argônio é alternativa terapêutica indicada no tratamento de neovascularização de córnea^{1, 2, 3}. Utilizamos laser de Argônio para reduzir neovasos de córnea em casos selecionados e, conseqüentemente, a possibilidade de rejeição pós-transplante de córnea. Nossas complicações até agora tinham sido as mesmas descritas na literatura (moderada uveíte, hemorragia intra-corneal, atrofia localizada de íris e deposição de lipídes). Acreditamos ser esta a primeira descrição de recorrência de doença herpética ocular após fotocoagulação com laser de Argônio. Levamos em consideração os aspectos clínicos e biomicroscópicos no diagnóstico da recidiva da doença herpética. Há um caso descrito na literatura de reativação de doença herpética corneal após uso do laser "dye" amarelo para tratar neovascularização de córnea⁴. Não há na literatura pesquisada exata e definitiva explicação para a reativação da doença viral. Certamente o trauma induzido por aplicações agressivas no número e dosagem desempenham papel importante. Os casos que

descrevemos tem em comum acometimento do estroma profundo e vasos calibrosos, associado à tratamento agressivo em potência e número de aplicações. A possibilidade de que trauma induzido pelo laser (energia) tenha papel importante na recorrência deve ser considerada⁴. Em razão da intensidade da neovascularização de córnea, níveis elevados de energia foram dispendidos para reduzir os neovasos, aumentando consideravelmente a possibilidade de complicações⁷.

Sabemos que a eficácia do tratamento de neovasos da córnea depende primariamente da absorção de energia pela hemoglobina. Por esta razão, alguns autores propõem através de estudos experimentais a chamada laserterapia fototrombótica, com o uso de substancias fotoativas como Rosa Bengala⁵ e Hematoporfirina-derivados⁶, com a finalidade de diminuir o nível de energia utilizado no tratamento de neovascularização de córnea. Porém, Rosa Bengala é extremamente tóxico para as células hepáticas e ainda não se encontra disponível para uso clínico. Resultados com Hematoporfirínicos-derivados mostram-se promissores. Dessa forma, com a diminuição do nível de energia dispendido talvez complicações como as ora apresentadas possam ser evitadas ou minimizadas.

SUMMARY

Corneal neovascularization (CN) is believed to be a major causative factor for graft rejection. Effective treatment of CN could decrease the number of graft rejection associated with growth of blood vessels on

previously vascularized cornea. Many different types of treatment have been tried for CN such as cryotherapy, thiotepa, steroids and non-steroid drugs with no consistent results. Laser photocoagulation with argon laser (AL) has been suggested as a effective treatment for CN and it is associated with few complications as mild iritis, localized iris atrophy, intracorneal bleeding and secondary deposition of lipid. We describe two cases of recurrence of herpetic corneal disease in patients treated with photocoagulation by AL for CN.

REFERÊNCIAS BIBLIOGRÁFICAS

1. NIRANKARI, V.S. - Laser photocoagulation for corneal stromal neovascularization. in *Trans Ophthalmol Soc* vol LXXX;ed. by Johnson Printing Company, Rochester, Minesota, 1993, p. 595-669.
2. CHERRY, P. M. H.; FAULKNER, J. D.; SHAVER, C. P. et al. - Argon laser treatment of corneal neovascularization. *Ann Ophthalmol*, 5: 911-920, 1973.
3. CHERRY, P. M. H.; GARNER, A. - Corneal neovascularization treatment with argon laser. *Br J Ophthalmol*, 60:464-472, 1976.
4. BAER, J. C.; FOSTER, C. S. - Corneal laser photocoagulation for treatment of neovascularization: efficacy of 577 nm yellow dye laser. *Ophthalmology* 99: 173, 1992.
5. HAUNG, D. J. N.; WATSON, B.D.; HERNANDEZ, Z. E.; TSENG, J. C. E. - Phototrombosis of corneal neovascularization by intravenous rose bengal and argon laser. *Arch Ophthalmol*, 106: 680-685, 1989.
6. EPSTEIN, R. J.; HENDRICKS, R. L.; HARRIS, D. M. - Photodynamic therapy for corneal neovascularization. *Cornea*, 10(5): 424-432, 1991.
7. DANTAS, P. E. C.; NISHIWAKI-DANTAS, M. C. - Estudo comparativo entre Argon e Yag laser no tratamento de neovascularização de córnea. Tema livre apresentado no XII Congresso Brasileiro de Prevenção da Cegueira, São Paulo, 1996.