

# Indicações e resultados de transplante de córnea terapêutico “a quente”

*Indications and results of keratoplasty “a chaud”*

Cláudio Macêdo <sup>(1)</sup>  
Maria Rita Widmer Macêdo <sup>(2)</sup>  
Marcelo Cunha <sup>(3)</sup>

## RESUMO

Os autores estudaram 20 olhos submetidos a transplante de córnea “a quente”, segundo as indicações da cirurgia, acuidade visual, complicações pós-operatórias e cura clínica. Constatou-se que a principal indicação foi a ceratite infecciosa em 11 olhos (55%). Em um caso de ceratite micótica houve recidiva da patologia pré-operatória. A principal complicação foi a falência do enxerto, ocorrendo ainda: glaucoma, catarata, sinéquias, membrana pupilar inflamatória, e outras. A acuidade visual final em 95% dos casos foi inferior a 0,1, devido às complicações. Concluímos que os transplantes terapêuticos “à quente” têm resultado satisfatório quanto à erradicação da doença de base, porém, geralmente outro transplante se faz necessário para o restabelecimento da acuidade visual.

**Palavras-chave:** Transplante de córnea; Inflamação ocular; Ceratite infecciosa; Úlcera de córnea

## INTRODUÇÃO

As ceratoplastias penetrantes são indicadas com os objetivos de restabelecer a visão (óptico), controlar doença corneana refratária ao tratamento clínico (terapêutico), refazer a estrutura anatômica do olho (tectônico), melhorar as condições de receptores de prognóstico reservado (preparatório), remover cicatrizes inestéticas (cosmético) e conhecer as condições de receptor (exploratório).

Em 3% das ceratites bacterianas o tratamento clínico não é eficaz na cura da infecção <sup>1</sup>, enquanto nas micóticas esse número se eleva para 20 a 29% <sup>2,3,4</sup>. Patógenos menos comuns como *Acanthamoeba* e *Nocardia* se não identificados e introduzida terapêutica específica em tempo hábil, podem ser de grande ameaça à integridade ocular, levando a perfuração e endoftalmite. Traumas, agentes químicos e defeitos

epiteliais persistentes, também podem levar a perfuração da córnea, necessitando tratamento cirúrgico de urgência.

Transplante de córnea “a quente” é o termo designado para as cirurgias indicadas em olhos inflamados refratários ao tratamento clínico ou com risco de perfuração. O objetivo deste trabalho foi estudar os transplantes terapêuticos “a quente” durante um ano, a partir de janeiro de 1993, realizados pelo Setor de Córnea, sendo os mesmos analisados quanto às suas indicações, AV (acuidade visual) no pós-operatório, complicações e resolução do quadro clínico.

## CASUÍSTICA E MÉTODOS

Foram estudados retrospectivamente 20 olhos de 19 pacientes submetidos a transplante de córnea terapêutico “a quente” no Setor de Córnea

Trabalho realizado no Setor de Córnea do Departamento de Oftalmologia da UNIFESP - EPM

<sup>(1)</sup> Pós-graduando, Setor de Cirurgia Refrativa, UNIFESP-EPM.

<sup>(2)</sup> Estagiária, Setores de Ultrassonografia Ocular e Estrabismo, UNIFESP-EPM.

<sup>(3)</sup> Doutor em Oftalmologia, Chefe do Setor de Córnea, UNIFESP-EPM

Endereço para correspondência: Dr. Cláudio Macêdo - R. Clarival Valadares, 168, apto. 504 - Caminho das Árvores - CEP: 41820-700 - Salvador - Ba - Tel.: (071) 351-0665- Fax: (071) 351-4867.

*Indicações e resultados de transplante de córnea  
terapêutico "a quente"*

do Departamento de Oftalmologia no período de janeiro de 1993 a janeiro de 1994. Destes, 7 pacientes eram do sexo feminino e 12 do sexo masculino. A idade variou de 1 a 73 anos (média de 41,7). O período de seguimento no pós-operatório variou de 1 a 18 meses (média de 4,9 meses).

Havia história de trauma com vegetal nos casos 5 e 13 (tabela 1). Em 8, havia perfuração no momento da ci-

urgia (casos 2, 5, 7, 8, 11, 12, 14 e 15) - gráfico 1. Apenas 5 olhos (25%) foram tratados pré-operatoriamente no nosso serviço, sendo 2 com antibiotico-terapia, 1 com adesivo, 1 com recobrimento conjuntival e o outro através de sutura de córnea. Nos casos suspeitos de infecção, realizou-se no pré-operatório raspados das córneas para exame direto com coloração de Gram e Giemsa e culturas em ágar-sangue,

ágar-chocolate, ágar de Sabouraud e ágar-soja (casos suspeitos de *Acanthamoeba*). As córneas retiradas foram analisadas através de culturas e estudo anátomo-patológico.

Nos casos de perfuração foi administrada antibioticoterapia prévia. As cirurgias foram realizadas pelos orientadores do setor de córnea da EPM sob anestesia geral. Empregou-se anel de Flieringa sempre que o olho apresenta-

**TABELA 1**  
Idade, sexo, diagnóstico, complicações e acuidade visual no pós-operatório de ceratoplastia terapêutica.

Caso	Idade (anos)	Sexo	Diagnóstico	AV (1º Mês)	Última AV (tempo)	Principais Complicações
1	58	f	ceratite com necrose sem etiologia	MM 50cm	MM 50cm (3,5 meses)	Falência endotelial
2	66	f	ceratite com necrose sem etiologia	PL	PL (3 meses)	Phthisis, úlcera estéril
3	28	m	ceratite por colírio anestésico	20/60	cd 1m (6 meses)	Falência endotelial
4	28	m	ceratite por colírio anestésico	20/40	cd 1m (6 meses)	Falência endotelial
5	54	m	trauma perfurante	MM 50cm	cd 1m (6 meses)	Falência endotelial, aumento de PIO
6	44	m	ceratite micótica	MM 50cm	MM 50cm (18 meses)	Falência endotelial, hifema
7	10	f	afinamento pós-transplante	MM 50cm	MM 50cm (3 meses)	Falência endotelial
8	41	m	ceratite por colírio anestésico	cd 4m	cd 4m (1 mês)	Aumento de PIO
9	49	m	ceratite micótica	MM 50cm	PL (1,5 meses)	Falência endotelial, defeito epitelial, hifema, hipópio estéril
10	42	m	ceratite por colírio anestésico	MM 50cm	PL (3 meses)	Falência endotelial, defeito epitelial
11	1	m	descemetocel	impossível medir	impossível medir	Falência endotelial, hipotensão ocular
12	64	m	descemetocel	PL	PL (5 meses)	Defeito epitelial
13	70	m	ceratite com necrose sem etiologia	PL	PL (5 meses)	Catarata, sinéquias 360°, falência endotelial
14	31	f	úlceras tróficas pós-transplante	MM 50cm	cd 10cm (5 meses)	Glaucoma, sinéquias 360°, falência endotelial
15	73	m	ceratite com necrose sem etiologia	cd 50cm	MM 50cm (3 meses)	Defeito epitelial, catarata
16	66	m	ceratite micótica	PL	PL (1,5 meses)	Recidiva, hifema, glaucoma maligno, falência endotelial
17	33	m	ceratite com necrose sem etiologia	MM 50cm	PL (7,5 meses)	Descolamento de retina, hipópio estéril
18	15	f	ceratite por <i>Staphylococcus</i>	0,1	0,2 (4 meses)	Sinéquias
19	33	f	ceratite micótica	0,2	cd 10cm (5 meses)	Sinéquias 360°, catarata, rejeição
20	37	f	ceratite por <i>Acanthamoeba</i>	cd 1m	cd 3m (11 meses)	Aumento de PIO, sinéquias, rejeição

AV - acuidade visual; PL - percepção de luz; MM - movimentos de mão; cd - conta-dedos; m - metros; cm - centímetros; m - masculino; f - feminino; PO - pós-operatório; PIO - pressão intra-ocular.

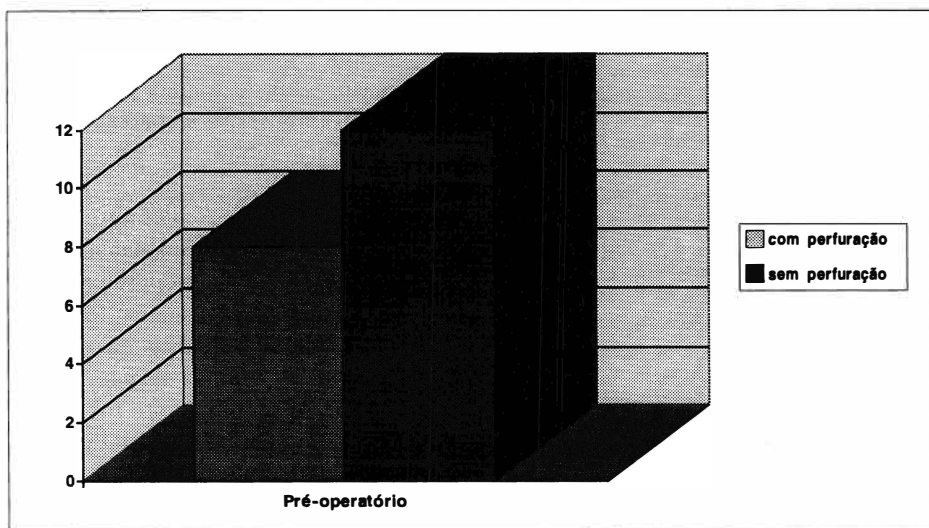


Gráfico 1 - Condição da córnea no pré-operatório

va perfuração. Foram utilizados trépanos convencionais, exceto nas perfurações, onde a trepanação foi feita a mão livre, utilizando-se trépano apenas para marcação da área a ser retirada. O tamanho e a forma do tecido corneano removido variaram para retirar toda área comprometida. A diferença doador-receptor nunca foi inferior a 0,5 mm. Foram realizadas iridectomias periféricas e sutura em pontos separados com náilon 10-0. Ministrou-se injeção subconjuntival de dexametasona (casos de etiologia conhecida e não fúngica) e gamicina (ou outro antibiótico baseado nos exames dos raspados) ao término da cirurgia. A terapia de suporte pós-operatória era baseada na suspeita clínica, usando-se antibióticos (casos infecciosos), corticosteróides tópicos e/ou sistêmicos, acetazolamida e maleato de timolol (nos casos que evoluíram com aumento de PIO), e atropina a 1%.

## RESULTADOS

Das 11 córneas portadoras de ceratite com necrose, apenas duas tiveram culturas pré-operatórias positivas. Os agentes foram *Staphylococcus* sp. e fungo filamentosos. Em outras 5 córneas foi feito o diagnóstico de ceratite

micótica (4 olhos) e ceratite por *Acanthamoeba* (1 olho), quer pela cultura, quer pelo estudo anátomo-patológico do disco corneano do receptor. Em 4 olhos, não se chegou a um diagnóstico etiológico. As outras causas foram: uso de colírio anestésico em 4 olhos (20%), descemetocel em 2 olhos (10%), úlcera trófica em 1 olho (5%), trauma com perda de substância em 1 olho (5%) e afinamento progressivo pós-falência de transplante em 1 olho (5%).

Na tabela 1 são apresentados todos os casos divididos quanto a idade, sexo, diagnóstico, acuidade visual e complicações.

As complicações mais frequentes, rejeição e falência endotelial (gráfico 3), ocorreram em 11 casos (55%), sendo as maiores responsáveis pela baixa acuidade visual final. Em 4 casos (5, 8, 14 e 20) houve aumento da pressão intra-ocular (PIO). Nos casos 14 e 20 foi necessária cirurgia fistulizante. O caso 16 evoluiu com glaucoma maligno que foi contro-

lado após punção vítrea. Defeito epitelial persistente ou úlcera estéril se desenvolveram em 5 casos (2, 9, 10, 12 e 15). Estes foram bem controlados com lentes de contato terapêuticas ou tarsorrafia.

Houve formação de sinéquias anteriores nos pacientes 13, 14, 18, 19 e 20, e catarata nos casos 13, 15 e 19. O caso 17 apresentou descolamento de retina.

No pós-operatório também foram observados hifema (casos 6, 9 e 16), hipópio estéril (casos 9 e 17) e reação de câmara anterior com fibrina (casos 5, 10, 13, 14, 16 e 17).

Dos casos infecciosos, apenas 1 (caso 16) apresentou recidiva no botão doador, sendo bem controlado com um novo transplante. A acuidade visual, porém, foi menor que 20/400 após 3 meses de seguimento.

Apenas o caso 2 evoluiu com atrofia do globo ocular. O potencial visual dos pacientes está representado no gráfico 2.

## DISCUSSÃO

O avanço das técnicas cirúrgicas e manejo das complicações pós-operatórias têm permitido a indicação de transplantes terapêuticos com bons resultados quanto ao controle da doença de base.

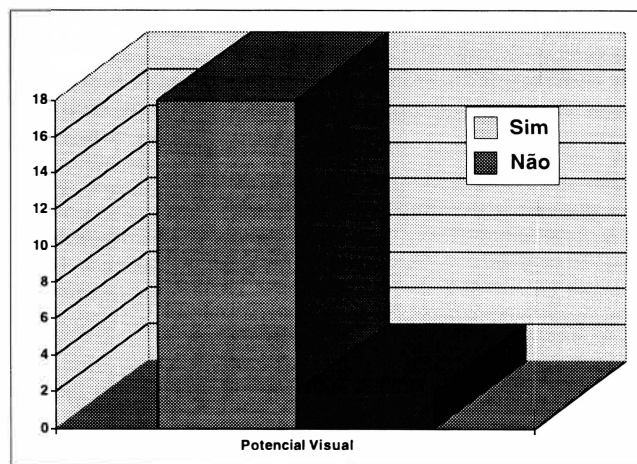


Gráfico 2 - Potencial visual com novo transplante.

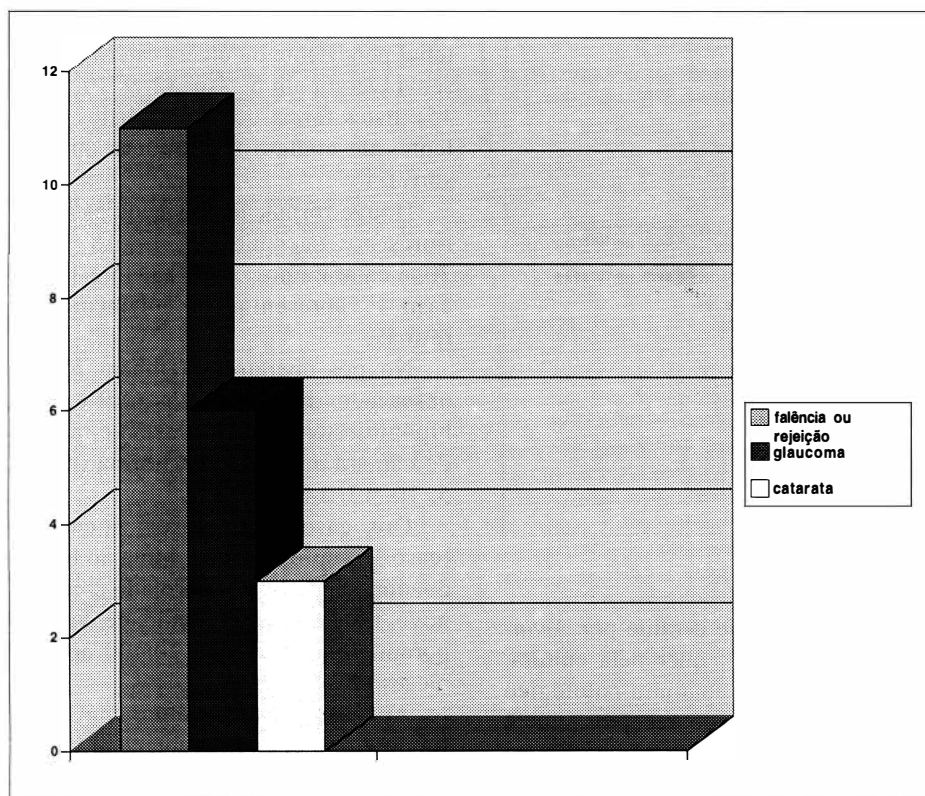


Gráfico 3 - Principais complicações no pós-operatório.

Neste estudo a principal causa de indicação cirúrgica foi a ceratite infecciosa, o que condiz com os resultados da literatura <sup>5, 6, 7</sup>. As úlceras fúngicas foram as mais prevalentes nos casos de comprovação etiológica (20% de todos os casos), diferentemente de outros autores <sup>2</sup> que apontam as bacterianas. Em 1 caso de úlcera micótica houve recidiva da infecção (controlada com um segundo transplante), mostrando sucesso terapêutico do procedimento semelhante a outras séries <sup>5, 8, 9</sup>. Apesar do prognóstico reservado quanto a indicação de transplante em casos de *Acanthamoeba* <sup>10</sup>, o único caso de nossa casuística apresentou evolução favorável.

Dos 20 olhos estudados, 20% necessitaram de transplante pelo uso excessivo de colírio anestésico, mostrando ser esta ainda uma causa importante de indicação cirúrgica no nosso meio.

Apenas em 1 olho a visão foi me-

lhor que 0,1. A baixa acuidade visual foi provocada pelas complicações e, dentre elas, a principal foi a falência do enxerto. Outros autores obtiveram melhores resultados, ou seja, 60 a 77% de transplantes terapêuticos para ceratite infecciosa com discos transparentes no pós-operatório <sup>4, 5, 8</sup> e 75% dos pacientes com AV melhor que 0,1 <sup>2</sup>.

É importante salientar que a indicação cirúrgica nestes casos não objetiva recuperação visual, e sim salvar um olho prestes a perfurar ou a desenvolver endoftalmite.

Outras complicações como catarata, aumento da PIO, descolamento de retina e formação de membrana pupilar também foram observadas. A maioria dessas complicações são de origem inflamatória e não do procedimento cirúrgico. Todos os nossos pacientes no momento da cirurgia apresentavam franca inflamação ocular, o que pode explicar o maior número de

casos complicados e conseqüente piora da acuidade visual.

O caso 5 foi de trauma perfurante em que foi impossível a coaptação das bordas após a sutura, e o transplante foi a única alternativa para o fechamento da laceração. A literatura mostra que o sucesso dos transplantes pós-trauma é diretamente proporcional ao tempo de espera para a sua realização <sup>7</sup> devido ao efeito deletério da reação inflamatória. A intensa reação inflamatória que se seguiu ao ato foi a responsável pelo aumento da PIO e conseqüente falência do enxerto.

Finalmente, nos casos de afinamento corneano deve-se tentar o tratamento clínico com lente de contato e adesivos, somente indicando o transplante caso fracassem essas condutas.

#### CONCLUSÃO

A ceratoplastia penetrante mostrou-se, em nossa casuística, eficaz no controle de doenças corneanas graves acompanhadas de inflamação e refratárias ao tratamento clínico, porém as complicações pós-operatórias, decorrentes de uma cirurgia realizada em olho inflamado, comprometem sobremaneira a transparência da córnea doadora, diminuindo a acuidade visual final.

O momento da indicação cirúrgica depende da experiência do médico em perceber a falência do tratamento clínico e a ameaça da integridade do olho, como o risco de perfuração da córnea.

#### SUMMARY

The authors studied 20 eyes submitted to keratoplasty "a chaud" regarding indications, visual acuity, complications and clinical cure. Infectious keratitis was the major indication cause - 11 eyes (55%). In only one case occurred recurrence

of the pathology which indicated transplant (fungal keratitis). The main complication was the absence of clear graft. We also observed glaucoma, cataract, synechia formation and inflammatory pupilar membrane among other complications. In 95% of the cases the final visual acuity was below 0.1. We concluded that keratoplasty "a chaud" achieves good results regarding the disease eradication, but another surgery is necessary to re-establish visual acuity.

#### REFERÊNCIAS BIBLIOGRÁFICAS

1. FOSTER, R. K. - The role of excisional keratoplasty in microbial keratitis. CAVANAGH HD, ed. *The Cornea: Transactions of the World Congress on the Cornea III*. New York: Raven Press, chap. 95, 1988.
2. POLACK, F. M.; KAUFMAN, H. E.; NEWMARK, E. - Keratomycoses: medical and surgical treatment. *Arch Ophthalmol.*, **85**: 410-416, 1971.
3. FOSTER, R. K.; REBELL, G. - The diagnosis and management of keratomycoses. II. Medical and surgical management. *Arch Ophthalmol.*, **93**: 1134-1136, 1975.
4. FOSTER, R. K.; REBELL, G. - Therapeutic surgery in failures of medical treatment for fungal keratitis. *Br. J. Ophthalmol.*, **59**: 366-371, 1975.
5. KILLINGSWORTH, D. W.; STERN, G. A.; DRIEBE, W. T.; KNAPP, A.; DRAGON, D. M. -

Results of therapeutic keratoplasty. *Ophthalmol.*, **100**: 534-541, 1993.

6. TRAGAKIS, M. P.; ROSEN, J.; BROWN, S. I. - Transplantation of the perforated cornea. *Am. J. Ophthalmol.*, **78**: 518-522, 1974.
7. NOBE, J. R.; MOURA, B. T.; ROBIN, J. B.; SMITH, R. E. - Results of penetrating keratoplasty for the treatment of corneal perforations. *Arch Ophthalmol.*, **108**: 939-941, 1990.
8. DU, N. Z.; CHEN, J. Q.; GONG, X. M. et al. - Therapeutic keratoplasty in the management of purulent corneal ulceration: report of 100 cases. *Jpn. J. Ophthalmol.*, **23**: 412-420, 1979.
9. SATO, E. H.; RIGUEIRO, M. P.; BURNIER, Jr. M.; BELFORT MATTOS, R. - Transplante de córnea "a quente" em úlcera micótica: estudo clínico, microbiológico e histopatológico. *Arq. Bras. Oftalmol.*, **52**: 52-56, 1989.
10. AURAN, J. D.; STARR, M. B.; JAKAOBIEC, F. A. - *Acanthamoeba* keratitis: a review of the literature. *Cornea* **6**: 2-26, 1987.

## IV SIMPÓSIO INTERNACIONAL DE ATUALIZAÇÃO EM OFTALMOLOGIA DA SANTA CASA DE SÃO PAULO

12 a 14 de Junho de 1997

Hotel Macksoud Plaza - São Paulo

### Convidados Internacionais confirmados:

Henry I. Baylis  
Harmindes S. Dua  
Julio Prieto-Diaz  
Afonso Castanera de Molina  
Patrick De Potter

Principais temas que serão abordados:

Córnea/Doenças Externas, Cirurgia Refrativa, Plástica Ocular, Órbita e Vias Lacrimais, Retina e Vítreo, Estrabismo e Catarata.

Paralelo ao Simpósio serão realizadas Sessões de Temas Livres onde os apresentadores concorrerão ao prêmio "Geraldo Vicente de Almeida" pelo melhor tema apresentado.

### Informações: J. D. E. Comunicações e Eventos

Al. Santos, 705 - 1º andar - Cj. 19

CEP 01419-001 - São Paulo - SP

Tel.: (011) 289-4301 - Fax: (011) 288-8157