

---

# Paracoccidiodomicose ocular: relato de um caso de doença multifocal com envolvimento da pálpebra e, presumivelmente, da córnea, vítreo e retina

*Ocular paracoccidiodomycosis with palpebral involvement, and with probable corneal, vitreous and retinal damages: a case report*

Ricardo Marcelo Jacob Noronha  
Nilson Tadeu Perez  
Hildevaldo Monteiro Fortes  
Márcia Hueb  
Cor Jésus Fernandes Fontes

## RESUMO

É descrito um caso de paracoccidiodomicose multifocal com comprometimento da pálpebra, córnea, vítreo e retina que, apesar da boa resposta à terapêutica antimicótica, evoluiu com sinéquia palpebral e perda total da visão do olho direito. Os autores alertam para a necessidade de investigação sistemática do olho em portadores da doença multifocal que apresentem qualquer sintoma ocular.

**Palavras-chave:** Paracoccidiodomicose; Paracoccidiodomicose ocular; Micoses.

---

## INTRODUÇÃO

A paracoccidiodomicose (Pbmicosse) é uma doença sistêmica causada pelo fungo dimórfico *Paracoccidioides brasiliensis*. Acomete predominantemente trabalhadores rurais durante o período mais produtivo de suas vidas. É endêmica nas Américas Central e do Sul, sendo os países com maior número de casos o Brasil, Venezuela, Colômbia, Argentina, Peru e Equador. O Brasil está situado no centro da área endêmica e a doença é distribuída em todo território nacional, sendo mais prevalente nas regiões Sul, Sudeste e Centro-Oeste <sup>1</sup>.

Inquéritos com testes cutâneos utilizando a paracoccidiodina indicam que a infecção é adquirida na infância, atingindo incidência máxima na segunda década de vida <sup>1</sup>. Admite-se que a entrada do *P. brasiliensis* no organismo humano se dê, preferencialmente, pela via inalatória. As plantas e o solo são os reservatórios naturais do *P. brasiliensis* <sup>2</sup>, que recentemente foi também isolado em tatus (*Dasypus noveminctus*) capturados em regiões endêmicas de Pbmicosse no Brasil <sup>3</sup>.

A doença apresenta extenso espectro de manifestações clínicas que vai desde doença localizada benigna até quadro sistêmico multifocal, de difícil tratamento e de alta letalidade. A Pbmicosse crônica multifocal do adulto é a forma de apresentação clínica mais freqüente, tendo predileção para os pulmões, mas pode acometer, simultaneamente, vários outros órgãos <sup>4</sup>.

O envolvimento ocular é raro e quando presente está geralmente relacionado com a forma disseminada da doença, acometendo mais freqüentemente as pálpebras e conjuntivas. É rara a lesão micótica primária no globo ocular <sup>5</sup>.

Relata-se a seguir um caso de Pbmicosse multifocal com acometimento da pálpebra, córnea, vítreo e retina, que respondeu prontamente à terapêutica antimicótica, mas evoluindo com seqüela grave, resultando em perda total da visão no olho acometido.

---

Trabalho realizado no Hospital Universitário Júlio Müller= Universidade Federal de Mato Grosso.  
Endereço para correspondência: Ricardo Marcelo J. Noronha, Rua Sá Porto, Quadra 9, Casa 2. Cuiabá (MT). CEP 78070-010.

## APRESENTAÇÃO DO CASO

V.B.S, 54 anos, masculino, motorista, natural de São Paulo, procedente de Cuiabá, foi admitido no Hospital Universitário Júlio Müller em 26/08/1993, apresentando ulceração cutânea em região periorbital bilateral, frontal e malar esquerda (Figura 1). Referia que a doença começara há 2 anos com pequenas úlceras na pele e prurido ocular persistente, os quais apresentaram alguns períodos de regressão espontânea. Além dos sintomas cutâneo-oculares, o paciente também relatava astenia, tosse seca e dispnéia, de um ano de evolução. Dizia ser tabagista de 5 cigarros/dia por 42 anos e fazer uso moderado de bebidas alcoólicas.

Ao exame físico apresentava pressão arterial de 100/70 mmHg, frequência cardíaca de 75 bpm, frequência respiratória de 19 irpm e estava afebril. O exame dos aparelhos cardiovascular, respiratório e digestivo era normal. Apresentava lesão ulcerada da pele na região retroauricular direita, com crostas e secreção purulenta, medindo cerca de 4 cm em seu maior diâmetro. Apresentava ainda lesão ulcerada nas pálpebras superior e inferior do lado direito, também com presença de secreção purulenta, além de ulcerações em região occipital, malar esquerda e frontal esquerda. O olho direito (OD) mostrava lesão ulcerada difusa acometendo a córnea e a esclera, além de intenso edema e hiperemia conjuntival, com abundante eliminação de material purulento. O exame ectoscópico sugeria destruição de grande parte das estruturas do OD, porém os movimentos oculares eram preservados. Havia perda total da visão nesse olho. O olho esquerdo não apresentava alterações.

O exame micológico do material obtido por raspado, bem como o estudo histopatológico da pele ulcerada foram positivos para *P.brasiliensis*. A cultura da secreção purulenta ocular mostrou-se positiva para *Staphylococcus aureus*. O raio X de tórax evidenciou infiltrado intersticial difuso e os demais exames laboratoriais revelaram hemoglobina de 12,7 g/dl e conta-

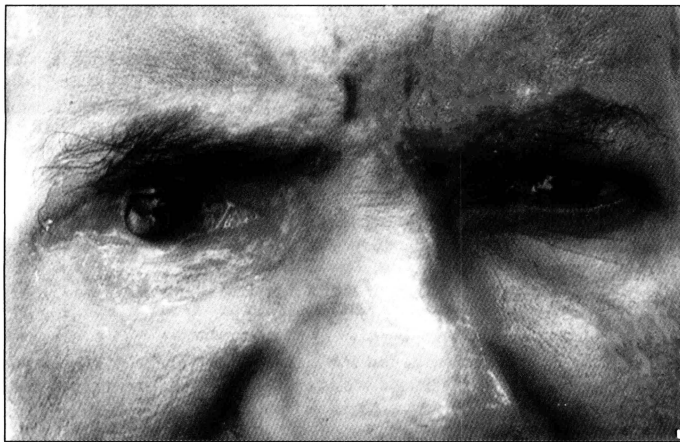

Fig. 1 - Lesões ulceradas cutâneas em regiões periorbital bilateral, frontal e malar esquerda, antes do tratamento.

gem de leucócitos de 13700/mm<sup>3</sup>. Foi iniciado tratamento da Pbmicosose com Sulfametoxazol + Trimetoprim (SMT+TMP), na dose convencional de quatro comprimidos por dia, cefalexina na dose de 2 g/dia por 10 dias e instilação de colírio antibiótico para a infecção bacteriana ocular. Além disso o paciente foi encaminhado ao especialista para avaliação oftalmológica.

Devido a dificuldade de acesso ao serviço público para esse tipo de avaliação, somente três meses após o início do tratamento o paciente pode ser avaliado pelo oftalmologista. À esta época já se verificava resposta terapêutica da Pbmicosose, atestada pela epitelização das lesões cutâneas. A cicatrização fibrosante da lesão palpebral resultou em sinéquia da mesma, impossibilitando uma perfeita avaliação do globo ocular direito. O estudo ultrassonográfico do OD mostrou presença de fibrose e opacificação corneana, edema de íris, fibrose e opacificação vítrea com descolamento de retina no OD. No olho esquerdo evidenciou-se presença de discreta opacificação do cristalino.

Com pouco mais de cinco meses de uso da medicação, o paciente já apresentava regressão total das lesões cutâneas, inclusive as palpebrais. Permaneceu em uso da medicação por mais 17 meses. Houve melhora completa dos sintomas locais e cicatriza-




Fig. 2. Aspecto facial do paciente após o tratamento, mostrando sinéquia palpebral direita e cicatrizes das demais lesões cutâneas.

ção de todas as lesões cutâneas, permanecendo sinéquia total da pálpebra direita (Figura 2). As alterações radiológicas pulmonares e laboratoriais regrediram completamente.

---

### COMENTÁRIOS

---

O acometimento ocular na Pbmicose é raro, sendo pouco relatado na literatura nacional e internacional. Belfort Jr. et al. (1975) revisaram a literatura brasileira e estrangeira, concluindo que em 50 casos de Pbmicose ocular publicados, o acometimento palpebral foi o mais freqüente (38%), seguido do acometimento pálpbro-conjuntival (24%), conjuntival (12%) e pálpbro-conjuntivo-corneano (4%). O comprometimento da retina, isolado ou em associação com outras estruturas oculares, foi referido em apenas 10%<sup>6</sup>. Após 1975, relatos de outros pacientes com Pbmicose ocular foram publicados, totalizando 13 casos, sendo acometidas a pálpebra em 6, a coróide em 3, a úvea em 2, a conjuntiva em 2, a córnea em 1 e a retina em 1<sup>7-11</sup>.

O caso por nós apresentado é de paciente portador de Pbmicose crônica multifocal, com comprometimento cutâneo, pulmonar e de estruturas oculares, incluindo as pálpebras, a conjuntiva, a córnea, o vítreo e a retina, que evoluiu com perda total da visão do olho acometido, mesmo após o tratamento específico. É provável que o acometimento ocular neste caso tenha se iniciado por contigüidade da lesão cutânea palpebral, cuja etiologia paracoccidioidomycótica foi confirmada. No entanto, não se pode afirmar, com certeza, que todo o comprometimento ocular observado à ultra-sonografia tenha sido decorrente da infecção micótica, uma vez que não se investigou a presença do fungo em tecido ocular e o *Staphylococcus aureus* foi isolado da secreção do olho direito. De fato, esta bactéria pode causar endoftalmite grave, com evolução desfavorável, mesmo após tratamento efetivo<sup>12</sup>.

A maioria dos casos relatados de Pbmicose com acometimento ocular ocorreu em regiões onde a doença é endêmica<sup>7-11</sup>. A maior freqüência de acometimento palpebral pode ser pela facilidade de identificar a lesão nesta região, sendo suficiente a inspeção clínica. Não há necessidade de profissional especializado ou uso de equipamentos, essenciais para exame do fundo de olho, nem sempre disponíveis nos hospitais.

As drogas mais comumente empregadas para o tratamento da Pbmicose são a anfotericina B, os derivados imidazólicos e os sulfamídicos. Em virtude de sua maior toxicidade, a Anfotericina B tem sido reservada aos casos mais graves ou àqueles que se mostrarem resistentes aos demais medicamentos. O paciente aqui relatado fez uso de SMT + TMP, com boa resposta terapêutica, atestada pela completa cicatrização das lesões cutâneas. Entretanto, o atraso no diagnóstico da infecção, associado à provável fibrose cicatricial pós-tratamento, resultou na perda total da visão nesse olho. De fato, independente do tratamento instituído, o processo de cura da Pbmicose pode estar associado a algum grau de cicatrização

fibrosante, o que freqüentemente resulta em comprometimento funcional do tecido acometido<sup>4</sup>.

O presente caso destaca o comprometimento ocular pelo *P. brasiliensis* em paciente com a forma multifocal da doença e aponta para a importância do diagnóstico precoce desta complicação. Investigação sistemática e especializada do olho deve ser recomendada em pacientes com diagnóstico de Pbmicose e que apresentem qualquer sintomatologia ocular. Isto deve ser enfatizado nos pacientes com AIDS e Pbmicose, nos quais acredita-se ser mais freqüente a presença de lesão incipiente, necessitando de exame oftalmológico mais detalhado, ainda que ausentes os sintomas oculares<sup>11</sup>.

---

### SUMMARY

---

*A case of disseminated paracoccidioidomycosis with involvement of the eyelid, cornea, vitreous and retina is presented. The extensive ocular involvement lead to unilateral blindness even after a successful antimycotic therapy. The authors alert to the importance of a systematic investigation of the eyes in patients with diagnosed paracoccidioidomycosis and any ocular manifestation.*

**Keywords:** *Paracoccidioidomycosis; Ocular paracoccidioidomycosis; Mycosis.*

---

### REFERÊNCIAS BIBLIOGRÁFICAS

---

- 1 Barbosa W, Barbosa GL. Paracoccidioidomicose: doença do sistema fagocítico mononuclear. Rev Soc Bras Med Trop 1991;24:203-7.
- 2 Restrepo A, Robledo M, Giraldo R, Hernandez H, Sierra F, Gutierrez F, Londoño F, Lopez R, Galle G. The gamut of paracoccidioidomycosis. Am J Med 1976;61:33-42.
- 3 Bagagli E, Sano A, Coelho KI, Alquati S, Miyaji M, Camargo ZP, Gomes GM, Franco M, Montenegro MR. Isolation of *Paracoccidioides brasiliensis* from armadillos (*Dasypus noveminctus*) captured in an endemic area of paracoccidioidomycosis. Am J Trop Med Hyg 1998;58(5).
- 4 Franco M, Montenegro MR, Mendes RP, Marques SA, Dillon ML, Mota NGS. Paracoccidioidomycosis: a recent proposed classification of its clinical forms. Rev Soc Bras Med Trop 1987;20:129-32.
- 5 Arruda WO, Canto MAS, Loddo G, Rebuffi F, Cardoso MA. Sobre um caso de paracoccidioidomicose ocular com coriorretinite posterior. Rev Inst Med Trop São Paulo 1986;28:190-3.
- 6 Belfort Jr. R, Fishman O, Camargo ZP, Almada A. Paracoccidioidomycosis with palpebral and conjunctival involvement. Mycopathologia 1975;56:21-4.
- 7 Bonomo PP, Belfort Jr. R, Tsunehiro JY, Filho OG. Choroidal granuloma caused by *Paracoccidioides brasiliensis*. Mycopathologia 1982;77:37-41.
- 8 Arruda WO, Canto MAS, Loddo G, Rebuffi VF, Cardoso MA. Paracoccidioidomicose ocular: relato de um caso com coriorretinite posterior. Rev Inst Med Trop São Paulo 1986;28:190-3.
- 9 Pinheiro SRAA, Oréfica F, Mason EM. Sobre um caso de Paracoccidioidomicose ocular com envolvimento do trato uveal posterior. Arq Bras Oftal 1987;50:66-71.
- 10 Silva MRBM, Mendes RP, Lastoria JC, Barraviera B, Marques AS, Kamegasawa A. Paracoccidioidomycosis: study of six cases of ocular involvement. Mycopathologia 1988;102:87-96.
- 11 Lottenberg C, Neves RA, Belfort Jr. R, Lowen MS, Colombo A, Rehder JR, Burnier Jr M. Paracoccidioidomycosis chorioretinitis in a patient with Aids. Arq Bras Oftal 1992;55:13-4.
- 12 Foster RE, Rubsamen PE, Joondeph BC, Flynn Jr. HW, Smiddy WS. Concurrent endophthalmitis and retinal detachment. Ophthalmology 1994;101:490-8.



**ColorMatic**  
**SunMatic**

A resolução em lentes fotocromáticas

**RODALENT 1.8**

Tecnologia avançada para altas míopias

**COSMOLIT**  
A lente astérica

Mais fina, leve, elegante e confortável

**LENTILUX**

Uma atraente solução para altas míopias

**PROGRESSIV<sup>R</sup>**

Alta acuidade visual em todos os campos

**PROGRESSIV<sup>S</sup>**

A lente feita sob medida para o olho humano

*PROGRESSIV*  
**life**  
*total integrated performance*

A evolução sob todos os pontos de vista

# RODENSTOCK

Na vanguarda da engenharia óptica mundial.

Distribuidor exclusivo para o Brasil:

**IGAL**  
INDÚSTRIA GERAL DE APARELHOS E LENTES

Estrada dos Bandeirantes, 2871  
Jacarepaguá - Rio de Janeiro - RJ  
CEP 22.775-111 Tels.: (021) 445-6122  
(021) 445-6164 FAX: (021) 342-6964