

Indocianina verde em tumores da coróide

Indocyanine green in choroidal tumors

Arnaldo Cialdini⁽¹⁾
Marcos Ávila⁽²⁾

RESUMO

Os autores relatam os achados da vídeo-angiografia digital pela indocianina verde no diagnóstico diferencial de tumores da coróide. Foram estudados 13 casos: 3 hemangiomas, 4 osteomas, 3 carcinomas metastáticos e 3 melanomas malignos. Foram reconhecidas características angiográficas próprias e constantes capazes de identificar hemangiomas, osteomas e carcinomas metastáticos diferenciando-os entre si e eles dos tumores pigmentados, principalmente o melanoma maligno. No entanto, tais características angiográficas pela indocianina verde isoladas, não mostram significado diagnóstico inequívoco em tumores pigmentados da coróide. Baseados nestas observações, concluiu-se que o uso da indocianina verde em tumores da coróide, reserva a esta nova técnica de exame, importância diagnóstica complementar, com limitações, no contexto do diagnóstico diferencial dos tumores da coróide.

Palavras-chave: Indocianina verde; Tumores da coróide; Hemangioma da coróide; Osteoma da coróide; Carcinoma metastático da coróide; Melanoma maligno da coróide.

INTRODUÇÃO

Tumores da coróide são os mais comuns do segmento posterior do olho. Destes, os melanomas malignos são os mais freqüentes, seguidos em ordem decrescente dos carcinomas metastáticos, hemangiomas e osteomas¹⁷. Embora sejam, na sua maioria, diagnosticados pelo aspecto clínico-fundoscópico, algumas vezes é necessário o auxílio de exames como a angiofluoresceinografia, a ultrassonografia A e B, principalmente a ultrassonografia A padronizada, e outros menos específicos como a tomografia computadorizada e a ressonância nuclear magnética¹⁷.

Descreve-se aqui os achados da vídeo-angiografia digital com a indocianina verde (VDIV), em quatro diferentes tumores da coróide e discute-se a sua importância auxiliar na propedêutica diagnóstica destes tumores.

MATERIAIS E MÉTODOS

Foram estudados retrospectivamente 13 casos de tumores da coróide examinados entre julho de 1994 e dezembro de 1996, na clínica dos autores. Todos os pacientes foram submetidos a anamnese minuciosa, a exame oftalmológico completo com avaliação da melhor acuidade visual corrigida, biomicroscopia, tonometria de aplanção, exame de fundo de olho pela oftalmoscopia binocular indireta (OBI), com mapeamento detalhado dos achados e aos seguintes exames propedêuticos: vídeo-angiografia digital pela fluoresceína (VDF) e pela indocianina verde (VDIV), campo visual computadorizado, ultrassonografia ocular (A não padronizada e B) e alguns a tomografia computadorizada das órbitas.

Universidade Federal de Goiás. Centro Brasileiro de Cirurgia de Olhos (CBCO).

⁽¹⁾ Mestrando, Universidade Federal de Goiás. Médico do Depto. de Retina e Vítreo do Centro Brasileiro de Cirurgia de Olhos - CBCO; Goiânia - Goiás.

⁽²⁾ Professor Adjunto, Doutor, Faculdade de Medicina da Universidade Federal de Goiás (UFG). Chefe do Depto. de Retina e Vítreo do Centro Brasileiro de Cirurgia de Olhos - CBCO; Goiânia - Goiás.

Endereço para correspondência: Dr. Arnaldo Cialdini. Centro Brasileiro de Cirurgia de Olhos - CBCO - Av. T-2 # 401 - Setor Bueno - Goiânia - GO - CEP 74210-010. FAX: (062) 251-8110. E.mail: cbco.ret@internacional.com.br

Os autores não têm interesses financeiros em nenhum dos assuntos citados neste estudo.

Dentre estes, atenção especial foi dedicada a interpretação das imagens da VDIV, que foram obtidas usando-se o aparelho Topcon "IMAGNet® (Digital Imaging System", modelo 512 (Japão) inicialmente e depois os modelos 640 e 1024.

O corante indocianina verde (ICV) (Cardio Green - Becton Dickinson Microbiology Systems, EUA e Paesel Lorei, Alemanha) em pó, foi dissolvido em solução aquosa na concentração de 10 mg/ml, injetando-se 50 mg em todos os pacientes, seguido de infusão rápida de 10 ml de solução salina estéril. As imagens obtidas no angiograma com a ICV, foram interpretadas em uma fase inicial precoce, caracterizada pelo primeiro aparecimento do corante na circulação coroideana, que ocorre cerca de 1 minuto após sua injeção. Entre 5 e 15 minutos, estudou-se a fase média e após um tempo de 16 minutos a 25 minutos, a fase tardia.

RESULTADOS

A tabela 1 mostra o resumo dos 13 casos consecutivos de tumores da coróide estudados pela VDIV entre julho de 1994 e dezembro de 1996. Houve 3 casos de hemangiomas, 4

osteomas, 3 carcinomas metastáticos e 3 melanomas malignos. Comprometimento binocular foi verificado em dois pacientes com osteoma (casos 4 e 5) e com carcinoma metastático (casos 9 e 10). O tamanho do tumor foi avaliado de forma aproximada por medida da lesão tumoral em diâmetros papilares no seu maior meridiano horizontal.

A tabela 2 mostra os achados angiográficos característicos da VDIV nos 13 casos de tumores da coróide:

Desde que a característica angiográfica de cada tumor foi constante, exemplifica-se a seguir quatro casos de diferentes tumores da coróide enumerados na Tabela 1, como casos 1, 3, 7 e 12.

RELATO DE CASOS

Caso 1

Paciente de 54 anos, do sexo masculino, branco, encaminhado com história de metamorfopsia no olho esquerdo (OE) há 40 dias. A acuidade visual corrigida era de 20/20 no olho direito (OD) e de 20/40 no OE. O exame biomicroscópico do segmento anterior e a pressão intra-ocular eram normais em

Tabela 1. Características de 13 casos de tumores da coróide

Caso	Idade (anos)	Sexo	Raça	Diagnóstico	Olho acometido	Tamanho do tumor (DP)	Tratamento
1	54	M	B	Hemangioma	OE	2 DP	Observação
2	21	F	B	Osteoma	OD	3 DP	Observação
3	15	F	B	Osteoma	OD	3 DP	Observação
4	37	F	B	Osteoma	OD	5 DP	Observação
5	37	F	B	Osteoma	OE	7 DP	Observação
6	42	M	B	Hemangioma	OD	2,5 DP	Laser
7	51	M	B	Ca metastático	OD	3 DP	Radioterapia Externa
8	65	M	B	Melanoma Maligno	OE	5 DP	Braquiterapia
9	50	F	B	Ca metastático	OD	5 DP	Radioterapia Externa
10	50	F	B	Ca metastático	OE	4 DP	Radioterapia Externa
11	57	F	B	Melanoma Maligno	OD	5 DP	Braquiterapia
12	54	M	B	Melanoma Maligno	OD	10 DP	Enucleação
13	36	M	B	Hemangioma	OD	2 DP	Observação

M = masculino; F = feminino; B = branca; CA = carcinoma; DP = diâmetro papilar

Tabela 2. Achados angiográficos da VDIV nos 13 casos de tumores da coróide

Tumor	Fase inicial	Fase tardia
HEMANGIOMA	Hiperfluorescência precoce Intensa	Hiperfluorescência intensa Com definição dos limites do tumor
OSTEOMA	Hiperfluorescência precoce	Hiperfluorescência discreta
CARCINOMA METASTÁTICO	Hiperfluorescência precoce	Hiperfluorescência discreta
MELANOMA MALIGNO	Hiperfluorescência precoce	Hiperfluorescência

VDIV = video-angiografia digital pela indocianina verde

ambos olhos (AO). A OBI era normal no OD e havia no OE um pequeno tumor coroideano elevado de cor róseo-avermelhada, de localização juxta-papilar superior ao nervo óptico com sinais de mínima sero-exsudação macular. A VDF, na fase arterial, mostrou hiperfluorescência coroideana irregular superior ao nervo óptico (Fig. 1A), indicando enchimento de vasos dentro do tumor e nas fases seguintes, arteriovenosa e tardia, aumento irregular e progressivo da hiperfluorescência com limites mal definidos, que correspondia ao vazamento do

corante para o espaço sub-retiniano e à impregnação tecidual do próprio tumor (Fig. 1B). A VDIV mostrava hiperfluorescência precoce, no entanto de maior intensidade e melhor definição de área, nos limites da tumoração da coróide comparada com a VDF (Fig. 1C e D). Pela campimetria computadorizada, havia escotoma equivalente ao quadrante temporal inferior. As ultrassonografias A e B, confirmaram a presença de pequeno tumor da coróide com ecos de alta refletividade sugestivos de hemangioma da coróide. Não foi recomendado

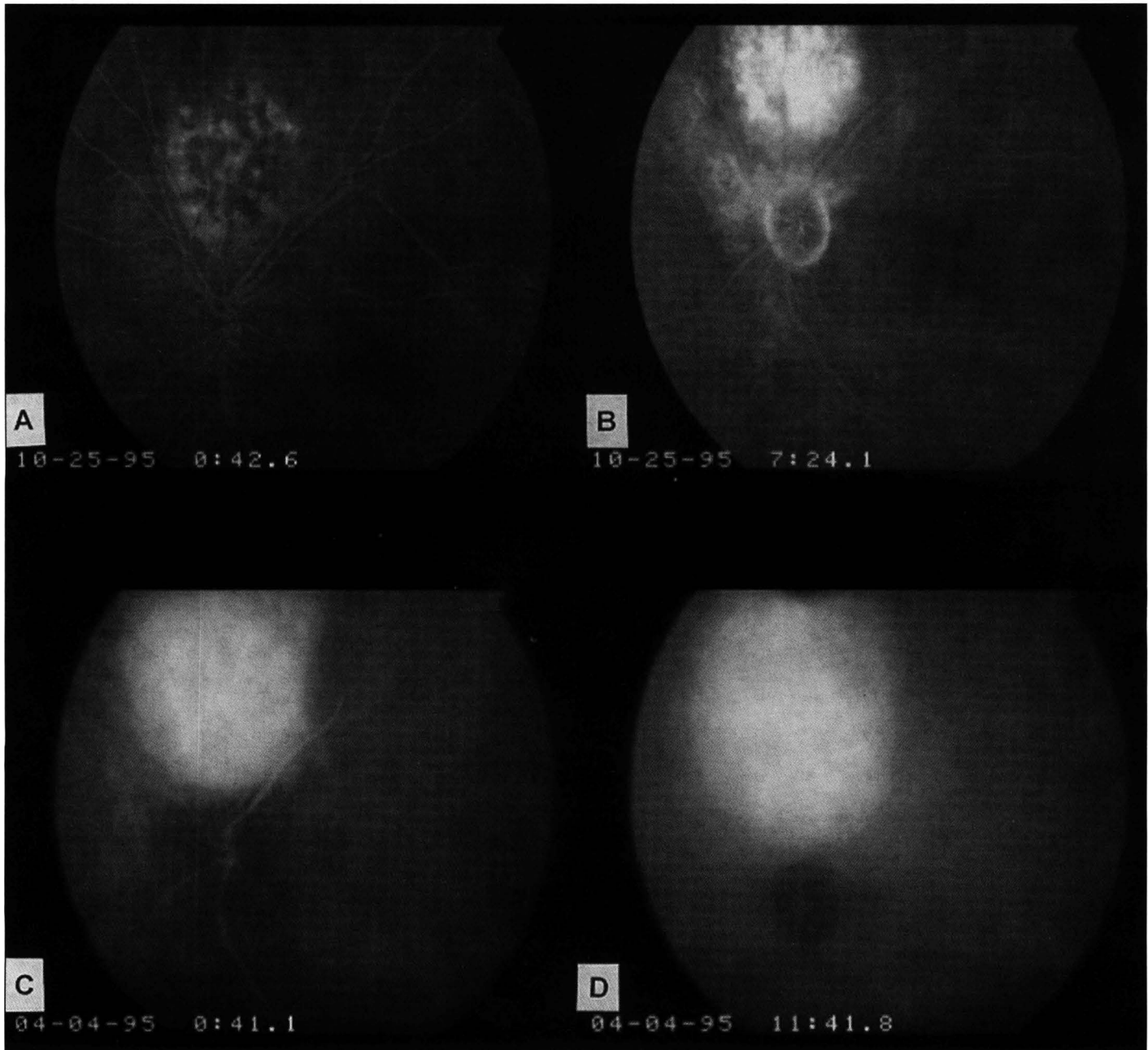


Fig. 1 - Caso 1: Hemangioma. (A e B): Video-angiografia digital pela fluoresceína: A. Hiperfluorescência precoce irregular do tumor. B. Hiperfluorescência tardia. (C e D): Video-angiografia digital pela indocianina verde: C. Hiperfluorescência precoce intensa. D. Hiperfluorescência tardia intensa com melhor definição do tumor.

qualquer tratamento específico, desde que a sero-exsudação macular era discreta.

Caso 3

Paciente de 15 anos, do sexo feminino, branca, encaminhada com história de baixa visual progressiva no OD e diagnóstico provável de "angioma coroideano". A acuidade visual corrigida era de 20/50 no OD e de 20/20 no OE. Os reflexos pupilares, o exame biomicroscópico do segmento anterior e a pressão intra-ocular eram normais em AO. A OBI

era normal no OE. Havia no OD, tumoração sub-retiniana branco-alaranjada com pontos de pigmentação normal no seu centro, localizada temporal à papila (feixe papilo macular) com discretas alterações pigmentares na área macular (Fig. 2A). A lesão apresentava-se discretamente elevada e media cerca de 3 diâmetros papilares no seu maior meridiano horizontal.

A VDF na fase arteriovenosa, demonstrava hiperfluorescência de transmissão irregular e difusa, que correspondia provavelmente às áreas em que o epitélio pigmentar da retina

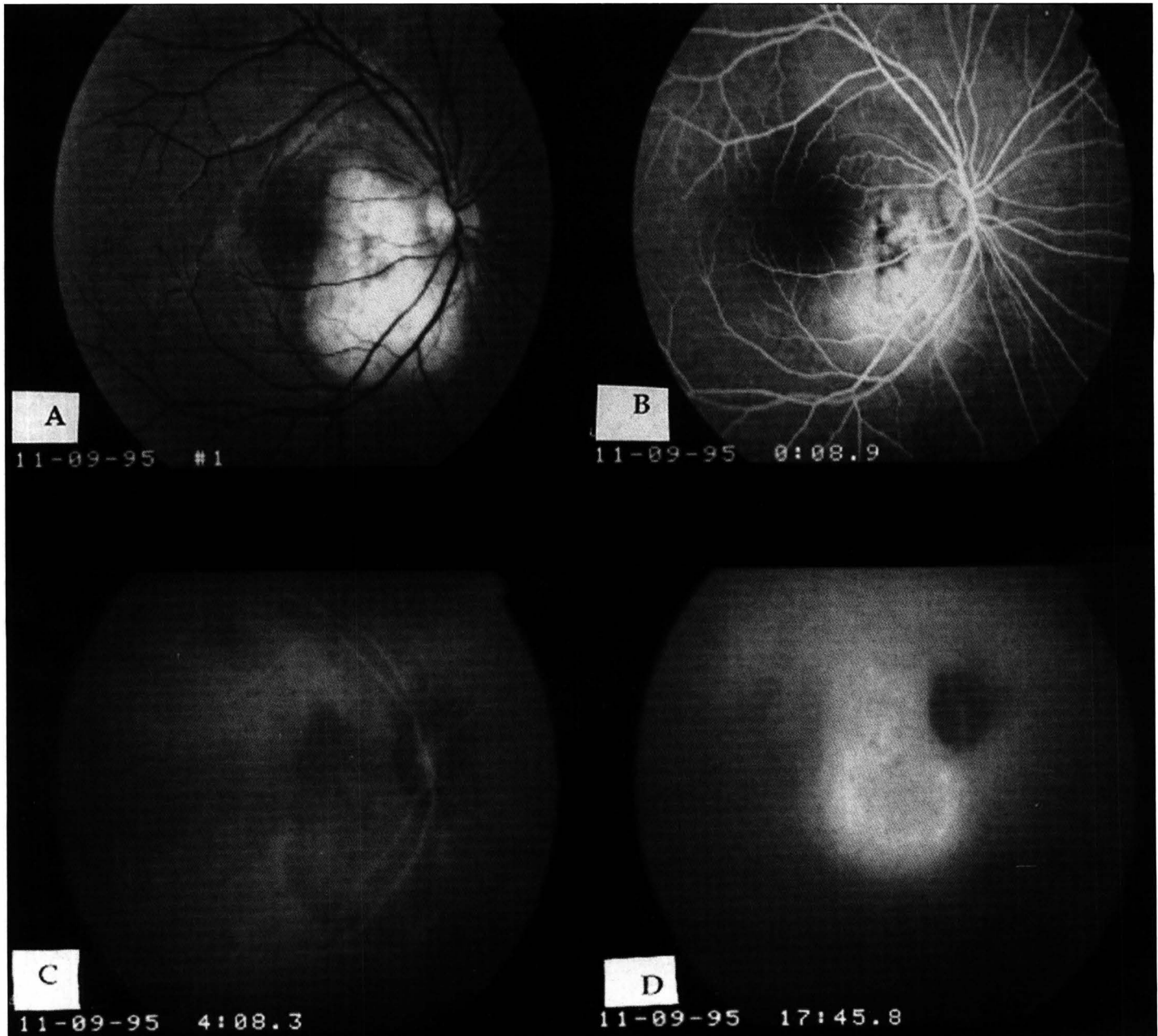


Fig. 2 - Caso 3: Osteoma. A. Fotografia monocromática do osteoma temporal à papila. B. Video-angiografia digital pela fluoresceína mostrando hiperfluorescência precoce do tumor. (C e D): Video-angiografia digital pela indocianina verde: C. Hipofluorescência precoce. D. Hiperfluorescência tardia discreta.

era delgado sobre a lesão, e pontos hipofluorescentes centrais, que correspondiam aos pontos normo pigmentados (Fig. 2B). Havia aumento da hiperfluorescência nas demais fases do angiograma com impregnação tecidual tardia da lesão tumoral coróideana. Ao contrário da VDF, a VDIV revelava hipofluorescência da lesão nas fases iniciais e médias do exame (Fig. 2C) e somente nas fases tardias, hiperfluorescência discreta em relação à coróide circunjacente com impregnação tecidual tardia do tumor (Fig. 2D). As ultrassonografias A e B, mostraram ecos acústicos de alta refletividade ao nível da coróide,

detectados mesmo quando a lesão era estudada com baixa sensibilidade tecidual do aparelho, após todos os outros ecos teciduais terem desaparecidos. Esta alta refletividade acompanhava-se de uma imagem de sombra acústica dos tecidos orbitários. A tomografia computadorizada confirmou a presença de tecido de densidade óssea (calcificação na coróide) manifestada por uma placa radiopaca na área do tumor. O diagnóstico foi de osteoma da coróide e a conduta foi expectante. O quadro permaneceu estável durante o acompanhamento.

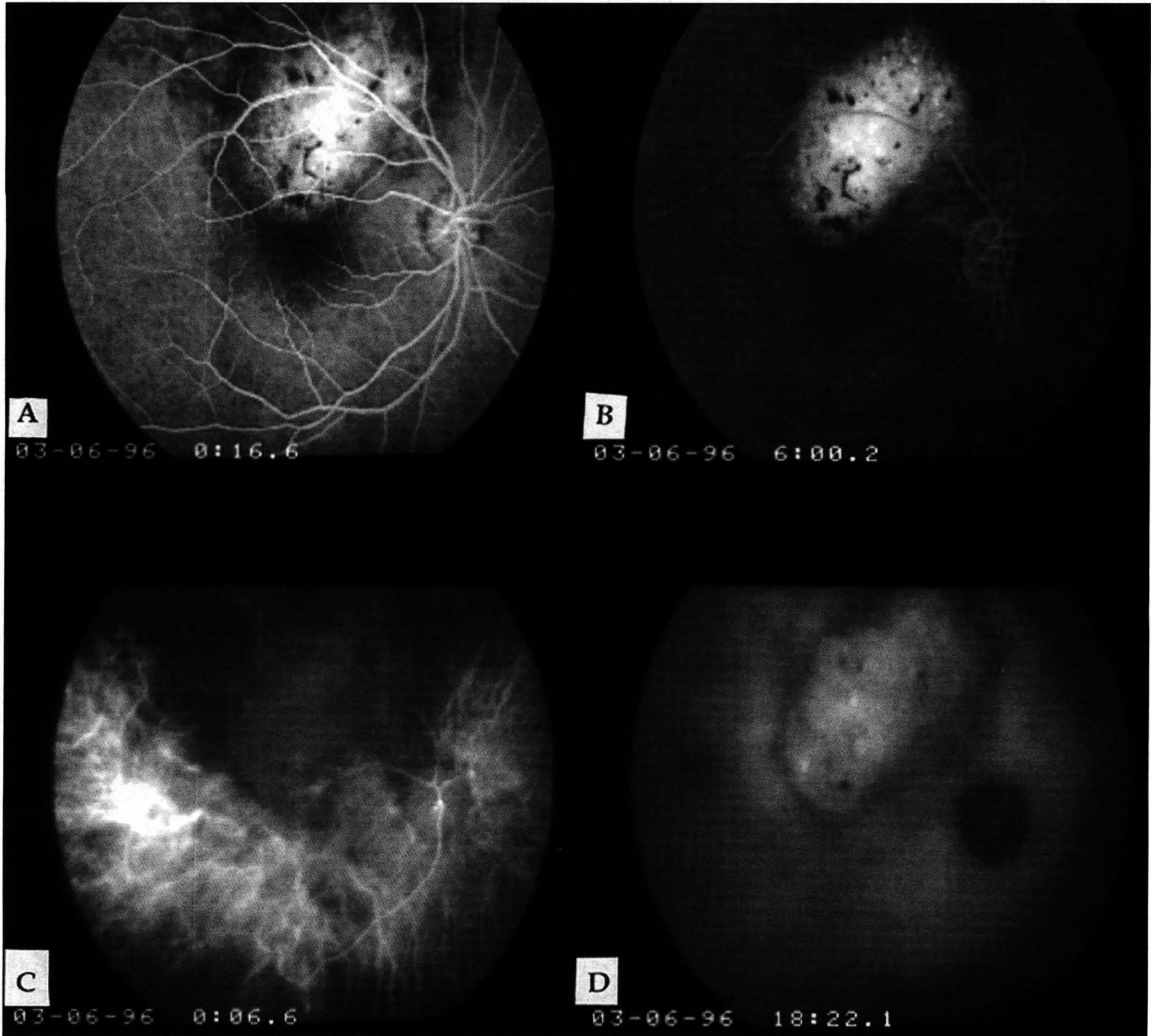


Fig. 3 - Caso 7: Carcinoma metastático. (A e B): Video-angiografia digital pela fluoresceína: A. Hiperfluorescência precoce da lesão metastática. B. Hiperfluorescência tardia difusa. (C e D): Video-angiografia digital pela indocianina verde: C. Hipofluorescência precoce. D. Hiperfluorescência tardia discreta.

Caso 7

Paciente de 51 anos, do sexo masculino, branco, encaminhado com história de baixa visual no OD há 2 meses. O paciente relatava ter sido submetido a cirurgia de adenocarcinoma pulmonar (lobectomia) em 1994 seguida de tratamento radioterápico. Sua acuidade visual corrigida era de 20/60 no OD e de 20/20 no OE. O exame biomicroscópico do segmento

anterior e as pressões intra-oculares eram normais em AO. A OBI do OE era normal. Havia no OD lesão coroideana branco-amarelada com acúmulos pigmentares na sua superfície anterior, localizada superior a mácula, que se estendia até o limite das arcadas vasculares temporais. A VDF na fase arteriovenosa (Fig. 3A), mostrava hiperfluorescência irregular da lesão com alguns pontos hipofluorescentes secundários ao blo-

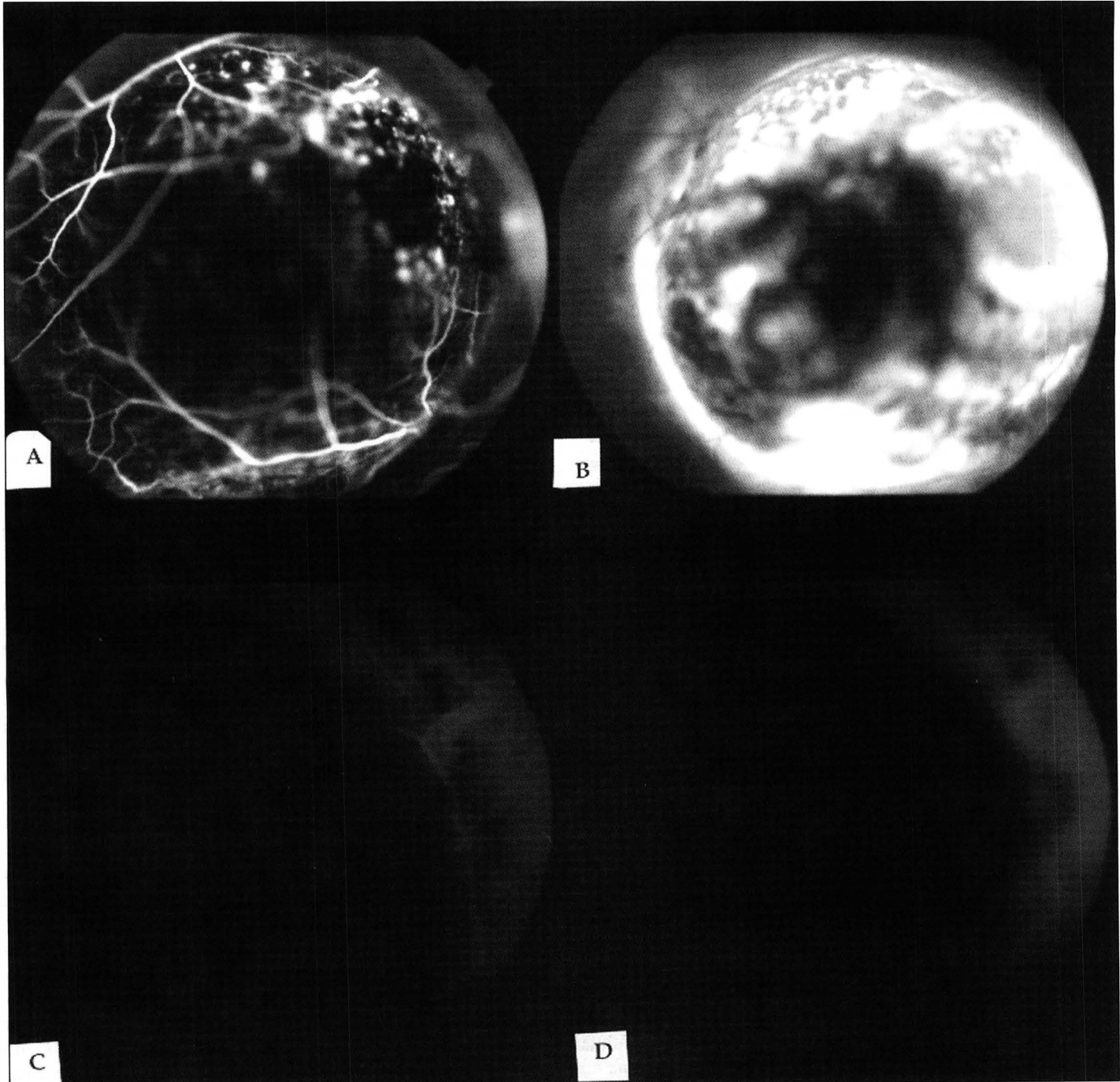


Fig. 4 - Caso 12: Melanoma maligno. (A e B): Video-angiografia digital pela fluoresceína: A. Hiperfluorescência precoce e irregular do tumor. B. Hiperfluorescência tardia pelo vazamento do corante no espaço sub-retiniano. (C e D): Video-angiografia digital pela indocianina verde: C. Hipofluorescência precoce. D. Hipofluorescência tardia.

queio da fluoresceína pelos acúmulos pigmentares sobre ela e, na fase tardia, hiperfluorescência difusa, com pontos hiperfluorescentes no interior da lesão, indicativos de vascularização (Fig. 3B). A VDIV revelava hipofluorescência inicial (Fig. 3C) e hiperfluorescência tardia discreta, quase normofluorescência em relação à coróide circunjacente (Fig. 3D). As ultrassonografias A e B, mostraram pequena elevação coróideana superior à mácula, com ecos internos de média e alta refletividade. O diagnóstico foi de metástase da coróide (carcinoma metastático). Exames especializados como tomografia computadorizada do crânio e tórax, cintilografia óssea, ressonância magnética do abdômen total e hepatograma foram negativos. O paciente foi encaminhado para avaliação oncológica específica e após a radioterapia externa, houve redução do tamanho da lesão.

Caso 12

Paciente de 54 anos, do sexo masculino, branco, encaminhado para avaliação de massa tumoral elevada e pigmentada sub-retiniana, localizada no pólo posterior do OD, diagnosticada há 3 meses. A acuidade visual corrigida era de vultos no OD e de 20/20 no OE. O exame biomicroscópico do segmento anterior e as pressões intra-oculares eram normais em AO. A OBI do OD mostrava massa tumoral pigmentada e elevada de forma globular no pólo posterior com descolamento de retina exsudativo ao redor. O OE era normal. A VDF na fase arterial (Fig. 4A), mostrava hiperfluorescência irregular, originada do enchimento de vasos dentro do tumor, que aumentava na fase arteriovenosa e na fase tardia, devido ao vazamento do corante no espaço sub-retiniano (Fig. 4B). Na VDIV, destacava-se na fase inicial, área hipofluorescente que correspondia à extensão do tumor, contrastando com o enchimento de vasos da coróide fora dos limites da lesão (Fig. 4C). Esta hipofluorescência permanecia em todas as fases da VDIV, mas alguns traços hiperfluorescentes sugestivos de vasos intra-tumorais ou de vasos coróideanos podiam também ser vistos na lesão (Fig. 4D). A ultrassonografia B mostrou uma elevação globular de aproximadamente 9 mm de altura, com escavação da coróide, e a ultrassonografia A, mesmo que não padronizada, mostrou ecos internos de média e baixa refletividade. O diagnóstico foi de melanoma maligno da coróide. O paciente foi encaminhado para enucleação cirúrgica deste olho.

DISCUSSÃO

A vídeo-angiografia digital da coróide com a indocianina verde é indicada principalmente no diagnóstico de membranas neovasculares sub-retinianas ocultas (MNVSRO) pela VDF, que representam 87% das neovascularizações da coróide em pacientes com degeneração macular relacionada com a idade (DMRI)¹. As vantagens da ICV em relação à fluoresceína no diagnóstico de MNVSRO, advêm de suas propriedades biofísicas: 1º) A ICV tem pico de absorção a 805 nanômetros (nm) e pico de emissão a 835 nm na variação infravermelha do

espectro de luz. Estes comprimentos de onda mais longos em relação à fluoresceína (465 nm e 525 nm respectivamente) proporcionam melhor observação de detalhes anatômicos através de pigmentos: melanina das células do epitélio pigmentar da retina (EPR), xantofila macular, sangue, lípidos e líquido sub-retiniano túrbido; 2º) A ICV com um peso molecular de 775 daltons, é uma molécula maior que a fluoresceína e uma vez na corrente sanguínea liga-se quase que na sua totalidade às proteínas plasmáticas (98%), formando um complexo único de 35.600 daltons. Esta característica faz com que a ICV permaneça em maior concentração retida na circulação coróideana, normalmente permeável à fluoresceína (375 daltons), que mostra rápido e intenso vazamento intersticial através dos coriocapilares, obscurecendo então a circulação coróideana.

Considerando estas propriedades, a ICV é o corante de eleição para estudo da circulação coróideana² e o seu uso tem se expandido: DMRI com neovasos persistentes ocultos após a fotocoagulação³, vasculopatias coróideanas⁴, doenças coriorretinianas inflamatórias inespecíficas⁵⁻⁷, doenças hereditárias⁸ e várias outras doenças que afetam a coróide, membrana de Bruch e o EPR^{9,10}. A aplicação da angiografia da coróide no estudo e diagnóstico diferencial de tumores da coróide vem de longa data^{2,11-13}. Recentemente novos achados foram relatados¹⁴.

Entre julho de 1994 e dezembro de 1996, avaliou-se as características angiográficas da VDIV em diferentes tumores da coróide, onde foi observado aspectos angiográficos peculiares e diferentes dos da angiofluoresceinografia.

Hemangioma da coróide^{14,15} é um tumor vascular benigno constituído de múltiplos vasos calibrosos com paredes delgadas, congênito, cujo crescimento está relacionado com o desenvolvimento da coróide. Pode se apresentar isolado, em forma circunscrita, ou em forma difusa em pacientes com a síndrome de Sturge-Weber. A sua forma localizada, circunscrita, tem apresentação clínica típica: lesão oval ou arredondada de cor avermelhada, rósea ou alaranjada, de limites imprecisos, localizada quase sempre na região peri-papilar e algumas vezes comprometendo a área macular. Este aspecto fundoscópico pela OBI é o sinal diagnóstico mais importante. O diagnóstico diferencial é feito com osteomas iniciais que podem se apresentar com cor avermelhada, carcinomas metastáticos e pequenos melanomas amelanóticos. Pôde-se constatar a utilidade da VDIV em 3 casos de hemangiomas estudados. As características da fluorescência observadas pela VDIV eram comuns, como exemplificado no caso 1, onde se destacava com bastante clareza e precisão, hiperfluorescência precoce, simultânea ao enchimento dos vasos coróideanos, que correspondia ao enchimento rápido da vasculatura do hemangioma. Esta hiperfluorescência era progressiva, de maior intensidade e melhor definida do que a da VDF, causando melhor delimitação tardia do tumor. Piccolino et al.¹⁴, recentemente relataram em hemangiomas, esta mesma característica de enchimento vascular durante a angiografia com a ICV, que foi considerada essencial no diagnóstico diferencial, princi-

palmente em pequenos hemangiomas (menores ou iguais a 2,5 mm), que apresentam limites imprecisos pela VDF, levando a confusão diagnóstica.

Osteoma da coróide^{15, 16} é um tumor ósseo benigno, constituído de placas alteradas de tecido ósseo calcificado entre os coriocabilares e os grandes vasos da coróide com vasos sangüíneos intercomunicantes. Afeta principalmente mulheres jovens brancas. A sua patogenia é controversa: trata-se de um coristoma ou de uma lesão secundária¹⁵. Clinicamente manifesta-se como um tumor da coróide ligeiramente elevado, de cor branco-amarelada, devido às alterações degenerativas ao nível do EPR, preferencialmente localizado na região peripapilar e raramente na macular. O quadro oftalmoscópico na maioria das vezes é suficiente para o diagnóstico, que é confirmado pelas ultrassonografias A e B e pela tomografia computadorizada. No entanto, alguns tumores iniciais, por apresentarem cor alaranjada, podem simular hemangiomas. Nos 4 casos estudados, à semelhança do caso 3, a VDIV foi importante no diagnóstico diferencial. Observamos que nos casos de hemangioma, como nos de osteoma, a VDF mostrava quadros angiográficos semelhantes: hiperfluorescência irregular precoce e impregnação tecidual tardia. Ao contrário, a VDIV demonstrava claramente, nos casos de osteoma, hipofluorescência nas fases inicial e média do exame, sugerindo ausência de um componente vascular extenso como os hemangiomas, nos quais verificamos hiperfluorescência intensa e precoce, simultânea ao enchimento coroideano e com contorno bem definido na fase tardia. Embora existam canais vasculares dentro dos osteomas, a provável explicação para esta discrepância seria a diferença no gradiente de perfusão vascular entre hemangiomas e osteomas pela quantidade e calibre vascular nos dois tumores. Em osteomas há definida lentidão do fluxo sangüíneo intra-tumoral¹⁵; que não ocorre nos hemangiomas. Esta característica hemodinâmica foi destacada com o auxílio da VDIV, esclarecendo o diagnóstico diferencial entre osteoma e hemangioma, por vezes difícil com a VDF.

O carcinoma metastático da coróide não é um tumor raro¹⁵. Mais de 10% dos pacientes que morrem de câncer têm metástase intra-ocular, sendo a coróide a região mais acometida¹⁷. A mama nas mulheres e os pulmões nos homens, são os principais sítios primários¹⁷. Geralmente, o exame de fundo de olho mostra uma lesão na coróide, branca pálida ou branca amarelada, pouco elevada, quase sempre no polo posterior, afetando a área macular, devido ao maior fluxo sangüíneo desta região. Isto relaciona-se com o diagnóstico oftalmológico, pois queixas visuais são freqüentes, principalmente a metamorfopsia. As lesões que não acometem a mácula, permanecem assintomáticas por mais tempo. Bacin et al.¹³, em 1981, relataram um caso em que a lesão metastática da coróide era extensivamente vascularizada e apareceu na angiografia da coróide com a indocianina verde semelhante aos hemangiomas da coróide. Na experiência dos autores deste estudo no uso da VDIV em três casos de tumores metastáticos da coróide os achados diferem daquele autor¹³. Verificou-se,

como no caso 7, que há nítidas diferenças entre os dois tumores, pois se pôde perceber nos carcinomas metastáticos, escassa vascularização, onde grandes vasos tumorais anômalos não foram observados. Encontrou-se hipofluorescência inicial pela VDIV ao contrário dos hemangiomas. Esta diferença angiográfica é importante, principalmente quando a história clínica não é compatível com tumores primários sistêmicos e também em tumores iniciais, discretamente elevados (menores ou iguais a 3,0 mm) que representam a maioria dos carcinomas metastáticos¹⁵ e levam mais comumente a maior dificuldade no diagnóstico diferencial.

Melanoma maligno da coróide é um tumor que, na sua maioria, acomete adultos após a 5ª década de vida¹⁵. Há uma pequena predominância em homens e definida predominância na raça branca. Na minoria dos casos são amelanóticos e se diferenciam do nevus pigmentado da coróide quando se apresentam com as seguintes características: 1ª) elevação globular antero-posterior maior que 3,0 mm em altura; 2ª) descolamento de retina exsudativo seroso sem evidência de drusas ou neovascularização da coróide; 3ª) múltiplos pontos de vazamento do corante na superfície do tumor em todas as fases da angiofluoresceinografia, sugerindo vascularização própria do tumor. São diagnosticados com certa facilidade e segurança, quando grandes, ou com apresentação em “maçaneta de porta” ou em “cogumelo” intra-ocular, que ocorre quando o tumor rompe a membrana de Bruch. Esse sinal é considerado patognômico de melanoma maligno¹⁵. O maior problema nos casos de tumores pigmentados da coróide na experiência dos autores deste estudo, é o diagnóstico diferencial dos melanomas pequenos ou médios com nevus pigmentado da coróide.

Nos 3 casos de melanoma deste estudo, os achados da VDIV foram semelhantes aos relatados por outros autores^{2, 18}. Houve hipofluorescência dos tumores em relação aos tecidos circunjacentes, como verificado no caso¹². Este achado é aparentemente um paradoxo já que a luz infravermelha da VDIV teoricamente deveria ser associada a melhor penetração através da melanina do EPR e dos melanossomos da coróide, levando por consequência à hiperfluorescência ao invés de hipofluorescência. Além disso, esperar-se-ia pela VDF, ao contrário, pelo uso de onda de luz com comprimento curto (azul-verde), hipofluorescência; sendo que, o que se verifica é hiperfluorescência.

Uma explicação genérica para esta observação, segundo Robert Flower (comunicação pessoal - 1996), seria a diferença de fluorescência que existe entre os tumores da coróide e seus tecidos circunjacentes considerando a fluoresceína e a indocianina verde.

Na VDF, a fluorescência coroideana difusa, está associada ao vazamento da fluoresceína dos coriocabilares para o seu interstício, pois os comprimentos de onda de excitação e fluorescência associados com a fluoresceína “penetram” com menor facilidade através do pigmento das células do epitélio pigmentar da retina e da coróide. Quando o sangue contendo a molécula de fluoresceína, recircula e é eliminado da corrente

sangüínea, a fluoresceína extravasada da vascularização intrínseca mais superficial de um melanoma maligno pigmentado; emite por consequência, maior fluorescência em relação à coróide normal ao redor do tumor, que se apresenta agora com menor quantidade residual de fluoresceína, resultando então em hiperfluorescência tardia do tumor, que é nitidamente observada contrastando com o “fundo escuro” do tumor pigmentado.

No caso da ICV, embora seus comprimentos de onda de excitação e fluorescência comparados com os da fluoresceína, “penetrem” com maior facilidade através do pigmento das células do epitélio pigmentar da retina e da coróide, eles apresentam maior “penetração” em coróide normalmente pigmentada do que em tumor hiperpigmentado da coróide e, além do mais, a fluorescência da ICV é aditiva, ou seja, pode ser detectada das suas moléculas presentes em todas as três camadas da vascularização normal da coróide. O brilho da fluorescência, visto pela indocianina verde no angiograma, é a soma daquelas emitidas pelas três camadas individuais (coriocapilares, médios e grandes vasos). Como resultado, a intensidade da fluorescência, originada de áreas da coróide normal, vizinhas ao tumor, é consideravelmente maior do que aquela verificada no próprio tumor pigmentado, levando-o a aparecer hipofluorescente. A despeito das explicações acima, é importante ter-se em mente que a ICV, considerando suas propriedades biofísicas, pode “penetrar” tumores pigmentados, permitir a observação de vasos intra-tumorais, além de “impregnar” o tecido vascular de tumores hiperpigmentados, e assim justifica uma das formas atuais de tratamento do melanoma maligno da coróide: a fotocoagulação potencializada pela ICV com o laser diodo¹⁹ de luz infravermelha. Entretanto, a observação das imagens deste fenômeno é possível somente com o aumento de ganho de luz da câmera de vídeo e da intensidade de iluminação da câmera de fundus. Infelizmente, com estes parâmetros, ocorre também maior exposição das imagens dos vasos coróideanos normais adjacentes ao tumor, causando então ofuscamento da vascularização intra-tumoral, em virtude da intensa hiperfluorescência da coróide normal ao redor do tumor. Por esta razão, é aconselhável se usar uma sintonização máxima ideal, em que a maioria do campo de visão a ser estudado seja a área do tumor.

Os casos estudados e aqui relatados, ilustram achados angiográficos da VDIV em tumores da coróide. É conclusão deste estudo que há características angiográficas próprias e constantes capazes de identificar hemangiomas, osteomas e carcinomas metastáticos diferenciando-os entre si e eles dos tumores pigmentados principalmente o melanoma maligno da coróide. No entanto, tais achados angiográficos da coróide somente com o uso da indocianina verde, não tem significado diagnóstico inequívoco em tumores pigmentados da coróide, principalmente se considerado que a VDIV não auxilia na diferenciação de pequenos e médios melanomas malignos pigmentados com os nevus da coróide também hipofluorescentes¹⁸.

Baseados nestas observações concluiu-se que o reconhe-

cimento das características angiográficas da VDIV em tumores da coróide reserva a esta nova modalidade de exame, importância diagnóstica complementar, com limitações, no contexto do diagnóstico diferencial de tumores da coróide.

SUMMARY

The authors report the findings of digital indocyanine green videoangiography in the differential diagnosis of choroidal tumors. There were 13 cases: 3 hemangiomas, 4 osteomas, 3 metastatic carcinomas and 3 malignant melanomas. Proper and steady angiographic characteristics were recognised, allowing to identify and differentiate hemangioma, osteoma and metastatic carcinoma among them and from pigmented tumors, including malignant melanoma. However, such indocyanine green angiography findings alone, show no unequivocal diagnostic significance in pigmented choroidal tumors. Based on these observations, the authors conclude that the indocyanine green choroidal angiography in choroidal tumors, gives to this new examination technique, a limited diagnostic usefulness in the context of the differential diagnosis of choroidal tumors.

Key words: *Indocyanine green; Choroidal tumors; Choroidal hemangioma; Choroidal osteoma; Choroidal metastatic carcinoma; Choroidal malignant melanoma.*

REFERÊNCIAS BIBLIOGRÁFICAS

1. Freund KB, Yannuzzi LA, Sorenson JA. Age-related macular degeneration and choroidal neovascularization. *Am J Ophthalmol* 1993;115:786-91.
2. Bischoff PM, Flower RW. Ten years experience with choroidal angiography using indocyanine green dye: a new routine examination or an epilogue? *Doc Ophthalmol* 1985;60:235-91.
3. Cialdini AP, Ávila MP, Khadem J, Nehemy MB. Indocyanine green angiography in the detection of persistent subretinal neovascular membranes after laser treatment. *Investigative Ophthalmology & Visual Science* 1997;38(4, part 1):1577.
4. Spaide RF, Yannuzzi LA, Slakter JS, Sorenson JA, Orlock DA. Indocyanine green videoangiography of idiopathic polypoidal choroidal vasculopathy. *Retina* 1995;15:100-10.
5. Le D, Glaser BM, Murphy RP, Gordon LW, Sjaarda RN, Thompson JT. Indocyanine green angiography in multiple evanescent white-dot syndrome. *Am J Ophthalmol* 1994;117:7-12.
6. Park D, Schatz H, McDonald HR, Johnson RN. Indocyanine green angiography of acute multifocal posterior placoid pigment epitheliopathy. *Ophthalmology* 1995;102:1877-83.
7. Nishide NN, Mitre J. Coróide serpiginosa documentada com indocianina verde. *Arq Bras Oftal* 1996;59(5):525-8.
8. Wroblewski JJ, Gitter KA, Cohen G, Schomaker K. Indocyanine green angiography in Stargardt's Flavimaculatus. *Am J Ophthalmol* 1995;120:208-18.
9. Scheider A, Nasemann JE, Lund OE. Fluorescein and indocyanine green angiographies of central serous choroidopathy by scanning laser ophthalmoscopy. *Am J Ophthalmol* 1993;115:50-6.
10. Quaranta M, Cohen SY, Krott R, Sterkers M, Soubrane G, Coscas GJ. Indocyanine green videoangiography of angioid streaks. *Am J Ophthalmol* 1995;119:136-42.
11. Patz A, Flower RW, Klein ML, Orth DH, Fleischman JA, Mcleods S. Clinical application of indocyanine green angiography. *Docum Ophthal Proc Ser* 1976;9:245-51.

12. Chopdar A, Turk AM, Hill DW. Fluorescent infra-red angiography of the fundus oculi using indocyanine green dye. *Trans Ophthal Soc UK* 1978;98:142-6.
13. Bacin F, Buffet JM, Mutel N. Angiographie par absorption, en infrarouge, au vert indocyanine. Aspects chez le sujet normal et dans les tumeurs choroïdiennes. *Bull Soc Ophthal Fr* 1981;81:315-9.
14. Piccolino FC, Borgia L, Zinicola E. Indocyanine green angiography of circumscribed choroidal hemangiomas. *Retina* 1996;16:19-28.
15. Gass JDM. Stereoscopic atlas of macular diseases. Diagnostic and treatment 3ª ed. St. Louis: CV Mosby 1987;1:172.
16. Abujamra S, Pimentel SLG, Guimarães C. Osteoma de coróide: descrição de 2 casos. *Arq Bras Oftal* 1995;58(5):325-8.
17. Ryan SJ. *Retina Tumors* 1ª ed. St. Louis: CV Mosby company 1989;1:739.
18. Reichel E, Puliafito CA. *Atlas Of Indocyanine Green Angiography*. Igaku-Shoin Medical Publishers, Inc 1996; Chapter V:72-83.
19. Chong L. Ocular applications of diode laser. *Simpósio Internacional de Retina e Vítreo - Goiânia 1995* (comunicação pessoal).

Simpósio Internacional de Glaucoma

16 e 17 de Outubro de 1998

Teatro Marcos Lindenberg Unifesp - EPM

Organização: C.E.O. Prof. Moacyr Álvaro
Departamento de Oftalmologia da Unifesp - EPM
IPEPO

Maiores informações:

WTE Gerenciamento de Eventos Ltda.

Al. Campinas, 463 - 6º andar 01311-000 - São Paulo - SP

Tel.: (011) 253.7947 - Fax: (011) 284.6629

E-mail:wte@sanet.com.br

Novidades na Internet!!!

Agora no site CBO você tem disponível todas as informações na íntegra dos Arquivos Brasileiros de Oftalmologia

<http://www.cbo.com.br/abo>