
Anestesia retrobulbar com catéter flexível de Teflon em pacientes com comprimento axial ocular aumentado

Retrobulbar anesthesia with a flexible Teflon catheter in patients with increased axial ocular length

Paulo E. C. Dantas⁽¹⁾
M. Cristina Nishiwaki-Dantas⁽²⁾
Marta Junqueira Henriques⁽³⁾
Geraldo V. de Almeida⁽⁴⁾

RESUMO

Dentre as complicações associadas à anestesia retrobulbar e peribulbar, perfuração do globo ocular parece ser das mais importantes. Recente estudo ultrassonográfico demonstrou que, em pacientes submetidos à anestesia retrobulbar para cirurgia de catarata com comprimento axial normal, a ponta da agulha usada para injeção retrobulbar se encontrava muito próxima do globo ocular, as vezes até indentando sua parede. Tal fato pode se tornar extremamente perigoso em olhos com comprimento axial aumentado, como nos altos míopes.

Demonstramos a eficácia e segurança do uso da técnica de anestesia retrobulbar com catéter flexível de Teflon em 15 pacientes com comprimento axial ocular ântero-posterior aumentado e candidatos à facectomia.

Palavras-chave: Anestesia local (regional); Retrobulbar; Peribulbar; Subtenoniana; Complicações.

INTRODUÇÃO

Desde 1884, quando Heman Knapp¹ introduziu a técnica retrobulbar, todos os procedimentos têm sido feitos com o auxílio de instrumentos metálicos agudos ou rombos (i.e., agulhas ou cânulas). Embora raras, complicações iatrogênicas como perfuração do globo ocular²⁻⁵, hemorragia retrobulbar⁶, oclusão vascular da retina⁷ e distúrbios oculomotores⁸ têm sido descritas. Técnicas recentes, baseadas na intercomunicação peroperatória entre médico e paciente, como a subconjuntival⁹ e a limbal¹⁰, têm sido advogadas em alguns casos. Aquavella¹¹, entretanto, recomenda que este tipo de procedimento seja reservado para pacientes altamente selecionados e com boa dose de cautela, em razão da motilidade ocular, que se mantém após infiltração subconjuntival ou limbal, com risco iminente de acidentes como ruptura de cápsula posterior. Birch et al.¹² demonstraram em estudo ultrassonográfico a proximidade da ponta da agulha de injeção de anestésico em relação à parede do globo ocular em indivíduos com comprimento axial ocular normal. Tal fato torna a anestesia retrobulbar extremamente perigosa em pacientes com comprimento ocular axial acentuado, aumentando sobremaneira a possibilidade de perfuração do globo ocular. Recentemente, Dantas et al.¹³ descreveram técnica para administração de anestésico local, com o auxílio de catéter flexível de Teflon para infundir diretamente no espaço retrobulbar através de acesso subtenoniano.

Descrevemos a utilização desta técnica em pacientes com comprimento

Departamento de Oftalmologia da Santa Casa/SP.

⁽¹⁾ Assistente, Seção de Córnea e Doenças Externas.

⁽²⁾ Chefe, Seção de Córnea e Doenças Externas.

⁽³⁾ Chefe, Serviço de Ultrassonografia Ocular.

⁽⁴⁾ Seção de Glaucoma, Chefe de Clínica.

Os autores não tem interesse comercial sobre os produtos citados neste artigo.

Endereço para correspondência: Paulo E. C. Dantas
- Rua Martinico Prado, 26, conj. 181/182. CEP:
01224-010 - São Paulo. Fone: (011) 222-1099 -
Fax: (011) 606-5306.
E-mail: <speyecare@originet.com.br>

ocular ântero-posterior aumentado, teoricamente mais propensos à perfuração ocular, candidatos à cirurgia de catarata com anestesia local.

MATERIAL E MÉTODO

Quinze pacientes encaminhados ao Departamento de Oftalmologia da Santa Casa de São Paulo com indicação de facectomia e comprimento axial ocular ântero-posterior aumentado (>24,00 mm – Tab. 1), comprovado por biometria ultrassônica e sem alterações ultrassonográficas ou fundoscópicas relevantes, foram anestesiados e operados pelos autores, usando técnica de injeção de anestésico retrobulbar com acesso por via subtenoniana como descrito anteriormente¹³. Após instilação de duas gotas de Hidrocloridrato de Proparacaína e antissepsia local, utilizamos blefarostato para expor o olho. O paciente era orientado a dirigir seu olhar “para cima” e “para fora” (supra-abdução), para expor o quadrante infero-medial. Utilizamos tesoura romba de Westcott para fazer pequena incisão “em botão” nesse quadrante, incluindo conjuntiva e cápsula de Tenon, a 05 mm do limbo. À medida que a cápsula de Tenon e o septo subtenoniano se afastam do limbo, em torno de 03 mm, eles se fundem em um único plano

Tabela 1. Identificação dos pacientes

	Número	%
SEXO		
masculino	07	46,6
feminino	08	53,3
CIRURGIA		
EECC com LIO	12	80
Facoemulsificação	03	20
COMPRIMENTO AXIAL		
ÂNTERO-POSTERIOR		
24,00 a 24,50 mm	11	73,3
24,51 a 25,00 mm	03	20
≥ 25,00 mm	01	6,6
Total	15	100

LIO=lente intracocular; EECC=extração extracapsular de cristalino

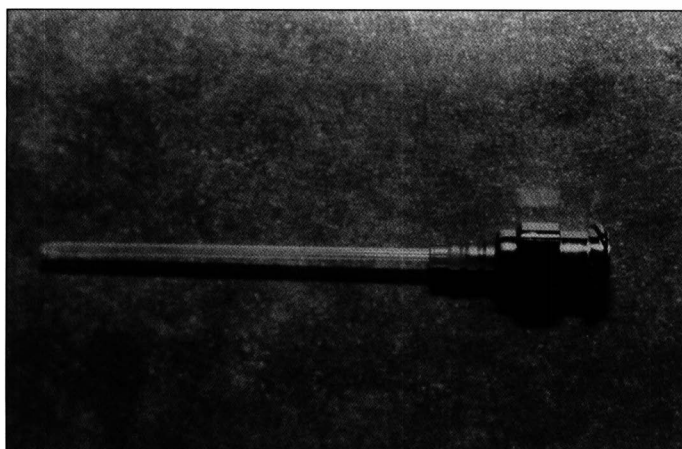


Fig. 1 – Catéter flexível de Teflon

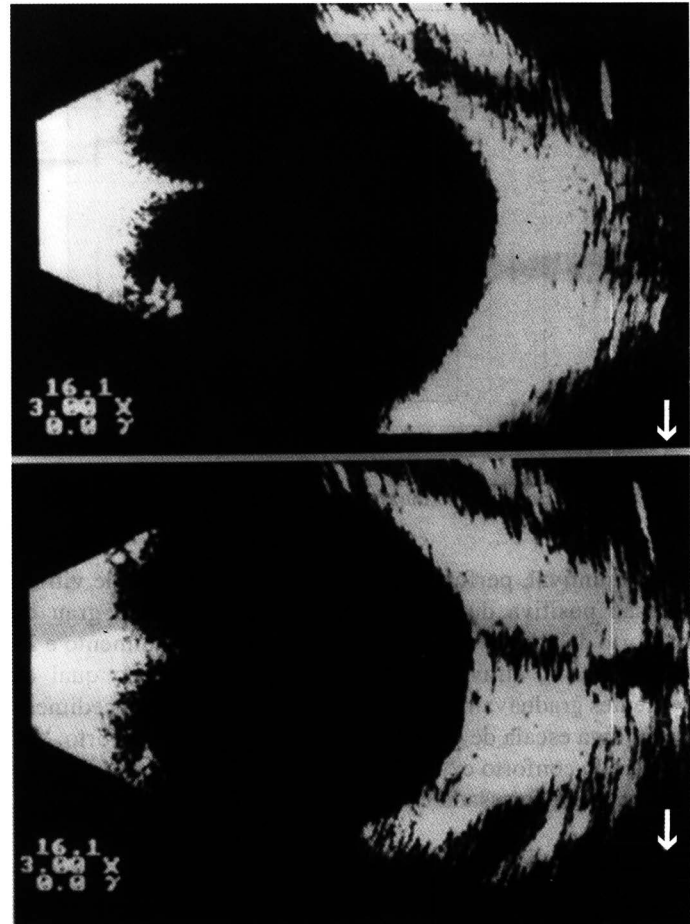


Fig. 2 – Ultrassonografia bidimensional

fascial com a conjuntiva. Conseqüentemente, uma incisão a 05 mm do limbo leva o cirurgião imediatamente à esclera, deixando conjuntiva, cápsula de Tenon e septo intermuscular subtenoniano juntos em um único plano. Após dissecação romba curta, catéter flexível de Teflon obtido de unidade intravenosa nº 18 (Jelco®; Tampa, Flórida) (Fig. 1), era inserido através da incisão “em botão” sobre a esclera nua e guiado através do contorno do bulbo ocular até o espaço retrobulbar. No espaço retrobulbar, injetamos 2,5cc de solução anestésica, usando mistura de 50:50 de Lidocaína 2% e Bupivacaína 0,75%. Durante a injeção, observamos discreta proptose do bulbo ocular e pequeno refluxo de anestésico através da incisão. Para termos certeza de que o catéter estava na correta posição, ou seja, no espaço retrobulbar, realizamos ultrassonografia em casos selecionados durante a injeção de anestésico (Fig. 2a e 2b). Imediatamente antes da cirurgia, verificamos o tônus palpebral, grau de blefaroptose, acinesia e anestesia ocular. Se as pálpebras não estivessem flácidas, fazíamos bloqueio facial adicional de Van Lint. Imediatamente após o procedimento cirúrgico, o cirurgião preenchia um questionário sobre acinesia, anestesia e complicações peroperatórias (incluindo hemorragia retrobulbar, hemorragia

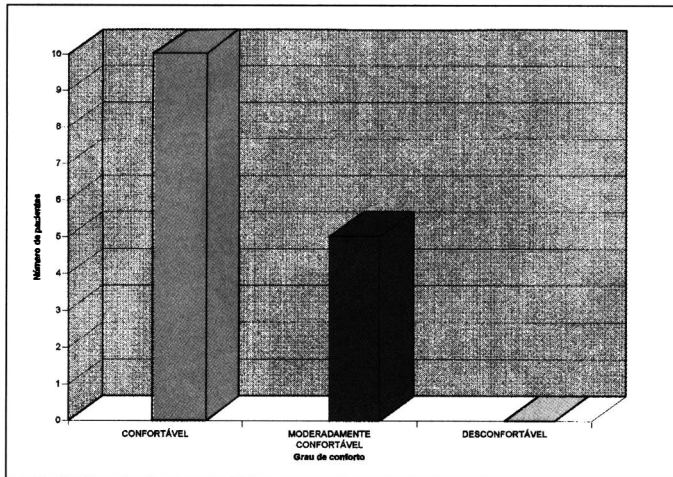


Fig. 3 – Grau de conforto durante e 24 horas após o procedimento.

subconjuntival, perfuração do globo ocular, perda de vítreo, pressão positiva durante o procedimento etc.). O grau de conforto do paciente foi anotado durante o procedimento e 24 horas depois, através de questionário padrão, no qual os pacientes graduavam seu conforto em relação ao procedimento em uma escala de 1 a 3, onde “1” significava conforto, “2” moderado conforto e “3” desconforto. Retopexia do músculo reto superior foi usada em todos os casos.

RESULTADOS

A identificação de cada paciente é mostrada na tabela 1.

Anestesia e acinesia efetivas foram obtidas em todos os casos, com adequado conforto para o paciente e segurança para o cirurgião em todos os procedimentos cirúrgicos. Anestesia complementar (1,0cc a 1,5cc) foi requerida em 02 pacientes (13,3%), feita no sítio subtenoniano original, em função da atividade preservada do músculo reto superior. Cinco pacientes (33,3%) necessitaram bloqueio facial adicional (Van Lint), devido à presença de tônus palpebral remanescente após a injeção do anestésico.

Quatro pacientes (26,6%) experimentaram discreto desconforto durante a dissecação romba do espaço subtenoniano, eliminada prontamente com a infusão de anestésico (0,1 a 0,2cc) neste espaço. Não observamos sangramento significativo em nenhum caso, uma vez que o septo intermuscular é estrutura fascial fina e avascular.

Pequena quemose após injeção de anestésico foi notada em todos os casos, que diminuía ou desaparecia após manobra de dígito-pressão ocular por 10 minutos.

Os pacientes demonstraram boa tolerância em relação ao procedimento (Fig. 3).

Ultrassonografia ocular revelava a exata posição do catéter no espaço retrobulbar (Fig.2), portanto havia a certeza de que a infiltração era feita no espaço apropriado e seguro, sem qualquer tipo de complicação durante o procedimento.

DISCUSSÃO

Considerada uma das principais causas de complicação da anestesia retrobulbar e peribulbar, perfuração ocular pode trazer danos irreparáveis à visão²⁻⁵. Birch et al¹² demonstraram claramente através de estudo ultrassonográfico, que a ponta da agulha na injeção retrobulbar fica muito próxima do globo ocular, provocando em certos casos até indentação de sua parede.

O uso de catéter flexível para atingir o espaço retrobulbar foi primeiro descrito por Tamai¹⁴ em 1983, usando Angiocath (Deseret®, Sandy, Utah). Greenbaum¹⁵ descreveu, em 1992, um procedimento chamado anestesia parabulbar, com uma cânula flexível recém-desenvolvida para depositar anestésico 3 a 5 mm ao redor do limbo, nos quadrantes ínfero-lateral e/ou ínfero-medial. Preferimos depositar o anestésico no espaço retrobulbar, porque desse modo pode-se obter real anestesia e acinesia ocular, anestesiando o gânglio ciliar. Dados os bons resultados obtidos em estudo anterior¹³ em pacientes com comprimento axial normal e a fácil obtenção do material, iniciamos estudo para aplicação desta técnica em pacientes com comprimento axial ocular aumentado. Nossa preferência por cânula reta deve-se à facilidade de atingir o espaço retrobulbar, aplicando pressão sobre o septo intermuscular, e não sobre o bulbo ocular. Vantagem adicional desse método é sua disponibilidade, sem necessidade de manufatura de cânulas especiais, reduzindo os custos.

Em nossos pacientes, nenhuma complicação foi notada. Complementação de anestesia por infiltração, quando necessária, foi facilmente obtida com 1,0 a 1,5cc de anestésico no espaço subtenoniano original, através da mesma incisão. Nenhuma queixa relevante foi reportada pelos pacientes após o procedimento. O ato anestésico completo era feito em torno de 12 minutos, que é, mais ou menos, o mesmo tempo que se toma para fazer anestesia retrobulbar ou peribulbar.

Este procedimento anestésico mostrou ser seguro e confortável para pacientes com diâmetro ântero-posterior aumentado, geralmente mais sujeitos a acidentes com instrumentos perfurantes¹².

A alta flexibilidade e suave resistência do Teflon, associada à sua disponibilidade, torna esse procedimento fácil, seguro e barato. Pacientes com comprimento ântero-posterior do bulbo ocular aumentado, como nas altas miopias e/ou em portadores de estafiloma posterior, podem se beneficiar desta técnica.

SUMMARY

Globe perforation is one of the most serious complications associated with retrobulbar or peribulbar anesthesia, with high impact on future vision. Ultrasonography of retrobulbar space in patients submitted to retrobulbar anesthesia with normal ocular axial length has shown that retrobulbar needle tips are closer to the globe than

previously thought. This could be dangerous in patients with enlarged eye such as in high myopia.

We describe the use of retrobulbar anesthesia with a flexible catheter in 15 patients with extended axial ocular length.

REFERÊNCIAS BIBLIOGRÁFICAS

1. Knapp H. On cocaine and its use in Ophthalmology and general surgery. Arch Ophthalmol 1884;13:402-8.
2. Schneider ME, Milstein DE, Oyakawa RT et al. Ocular perforation from a retrobulbar injection. Am J Ophthalmol 1988;106:35-40.
3. Kimble JÁ, Morris RE, Whitterspoon CD, Feist RM. Globe perforation from peribulbar anesthesia. Arch Ophthalmol 1987;105:749.
4. Hay A, Flynn HW, Hoffman JI, Rivera DH. Needle penetration of the globe during retrobulbar and peribulbar injection. Ophthalmology 1991;98:1017-24.
5. Rinkoff JS, Doft BH, Lobes LA. Management of ocular penetration of local anesthesia preceding cataract surgery. Arch Ophthalmol 1991;109:1421-5.
6. Feibel RM. Current concepts in retrobulbar anesthesia. Surv Ophthalmol 1985;30:102-10.
7. Sullivan KL, Brown GC, Forman AR et al. Retrobulbar anesthesia and retinal vascular obstruction. Ophthalmology 1978;90:373-7.
8. Goldchmit M, Scott AB. Avaliação da motilidade extrínseca ocular de pacientes facetomizados sob anestesia retrobulbar. Arq Bras Oftal 1994;57:114-6.
9. Peterson WC, Yanoff M. Subconjunctival anesthesia. An alternative to retrobulbar and peribulbar techniques. Ophthalmic Surg 1991;22:199-201.
10. Furuta M, Toriumi T, Kashiwagi K et al. Limbal anesthesia for cataract surgery. Ophthalmic Surg 1990;21:22-5.
11. Aquavella J. Comment (Limbal anesthesia for cataract surgery). Ophthalmic Surg 1990;21:26.
12. Birch AA, Evans M, Redembo E. The ultrasonic location of retrobulbar needle during retrobulbar block. Ophthalmology 1995;102:824-6.
13. Dantas PECD, Nishiwaki-Dantas MC, Henriques MJ, Almeida GV. Retrobulbar anesthesia with a flexible catheter. Ophthalmic Surg Laser 1996;27:275-8.
14. Tamai M. A retained retrobulbar catheter for repetitive injection of anesthetics during ophthalmic surgery. Ophthalmic Surg 1983;14:579-81.
15. Greenbaum S. Parabolbar anesthesia. Am J Ophthalmol 1992;114:776.

Centro Brasileiro de Estrabismo

44ª Jornada do CBE

Prezados colegas,

O dia 4 de abril está chegando e a 44ª Jornada do Centro Brasileiro de Estrabismo está sendo organizada com o objetivo de oferecer a oportunidade de discutir, no mais alto nível científico, casos clínicos relacionados a alterações da motilidade extrínseca ocular, que serão apresentados por colegas de diferentes serviços de oftalmologia, tornando o encontro muito dinâmico com o intercâmbio de experiências.

O programa científico foi cuidadosamente elaborado com temas básicos, voltados aos principiantes na especialidade, mesclado com assuntos avançados. Teremos o privilégio de contar com a presença do convidado internacional, Dr. Fernando Prieto-Díaz, da Argentina, para enriquecer o evento. Desde já contamos com a sua presença!

Dr. Mauro Goldchmit
Presidente do CBE

Programa Científico

8h00 - Inscrições

8h30 - Aula - Semiologia Motora

Dra. Maria de Lourdes Vilas-Boas

Casos Clínicos - Coordenador: Dr. Carlos Souza-Dias

8h50 - Universidade de São Paulo - SP

9h15 - Faculdade de Medicina do ABC

9h40 - Universidade Federal de São Paulo - EPM

10h05 - Intervalo

10h30 - Aula - Torácico na DVD

Dr. Fernando Prieto-Díaz (Argentina)

Casos Clínicos - Coordenador Dr. Henderson de Almeida

10h50 - Associação Brasileira de Ortopia

11h15 - Universidade de São Paulo - Ribeirão Preto

11h40 - Universidade Federal do Rio Grande do Sul

12h05 - Almoço

Discussão de casos clínicos

13h30 - Mesa Redonda - CBO - Defesa de classe

Dr. Geraldo V. de Almeida, Dr. João Francisco

C. Nóbrega, Dr. Samir J. Bechara, Dr. Paulo

Augusto de A. Mello

14h00 - Aula - Uma nova abordagem para o tratamento dos nistagmos - Dr. Harley Bicas

Casos Clínicos - Coordenador - Dr. Mauro Goldchmit

14h20 - Universidade Estadual de Londrina

14h45 - Universidade Federal Fluminense

15h10 - Universidade Estadual de Campinas

15h35 - Intervalo

16h00 - Aula: Considerações sobre mecânica ocular

Dr. Fernando Prieto-Díaz (Argentina)

Casos Clínicos - Coordenador: Dr. João Nóbrega

16h20 - Universidade de Santo Amaro

16h45 - Hospital São Geraldo - UFMG

17h10 - Santa Casa de São Paulo

17h35 - Assembléia Geral Extraordinária do CBE

Valor das Inscrições

Sócios CBE - médicos R\$40,00

Ortopistas R\$35,00

Não Sócios R\$60,00

Residentes e Acadêmicos R\$30,00

Anuidade do CBE - médicos R\$60,00

Ortopistas R\$40,00

Local: Hotel Eldorado - Higienópolis - Rua Marquês de Itu, 836 CEP 01223-901 São Paulo - SP - Tel: (011) 224-0666

- Fax: (011) 224-0666 ramal 2015

Hospedagem no hotel

Ap. Individual R\$ 110,00/dia

Ap. Duplo R\$ 120,00/dia

(Café da manhã incluso na diária)

ATENÇÃO:

1 - Os horários de início da Jornada e das apresentações dos casos e casos clínicos serão rigorosamente obedecidos

2 - Recomendamos que sua inscrição seja feita antecipadamente.

3 - O almoço será oferecido a todos os participantes da Jornada.

4 - Haverá sorteio de prêmios aos participantes.

INFORMAÇÕES: Dr. Mauro Goldchmit - Centro Brasileiro de Estrabismo

R. Francisco Leitão, 382 - 05414-020 - São Paulo SP - Fone: (011) 853-1716 - FAX: (011) 853-1716