

Síndrome da flacidez da pálpebra superior

Floppy eyelid syndrome - report of five cases

Ricardo Mörschbacher ⁽¹⁾
Ana Estela Sant'Anna ⁽²⁾
Waldir Portellinha ⁽³⁾

RESUMO

São apresentados cinco casos de "Floppy Eyelid Syndrome", com respectivas descrições clínicas e condutas terapêuticas. Faz-se uma ampla revisão da literatura sobre o assunto e propõe-se o nome de "Síndrome da Flacidez da Pálpebra Superior" para ser adotado em nosso meio.

Palavras-chave: Conjuntivite crônica; conjuntivite papilar; flacidez palpebral.

INTRODUÇÃO

A "Síndrome da Flacidez da Pálpebra Superior" (SFPS) caracteriza-se por uma conjuntivite papilar crônica de origem desconhecida, uni ou bilateral, pouco freqüente e por isto muitas vezes não diagnosticada. Foi descrita recentemente por Culberstone e Ostler ⁽¹⁾ em 1981, recebendo o nome de "Floppy Eyelid Syndrome" na literatura de língua inglesa. Estes autores examinaram uma série de onze pacientes masculinos obesos que apresentavam uma conjuntivite papilar difusa rebelde aos tratamentos convencionais associada a uma flacidez da pálpebra superior com grande facilidade de eversão do tarso.

A seguir relatamos cinco casos examinados nos Setores de Patologia Externa e Plástica Ocular do Departamento de Oftalmologia da Escola Paulista de Medicina no primeiro semestre de 1992.

DESCRIÇÃO DE CASOS

Caso 1

Paciente masculino, 62 anos, peso: 89kg e altura: 1,68m, com história de hiperemia, secreção e lacrimejamento em olho esquerdo (OE) há três anos, sendo tratado com lubrificantes, corticóides e antibióticos tópicos sem suces-

so. A secreção era espessa provocando turvamento da visão, necessitando prolongada higiene matinal. Dormia preferencialmente com o lado esquerdo do rosto em contato com o travesseiro. O olho direito (OD) era assintomático.

Ao exame apresentava importante dermatocalaze em ambos os olhos (AO) com flacidez das pálpebras superiores mais pronunciada a esquerda, tendo grande facilidade de eversão do tarso (Foto 1). Espessamento palpebral difuso deste mesmo lado, principalmente na região pré-tarsal, com uma ptose de 2mm. Apresentava também conjuntivite papilar bilateral com hiperemia da conjuntiva bulbar, OD com micropapilas e OE com macropapilas difusas e ceratite ponteada superficial no terço inferior. Tempo de ruptura do filme lacrimal compatível com a normalidade em AO (mais que 10 segundos). Acuidade visual 1,0 em AO.

Paciente foi submetido a cirurgia pela técnica do retalho tarsal da pálpebra superior referindo desaparecimento completo dos sintomas após a cirurgia. Anátomo-patológico mostrou inflamação crônica inespecífica de pálpebra e conjuntiva.

Caso 2

Paciente masculino, 42 anos, peso: 140 kg e altura: 1,79m referindo prurido, ardência, hiperemia e secreção ocu-

⁽¹⁾ Pós-graduando em Oftalmologia (nível Mestrado) da Escola Paulista de Medicina (EPM)

⁽²⁾ Colaboradora do Setor de Plástica Ocular, Departamento de Oftalmologia da EPM.

⁽³⁾ Chefe do Setor de Plástica Ocular, Departamento de Oftalmologia da EPM.

Endereço para correspondência: Ricardo Mörschbacher - Rua Pedro de Toledo, 544/107 - CEP 04039-000 - São Paulo - SP.

*Síndrome da flacidez da
pálpebra superior*

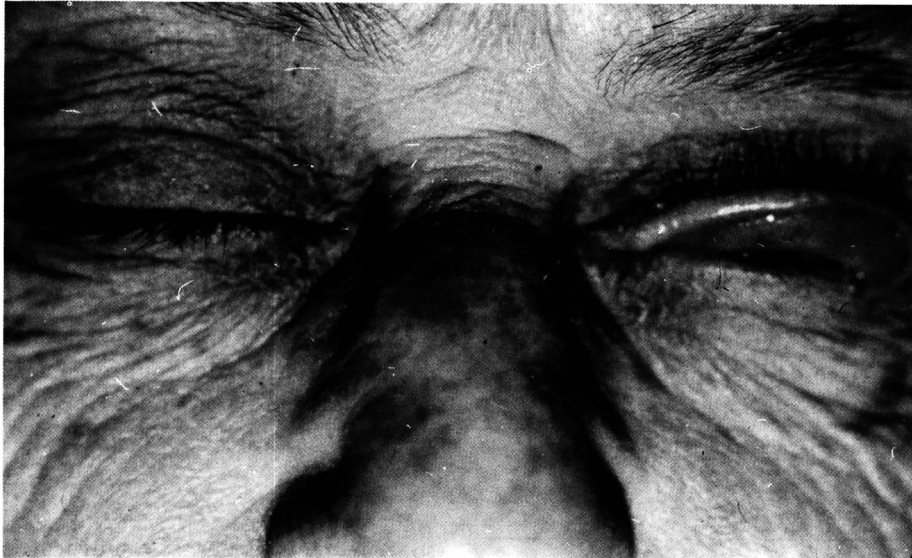

Foto 1 - Paciente 1 com eversão espontânea da pálpebra superior esquerda.

lar em OD há dois anos; neste período também apresentou meibomite bilateral que foi tratada sem sucesso. Havia piora dos sintomas pela manhã com eventual embaçamento da visão. Costumava dormir de bruços sobre o lado direito.

Ao exame apresentava dermatocálaze em AO; pálpebra superior direita espessada principalmente na região pré-tarsal com uma ptose de 3mm, sendo extremamente frouxa, com o tarso maleável e facilmente evertido (Foto 2). Ptose de glândula lacrimal bilateral mais acentuada à direita. Discreta meibomite em AO. OD hiperêmico com quemose no fórnice inferior. Conjuntiva tarsal superior direita com macropapilas em toda sua extensão com secreção mucopurulenta. Não havia sinais de ceratopatia ou olho seco; acuidade visual 1,0 em AO com correção.

Raspado conjuntival era compatível com inflamação crônica inespecífica.

Apesar da indicação cirúrgica o paciente optou pelo tratamento conservador, dormindo com máscara protetora sobre OD, tendo melhora parcial dos sintomas.

Caso 3

Paciente feminina, 58 anos, peso: 92kg e altura: 1,65m com queixa de prurido, olho vermelho e lacrimejamento em OE há cinco meses. Usou medicação tópica sem sucesso.

Apresentou um grande edema facial à esquerda, após ter sido atacada por

um enxame de abelhas há cinco anos. Evertia espontaneamente a pálpebra superior esquerda durante o sono.

Apresentava hiperpigmentação de pele da pálpebra superior esquerda e dermatocálaze bilateral. Ambas pálpebras superiores eram flácidas, principalmente a esquerda que apresentava um tarso de consistência amolecida facilmente evertido. Conjuntiva tarsal superior esquerda com macropapilas difusas e secreção. Tempo de ruptura do filme lacrimal em OE diminuído (4 segundos). Também apresentava ptose de glândula lacrimal deste mesmo lado. OD apresentava tempo de ruptura do filme lacrimal diminuído (8 segundos).

Exame citológico mostrou neutrófilos, muco e células epiteliais queratinizadas.

Submetida a um encurtamento palpebral pela técnica do retalho tarsal com pexia da glândula lacrimal teve remissão completa dos sintomas já na primeira semana pós-operatória. O anátomo-patológico revelou inflamação palpebral crônica inespecífica.

Caso 4

Paciente masculino, 48 anos, pe-

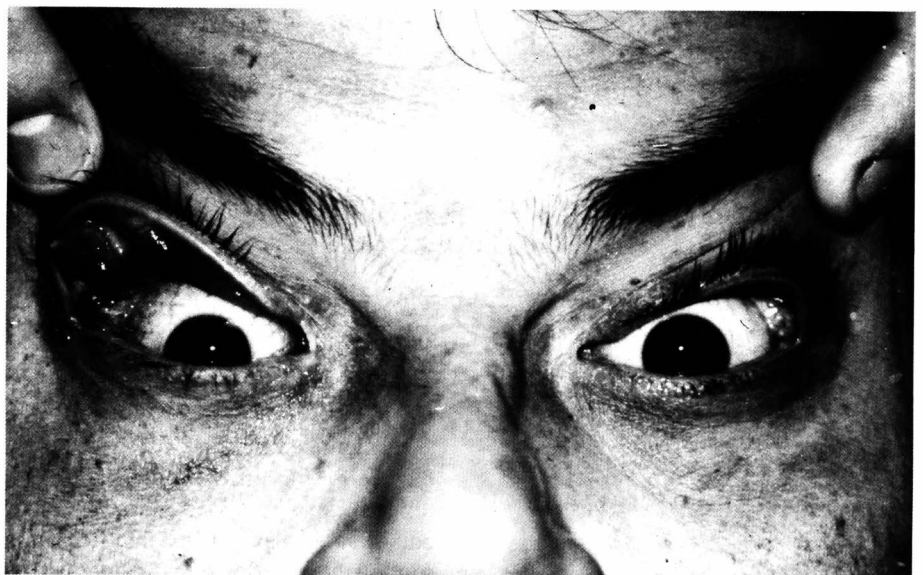

Foto 2 - Paciente 2 apresentando o sinal da eversão palpebral à direita.

so: 109 kg e altura: 1,71m referia sintomas irritativos em OE como ardência, olho vermelho, sensação de corpo estranho e secreção ocular. Relatava que dormia sobre seu lado esquerdo. Olho direito era assintomático.

Apresentava espessamento e flacidez da pálpebra superior esquerda; conjuntiva tarsal com importante reação papilar. Havia grande quantidade de muco que se acumulava junto ao canto interno. Conjuntiva bulbar hiperêmica e córnea não mostrava alteração significativa. Acuidade visual 1,0 em AO com correção.

Apesar de ser indicada cirurgia o paciente optou pelo tratamento conservador. Passou a usar um escudo protetor noturno tipo concha sobre OE e modificou seu hábito de dormir, dormindo sobre o lado contra-lateral. Com estas medidas teve melhora sintomática importante.

Caso 5

Paciente masculino, 53 anos, peso: 98kg e altura: 1,67m com história de ardência, sensação de corpo estranho e lacrimejamento em OE há seis meses.

Secreção ocular importante principalmente pela manhã. Costumava dormir sobre seu lado esquerdo e sua esposa referia eversão espontânea noturna da pálpebra superior esquerda. Durante este período foi tratado com vários tipos de medicação tópica sem nenhuma melhora.

Apresentava a pálpebra superior edemaciada difusamente, facilmente evertida com 2mm de ptose e dermatocálaze moderado bilateralmente. Presença de conjuntivite papilar com conjuntiva tarsal superior hiperêmica, recoberta por secreção tipo muco, hiperemia bulbar e ceratite ponteada difusa à esquerda.

Olho direito era normal. Acuidade visual 1,0 em AO.

Paciente optou por fazer correção cirúrgica em outro serviço sendo realizado encurtamento palpebral, com alívio importante dos sintomas no pós-operatório precoce.

DISCUSSÃO

A Síndrome da Flacidez da Pálpebra Superior (SFPS) é caracterizada por uma alteração nos tecidos de sustentação da pálpebra, que apresenta frouxidão e distensibilidade aumentadas, sendo facilmente evertida por uma leve tração superior (sinal da eversão palpebral). A estrutura tarsal apresenta perda total de sua elasticidade habitual, sendo flácida e maleável, dobrando-se sobre si mesma quando evertida^(1,4).

A flacidez palpebral geralmente é bilateral mas pode acometer isoladamente uma das pálpebras superiores. As pálpebras inferiores também podem apresentar graus variáveis de frouxidão⁽⁴⁾ e até mesmo ectrópio em casos extremos⁽¹¹⁾.

A conjuntivite papilar pode ser uni ou bilateral, preferencialmente do lado que o paciente costuma dormir. Classicamente a reação papilar é explicada pela eversão espontânea da pálpebra superior durante o sono, propiciando o contato crônico da conjuntiva tarsal com os lençóis e travesseiro⁽¹⁾. Esta exposição crônica a antígenos externos somada ao trauma mecânico daria origem ao processo; alguns autores acreditam que a pobre interface criada pela pálpebra frouxa e o olho seria o principal fator desencadeante. A desestabilização do filme lacrimal levaria a uma resposta inflamatória crônica da conjuntiva tarsal^(3,9). Neste caso a eversão noturna espontânea só agravaria mais a conjuntivite papilar. Acreditamos que os dois mecanismos são responsáveis pela gênese do problema.

A sintomatologia é variável, sempre relacionada com queixas crônicas de

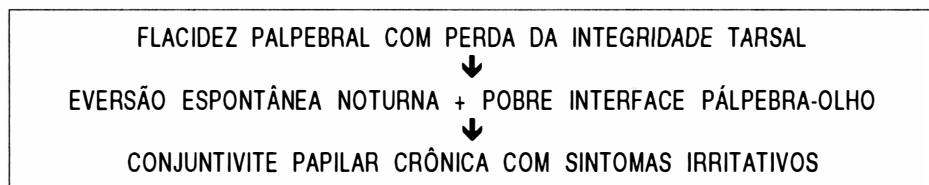
irritação ocular, tais como hiperemia conjuntival, secreção, muco, prurido e sensação de corpo estranho, geralmente exacerbadas pela manhã^(1,4). A eventual turvação da visão é explicada pelo acúmulo de secreção.

A pálpebra está tumefeita com aspecto inflamatório, principalmente na região pré-tarsal, podendo apresentar graus variáveis de ptose.

As papilas podem ser grandes ou pequenas, estando geralmente recobertas por uma camada de muco e filamentos. Os achados histo e citopatológicos são pobres e inespecíficos revelando infiltrados inflamatórios crônicos da conjuntiva com formação papilar, espessamento e queratinização do epitélio^(1,4,9). Embora a perda de integridade original do tarso seja clinicamente evidente não é encontrada qualquer alteração estrutural a este nível, tampouco no tecido conectivo palpebral.

O comprometimento corneano quando ocorre pode variar desde uma ceratite ponteada superficial difusa até vascularização, opacidade e irregularidades superficiais^(1,3,9). Alguns autores relatam incidência aumentada de ceratocone e outras formas de ectasia corneana associadas a SFPS^(10,14), lembrando que as duas patologias estão relacionadas a causas mecânicas.

Outros achados oftalmológicos podem estar presentes tais como blefarite⁽⁸⁾, olho seco^(4,8), conjuntivite tóxico-medicamentosa^(1,8), lagofalmo⁽⁸⁾, molusco contagioso⁽⁸⁾, "masquarade syndrome"^(1,4,8) e tracoma⁽¹⁾. Goldberg e cols. em 1986 traçam um paralelo entre SFPS e bléfarocálaze (edemas indolores recorrentes resultando em frouxidão palpebral), mostrando que as duas



Esquema 1

entidades em seu estágio mais avançado são clinicamente parecidas e histopatologicamente idênticas⁽⁹⁾. A SFPS não é relacionada com nenhuma patologia sistêmica ou que acometa isoladamente o colágeno^(3,4), tendo sido descrito um caso de um paciente portador de hiperglicemia⁽⁵⁾. Não há evidências de predisponentes congênitos ou degenerativos. São relatados quatro pacientes com SFPS e apnéia obstrutiva do sono, patologia caracterizada pela flacidez anormal dos tecidos orofaringeais^(11,13). Embora grande parte dos pacientes descritos na literatura sejam obesos, um possível papel da gordura no desenvolvimento da síndrome permanece obscuro. Provavelmente a configuração facial e a redundância de pele facilitaria a eversão da pálpebra superior⁽¹⁾. Há somente um caso na literatura em que a perda de peso importante com reestabelecimento do peso normal por si só reverteu os sintomas oculares⁽³⁾.

Há uma forte predominância pelo sexo masculino, mas acredita-se que a incidência entre mulheres seja maior do que a descrita na literatura^(2,7,14). A SFPS é encontrada a partir da terceira década de vida sendo mais comum dos 40 aos 70 anos. Foi relatado um único caso em criança⁽¹²⁾.

Apesar de ser prontamente distinguida das outras formas de conjuntivite papilar crônica devem entrar no diagnóstico diferencial as conjuntivites primaveril, atópica, papilar gigante, bacteriana e tóxica; deve-se excluir também a possibilidade de tumor neoplásico palpebral⁽³⁾.

O tratamento de escolha para a SFPS é cirúrgico, objetivando restaurar a elasticidade e tensão palpebral; para tanto é realizado um encurtamento horizontal da pálpebra superior. O alívio dos sintomas é notado prontamente após a cirurgia.

Utiliza-se duas técnicas básicas igualmente eficientes. A primeira é o retalho tarsal ou "tarsal strip" tal como foi descrito por Anderson e Gordy em 1979 adaptado para pálpebra superior⁽¹⁵⁾. A segunda consiste na retirada de um segmento palpebral em bloco em forma de pentágono (7 a 8 mm de margem palpebral) na porção lateral da pálpebra superior, realizando-se o fechamento por planos^(5,6).

O tratamento conservador da SFPS consiste na colocação de um escudo protetor sobre o lado acometido durante a noite a fim de prevenir a eversão palpebral^(1,4,13). É uma alternativa razoável para pacientes que não aceitam cirurgia. A medicação tópica mostra-se ineficaz, podendo ser ainda mais tóxica^(1,4).

CONCLUSÃO

Os cinco casos aqui relatados de SFPS encaixam-se perfeitamente nas descrições feitas anteriormente. Espera-se com este trabalho, primeiro em língua portuguesa sobre o assunto, contribuir para a divulgação desta patologia, elucidando alguns casos "insolúveis" de conjuntivite papilar. Ao mesmo tempo propõe-se o nome de Síndrome da Flacidez da Pálpebra Superior, ao nosso ver mais apropriado para a nossa língua.

SUMMARY

The authors present five classic cases of Floppy Eyelid Syndrome including therapeutic management. A large review about the subject is done. As this paper is the first in Portuguese they suggest an appropriate name to be used in that language.

REFERÊNCIAS BIBLIOGRÁFICAS

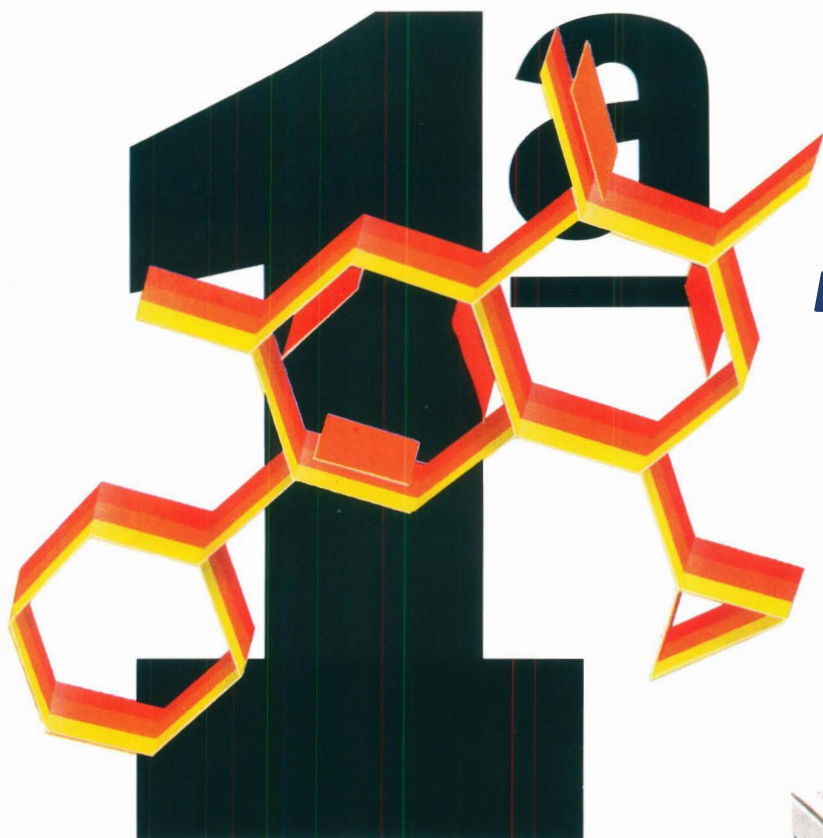
1. CULBERSTONE, W. W.; OSTLER, H.B. - The floppy eyelid syndrome. *Am J Ophthalmol*, 92: 568-575, 1981.
2. PACIUC, M.; MIER, M. A. - A woman with the floppy eyelid syndrome [letter]. *Am J Ophthalmol*, 93: 255-6, 1982.
3. PARUNOVIC, A. - Floppy eyelid syndrome. *Br J Ophthalmol*, 67: 264-6, 1983.
4. SCHWARTZ, L. K.; GELENDER, H.; FORSTER, R. K. - Chronic conjunctivitis associated with floppy eyelids. *Arch Ophthalmol*, 101: 1884-8, 1983.
5. GERNER, E.; HUGHES, S. - Floppy eyelid with hyperglycemia. *Am J Ophthalmol*, 98: 614-6, 1984.
6. DUTTON, J. J. - Surgical management of floppy eyelid syndrome. *Am J Ophthalmol*, 99: 557-60, 1985.
7. EASTERBROOK, M. - Floppy eyelid syndrome. *Can J Ophthalmol*, 20: 264-5, 1985.
8. MOORE, M. B.; HARRINGTON, J.; MC CULLEY, J. P. - Floppy eyelid syndrome; management including surgery. *Ophthalmology*, 93: 184-8, 1986.
9. GOLDBERG, R.; SEIFF, S.; MC FARLAND, J.; SIMONS, K.; SHORR, N. - Floppy eyelid syndrome and blepharochalasis. *Am J Ophthalmol*, 102: 376-81, 1986.
10. PARUNOVIC, A.; ILIC, B. - Floppy eyelid syndrome associated with keratotorus. *Br J Ophthalmol*, 72: 634-5, 1988.
11. GOLDBERG, R. A.; CODEN, D. J.; HORNBLASS, A.; MITCHELL, J. P. - Floppy eyelid syndrome associated with marked lower eyelid ectropion. *Am J Ophthalmol*, 108: 610-11, 1989.
12. EIFERMAN, R. A.; GOSSMAN, M. D.; O'NEILL, K.; DOUGLASS, C. H. - Floppy eyelid syndrome in a child. *Am J Ophthalmol*, 109: 356-7, 1990.
13. WOOG, J. J. - Obstructive sleep apnea and the floppy eyelid syndrome. *Am J Ophthalmol*, 110: 314-15, 1990.
14. DONNENFELD, E. D.; PERRY, H. D.; GIBRALTER, R. P.; INGRAHAM, H. J.; UDELL, I. J. - Keratoconus associated with floppy eyelid syndrome. *Ophthalmology*, 98: 1674-8, 1991.
15. ANDERSON, R. L.; GORDY, D. D. - The tarsal strip procedure. *Arch Ophthalmol*, 97: 2192-6, 1979.

AGRADECIMENTOS

Agradecimentos especiais ao Dr. Walton Nosé e ao Dr. Luis Vieira pela ajuda na realização deste trabalho.

Biamotil

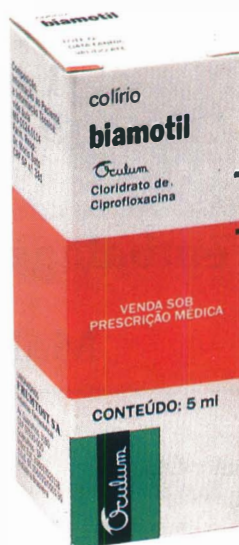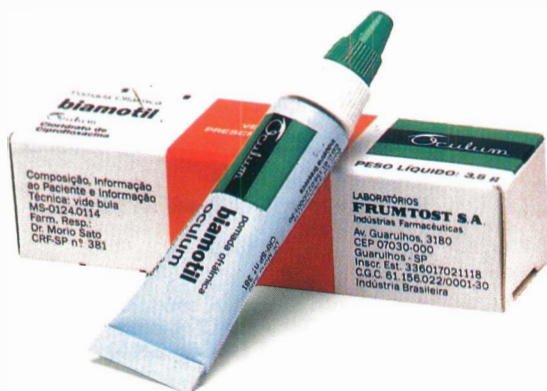Ciprofloxacina 0,3%



*Um avanço real
no tratamento da
infecção ocular.*

- Úlcera de córnea
- Conjuntivite bacteriana

**COLÍRIO
POMADA**



novidades
OPHTHALMOS

**UM LABORATÓRIO ESPECIALIZADO EM
MICROBIOLOGIA OCULAR**

A Ophthalmos, no intuito de servir sempre e cada vez melhor a classe dos oftalmologistas, comunica que está iniciando os trabalhos de seu laboratório, oferecendo:

Antibiograma
específico para oftalmologia

Cultura de bactérias
Aeróbicas e Anaeróbicas

Micologia

Pesquisa de *Chlamydia*
Por imunofluorescência direta

Pesquisa de *Acanthamoeba*

Citologia

Material dos exames coletado no laboratório ou pelo próprio médico em seu consultório (solicitar envio de material).

Av. Cotovia, 514 – Moema – Tel.: 61-3389 e 240-8261

**PERFLUOROCTANE 5 ml
Embalagem de 5 ml estéril**

**SILICONE INTRA VÍTREO
1.000 cps 8 ml
5.000 cps 8 ml
Estéril**

**embalagens tipo mono dose
Estéril
Maior segurança**

São Paulo

Matriz:

Av. Brigadeiro Luiz Antonio, 4.830
Tel.: 885-0227 e 887-7407 – Fax: 887-9298
São Paulo, SP – Cep 01402

Filiais:

Moema – Av. Cotovia, 514
Tel.: 240-8261 e 61-3389
São Paulo, SP – Cep 04517

Centro – Rua Barão de Itapetininga, 297 cj. 35
Tel.: 257-9213
São Paulo, SP – Cep 01042

Ribeirão Preto – SP

Rua Américo Brasiliense, 413 loja 11
Tel.: 634-6751
Centro – Cep 014100

Rio de Janeiro

Av. Ataulfo de Paiva, 566 loja 311 – Leblon
Tel.: 239-5799 – Fax: 274-8695
Rio de Janeiro, RJ – Cep 22440

Rio Grande do Sul

Rua Dona Laura, 228 – gal. Costa Brava – loja 102
Moinhos de Vento
Porto Alegre, RS – Cep 90430