

Síndrome da papila em campainha

Morning glory syndrome

Nassim Calixto⁽¹⁾
Sebastião Cronemberger⁽¹⁾
Paulo Sérgio de Salles⁽²⁾
Maria José Calixto Rodrigues⁽³⁾

RESUMO

São apresentadas nove observações de Síndrome da Papila em Campainha, nome proposto pelos autores para a Língua Portuguesa para a síndrome conhecida como "Morning Glory". Os aspectos considerados mais importantes nas observações, além da malformação papilar, foram:

1. Herança autossômica dominante controlada pelo sexo (presença da Síndrome da Papila em Campainha em indivíduos do sexo masculino em três gerações consecutivas).
2. Bilateralidade da síndrome em sete observações completas e em mais duas observações oftalmoscópicas presumíveis (100%).
3. Acuidade visual normal ou próxima do normal em 69% dos olhos.
4. Microftalmia num dos olhos portadores da síndrome, associada a descolamento total de retina.
5. Quadro da persistência hiperplásica do vítreo hialoideu (primário) bilateral (terceira observação).
6. Depressão central ao nível do nervo óptico, demonstrada pela ecografia B em quatro olhos.

Palavras-chave: coloboma do nervo óptico, morning glory syndrome, malformação congênita papilar, descolamento da retina congênito não regmatogênico, displasia da papila.

INTRODUÇÃO

O presente trabalho, calcado em sete observações bilaterais completas (e mais duas observações presuntivas também bilaterais, totalizando 18 olhos) tem por objetivo:

1. Propor o nome de Síndrome da Papila em Campainha para a língua portuguesa para a síndrome conhecida como "Morning Glory Syndrome", cunhada por Kindler em 1970.
2. Encarecer a bilateralidade e a simetria das alterações papilares.
3. Chamar a atenção para o carácter genético comprovado de maneira inequívoca (herança autossômica dominante controlada pelo sexo) em cinco de nossas observações em três gerações consecutivas.

4. Demonstrar, do ponto de vista ultrasonográfico (ecografia B), o aspecto colobomatoso da papila em campainha.

Porque Síndrome da Papila em Campainha

Uma planta tropical nomeada em inglês "Morning Glory" induziu Kindler (1970) a batizar a alteração oftalmoscópica papilar anômala pela semelhança com a corola dessa planta.

No Brasil temos uma variedade enorme dessas trepadeiras ornamentais (talvez mais de uma centena de espécies) cultivadas em jardins e nativas como plantas silvestres tropicais conhecidas por vários nomes, dependendo muito da cor de suas corolas (campainha azul, campainha vermelha, campainha dos tintureiros, campainha grande etc.), todas pertencentes à

(1) Do Serviço de Glaucoma do Hospital São Geraldo - Faculdade de Medicina da UFMG. Belo Horizonte.

(2) Médico Oftalmologista em Barra Mansa - Rio de Janeiro.

(3) Pós-graduanda do Curso de Doutorado em Oftalmologia - Faculdade de Medicina da UFMG - B. Horizonte.

família das Convolvuláceas, cujo gênero mais comum é o *Ipomoea*. São também conhecidas pelos nomes de Corriola e Flor de São João (apud Dicionário Contemporâneo da Língua Portuguesa de Caldas Aulete - Editora Delta - Rio de Janeiro 1958) (Fig. 1).




Figura 1 - Duas variedades de Campainha nativas no Retiro das Pedras (próximo de Belo Horizonte).

As corolas dessas trepadeiras se mostram em toda a sua beleza e esplendor pela manhã e, à medida que o sol fica a pino, as corolas se fecham e daí o nome de “Glória de manhã” na língua inglesa para essa planta. Ora, a trepadeira é conhecida amplamente no Brasil pelo nome de campainha (além de outros) e assim nada mais certo, cremos nós, que caracterizar em língua portuguesa a síndrome pelo mesmo nome, vernáculo da planta tropical que é nativa em nosso país. Acresce ainda que o nome campainha talvez se deva porque a corola dessa planta lembra uma campainha antiga.

Notas históricas

Danis (M), em 1924, publicou sob o nome de “coloboma do nervo óptico” a malformação que conhecemos com o nome de papila em campainha (que é sem dúvida um coloboma de nervo óptico). A ilustração colorida que acompanha o trabalho é a melhor que conhecemos da entidade em questão.

Handemann (1929) estudou seis casos (oito olhos) chamados de displasia papilar na qual a escavação papilar era preenchida por glia sendo que dois casos bilaterais ocorreram em pai e filho.

Kindler (1970) em dez casos procura individualizar esta malformação como entidade clínica definida batizando-a com o nome de “Morning Glory Syndrome” e chama a atenção sobre a grande baixa de visão do olho comprometido, DR não regmatogênico (três casos), estrabismo (quatro casos) e outras malformações associadas (trave hialóide conectando a escavação fisiológica com a face posterior do cristalino), microftalmia e síndrome de clivagem da câmara anterior (2º e 5º casos) nos olhos adelfos, respectivamente.

Seguem-se trabalhos de Hamada & Ellsworth (1971) com duas observações unilaterais associadas a DR congênito, Goldhammer e Smith (1975) com dois casos de papila em campainha associadas à encefalocele basal. Steinkuller (1975) contribui com uma observação na qual o estudo eletrorretinográfico se mostrou alterado, potencial visual evocado ausente, d. axial normal sem evidência de depressão ou elevação papilar à ecografia. Jensen & Kalina (1976) encareceram a baixa de visão nos cinco casos estudados. Steahly (1977), em menina de dois anos, evidenciou um coloboma de nervo óptico sem contudo reconhecer a entidade que nos ocupa: o quadro oftalmoscópico apresentado é sem dúvida de uma papila em campainha típica. Brini et al. (1980) estudaram minuciosamente uma menina de 15 anos com nistagmo e grande baixa de visão e um descolamento do neuro-epitélio encarecendo a presença de um estafiloma escleral peripapilar e não de coloboma do nervo óptico. Kawano e Fujita (1981)

relatam a associação de papila em campainha (OD) e S. de Duane (OE). Azuma e Uemura (1986) em estudo ortóptico de três casos unilaterais mostraram um ângulo kappa negativo nos três: exoforia em um e esodesvio em dois. Leve heterotopia macular no olho sindrômico. Cordonnier e cols. (1987) relatam na mesma família a ocorrência de S. de Wyburn-Mason (mãe) e papila em campainha (filho). Sterms et al. (1987) mostram um caso de papila em campainha associado com encefalocele esfenoideal: ipsilateral com a malformação, havia luxação do cristalino no vítreo, retina distrófica (DR de longa duração e com reaplicação espontânea), hemianopsia temporal total no olho adelfo.

Por último entre os trabalhos brasileiros que pudemos compulsar Abreu e Abreu (1977) com dois casos e posteriormente (1984) os mesmos autores registraram um terceiro caso. Rocha e Oliveira (1983) contribuem com um caso e por fim Ottaiano e cols. (1985) relatam cinco casos. Todas as observações são unilaterais e com baixa de visão ipsilateral (exceto Rocha e Oliveira que não mencionam acuidade visual de sua observação).

CASUÍSTICA E DISCUSSÃO

São apresentadas nove observações bilaterais da Síndrome da Papila em Campainha. Dos nove pacientes, oito leucodérmicos e um feodérmico, quatro foram encaminhados ao nosso Serviço para esclarecimento diagnóstico, sendo que em três casos havia a suspeita de glaucoma. Um de nós (PSS) examinou a família de sete dos nove pacientes, dois deles encaminhados ao nosso Serviço. Dos 25 membros da família em três gerações consecutivas, 23 foram examinados e a malformação papilar foi encontrada em ambos os olhos dos sete pacientes (em dois, diagnóstico presuntivo). Dos nove pacientes portadores da síndrome, oito (89%) são do sexo masculino e apenas um (11%) do sexo feminino. A idade dos pacientes variou de 28 dias a 80 anos. Dos quatro pacientes estudados no nosso serviço, em um a síndrome foi diagnosticada no olho

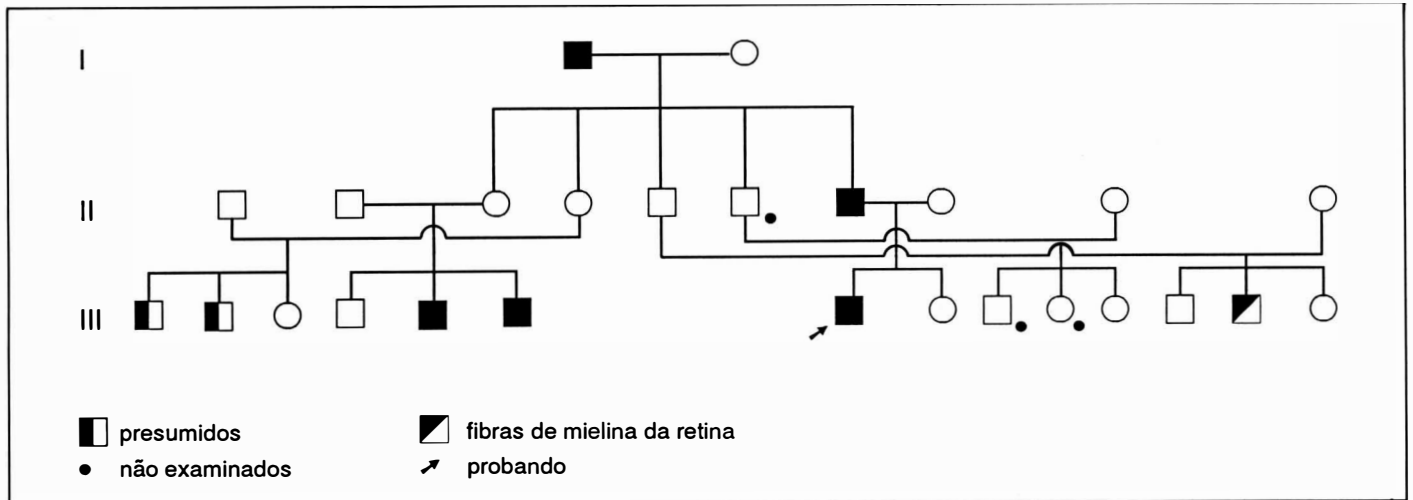
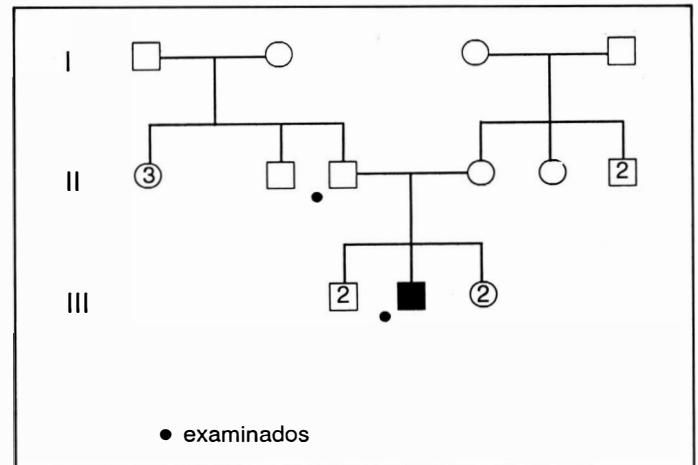
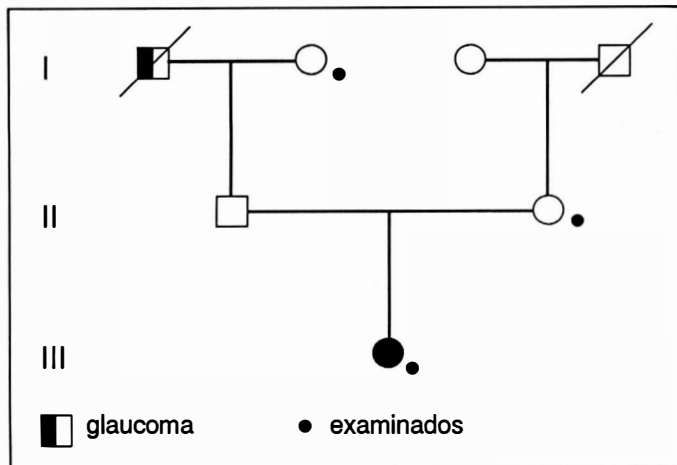


Figura 2 – Heredograma mostrando a presença da Síndrome da Papila em Campainha em homens de três gerações consecutivas.



Figuras 3 e 4 – Heredogramas das duas últimas observações. A análise dos heredogramas das Figuras 3 e 4 não permitiu nenhuma conclusão. Considerando as nossas nove observações, chama a atenção, porém, a ocorrência esporádica da síndrome no sexo feminino (Fig. 3) diferente do que ocorreu nas casuísticas de Kindlere Jensen & Kalina em que a prevalência da síndrome foi maior no sexo feminino.

direito através da ultra-sonografia B (havia nesse olho um deslocamento total da retina) (Fig. 8).

Entre os achados que mais se salientaram nas nove observações deve-se registrar:

1. Com relação à **herança**: - presença da Síndrome da Papila em Campainha em ambos os olhos (síndrome bilateral) de sete dos nove pacientes, pertencentes a três gerações consecutivas. A Figura 2 mostra o heredograma ao qual pertencem esses sete pacientes. Deve-se realçar dois aspectos importantes da

presente comunicação: o primeiro, a bilateralidade da síndrome nas nove (100%) observações enquanto que, na literatura, 60% dos casos são unilaterais e o segundo, a ocorrência da síndrome em três gerações consecutivas, sempre em indivíduos do sexo masculino: um da primeira geração, um da segunda e cinco da terceira (dois presumíveis), caracterizando uma herança autossômica dominante controlada pelo sexo. Na literatura compulsada, Handmann (1929) relatou dois casos bilaterais da síndrome em duas gerações consecutivas (pai e filho). Todos os casos relatados na literatura nacional foram unilaterais e nas observações apresentadas não consta a investigação de antecedentes da malformação papilar na família.

2. Com relação à **acuidade visual**, ela pôde ser medida em oito pacientes (16 olhos). Em 11 olhos (69%) de seis pacientes, a acuidade visual corrigida foi igual a 0,5 (um olho); igual a 0,8 (um olho) e igual a 1 em nove (56%) olhos (três sem correção). Apenas cinco olhos (31%) apresentaram acuidade

visual muito baixa: igual a 0,1 (um olho); conta dedos a um metro (dois olhos) e vultos (dois olhos). Num dos olhos com visão de vultos, havia uma degeneração macular senil. À exceção de um olho que apresentou uma refração hipermetrópica, todos os olhos eram portadores de astigmatismo miópico simples ou composto.

Verificou-se, portanto, no presente trabalho, uma alta percentagem de olhos (69%) portadores da síndrome com acuidade visual muito boa, contrastando com a maioria dos relatos da literatura entre os quais os de Handmann (1929), Kindler (1970), Abreu & Abreu (1977), Abreu Filho & Abreu (1984) e Ottaiano et al. (1985) que encontraram grande baixa da visão do olho comprometido nas suas casuísticas.

- 3. Biomicroscopia** - Na grande maioria dos olhos, os achados biomicroscópicos do segmento anterior foram normais. O olho direito de um dos pacientes examinados por um de nós (PSS) apresentava uma opacificação parcial do cristalino (nesse olho a acuidade visual ocorrida era igual a 0,8). Dos quatro pacientes encaminhados ao nosso Serviço, um apresentava no olho direito: córnea límpida porém com o dobro da espessura normal, diâmetro corneano horizontal igual a 7 mm (microcórnea), íris hipoplástica com restos filamentosos de membrana pupilar e massa branco-leitosa irregular, vascularizada situada no terço anterior da cavidade vítrea sugestiva de persistência de vítreo hialoideu hiperplástico. No OE diâmetro corneano (H) = 9,50 mm, restos exuberantes de membrana pupilar e um quadro típico de persistência do vítreo hialoideu.
- 4. Gonioscopia** - Das quatro observações examinadas no nosso serviço, à exceção do olho direito da terceira observação (gonioscopia inviável), todos os outros olhos apresentaram-se gonioscopicamente normais, com seio cameral do tipo amplo. Na segunda observação, verificaram-se, à gonios-

copia do olho direito, áreas de exposição do epitélio pigmentário na periferia da íris. Nas três primeiras observações o estudo da periferia do fundo do olho revelou-se normal nos 360°. Na periferia temporal do olho esquerdo da terceira observação, verificou-se branco sem pressão, sugestivo de retinose quise periférica.

- 5. Pressão intra-ocular** - A tonometria da aplanção apresentou valores da pressão intra-ocular (Po) dentro dos limites da normalidade em ambos os olhos dos quatro pacientes.

Os valores da Po foram: 13 mmHg em ambos os olhos do primeiro paciente, 14 mmHg em ambos os olhos do segundo, 2 mmHg e 4 mmHg, respectivamente no olho direito e no olho esquerdo do terceiro (tonometria, realizada sob pentrane em máscara aberta), 12 mmHg e 10 mmHg, respectivamente nos olhos direito e esquerdo do quarto paciente.

Portanto, em nenhum dos pacientes foi constatada a presença de glaucoma.

- 6. Oftalmoscopia e Biomicroscopia do fundo do olho** - Na primeira observação, as papilas eram grandes em ambos os olhos com emergência isolada dos vasos tipo esquema de Rollet, C/D = 0,8 e crescente temporal.

À biomicroscopia, ambos os olhos apresentavam escavação rasa e preenchida possivelmente por tecido glial. Máculas normais.

Diâmetros da papila:

Vertical OD = 2,0 mm OE = 1,8 mm
Horizontal OD = 1,8 mm OE = 1,7 mm

Diâmetros da escavação papilar:

Vertical OD = 1,4 mm OE = 1,2 mm
Horizontal OD = 1,3 mm OE = 1,2 mm

Na segunda observação, no olho direito a papila apresentava escavação central com borda superior mais ou menos a pique e borda inferior em pendente, com tecido possivelmente glial preenchendo parcialmente a escavação (tipo esquema de Rollet). Halo branco peripapilar com grumos de pigmento na sua superfície e na da papila. No olho esquerdo, a papila apre-

sentava-se elíptica com grande eixo horizontal e emergência isolada dos vasos entre o debrum e o tecido possivelmente glial que preenchia a escavação que se apresentava profunda com bordas mais ou menos a pique.

As máculas apresentaram-se normais em ambos os olhos.

Diâmetros da papila:

Vertical OD = 1,8 mm OE = 2,4 mm
Horizontal OD = 1,7 mm OE = 1,9 mm

Diâmetros da escavação papilar:

Vertical OD = 1,4 mm OE = 1,5 mm
Horizontal OD = 1,4 mm OE = 1,9 mm

(Ver Fig. 5: pai e filho)

Na terceira observação, no olho direito havia um descolamento total da retina possivelmente não regmatogênico, a retina aderida à massa brancocenta localizada no centro do vítreo. Foram vistos os processos ciliares alongados e aderidos à retina perifericamente sugerindo a associação da persistência de vítreo hialoideu + DR não regmatogênico. No olho esquerdo, verificou-se discreto quadro de persistência hiperplásica do vítreo hialoideu com cordão fino, avascular, partindo da papila e dirigindo-se para formação esférica adossada à região nasal superior do cristalino. Foram visualizadas também algumas formações globóides leitosas situadas mais temporalmente no interior do vítreo definitivo. Não vimos estrutura de mácula neste olho suspeito, pois, de um coloboma de mácula associado. Na quarta observação a papila do olho direito apresentava-se grande com escavação mais ou menos central, também grande (C/D = 0,5) com emergência isolada dos vasos na borda da escavação e no debrum. Halo branco peripapilar quase completo envolvido por anel pigmentado também completo. Havia também anel pigmentado completo sobre a borda papilar, portanto, duplo anel pigmentado, um interno e outro externo em relação ao halo peripapilar. O quadro oftalmoscópico do olho esquerdo era similar, porém com as seguintes particularidades: o halo peripapilar era incompleto (ausente de 12 às 5 horas); os vasos inferiores praticamente emergiam da bor-

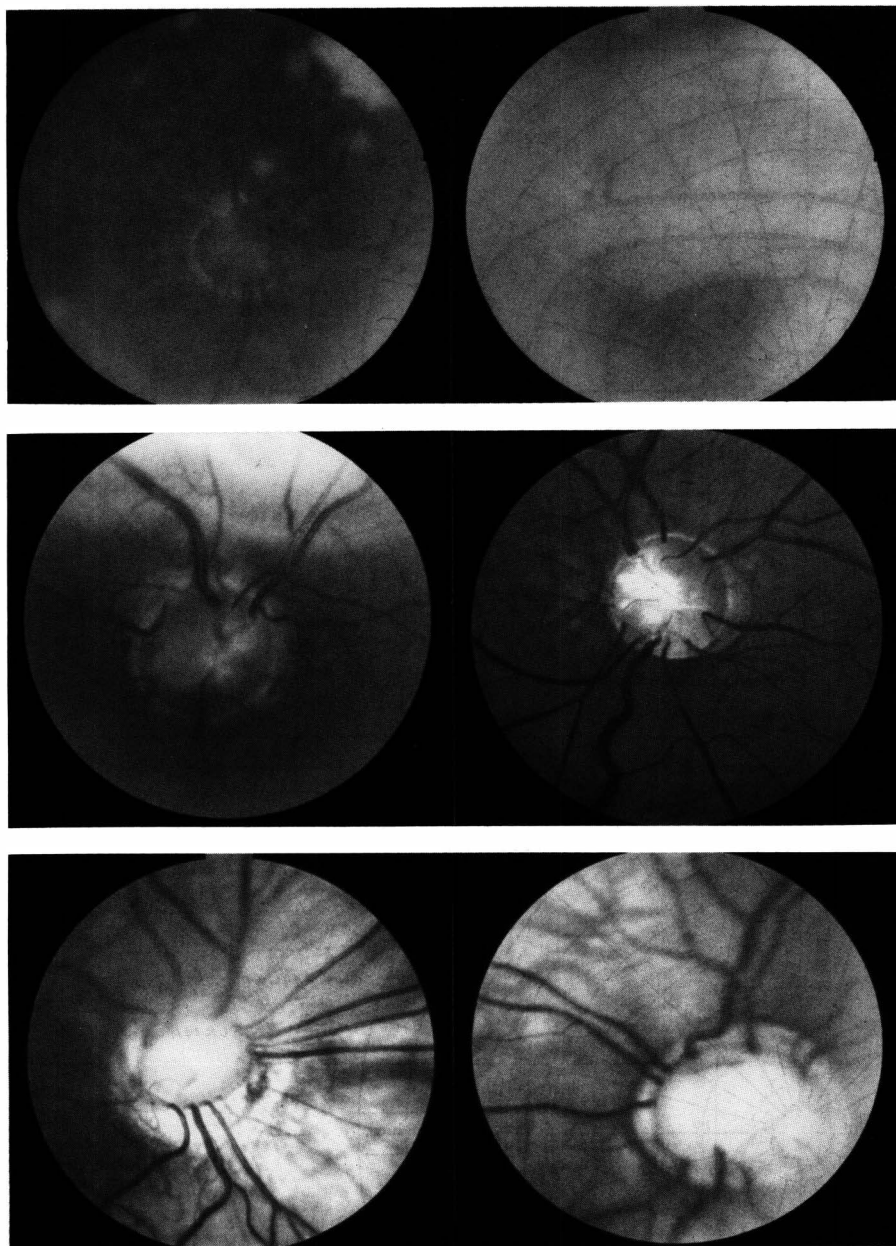


Figura 5 – Fotos das papilas de ambos os olhos de três pacientes de gerações consecutivas de Papila em Campainha (avô, pai e filho). As fotos do avô (as duas primeiras, principalmente a do OE) não são boas em face da catarata presente (AO) e exotropia e degeneração macular senil no OE.

da da papila e o anel pigmentado interno era completo enquanto que o externo era esbatido onde o halo peripapilar estava ausente.

Os achados oftalmoscópicos do presente estudo são similares aos descritos por Handmann (1929) e Kindler (1970),

no que respeita ao descolamento da retina, encontrado em um dos olhos da presente casuística (olho direito da terceira observação), à presença de anel pigmentado peripapilar (olho direito da segunda observação) e persistência hiperplásica do vítreo hialoideu (terceira observação).

7. **Campos visuais** – As Figuras 6 e 7 mostram, respectivamente, os campos visuais de ambos os olhos das duas primeiras observações. Com exceção do olho esquerdo da segunda observação, cujo campo visual foi normal, os outros três olhos apresentaram alterações campimétricas. Não foi possível o exame dos campos visuais das terceira e quarta observações.

8. **Ecografia** – Foram realizados estudos ecográficos (ecografia A e B) nas duas últimas observações (Figura 8). Numa observação, deve-se salientar que foi encontrada uma diminuição do diâmetro axial ântero-posterior do olho direito (microftalmia) em relação ao espectro de variação normal para a idade (aos 7 meses de vida foi encontrado um diâmetro axial de apenas 13,95 mm). O olho esquerdo apresentava diâmetro axial dentro dos limites da normalidade. Na outra observação, o diâmetro axial ântero-posterior de ambos os olhos apresentou-se normal.

A ecografia B mostrou nos quatro olhos uma depressão central ao nível do nervo óptico correspondente ao coloboma, o que não está de acordo com a observação de Steinkuller (1975), na qual o autor não evidenciou depressão ou elevação central. É importante enfatizar o achado de microftalmia no olho direito da terceira observação (paciente portador de síndrome bilateral) enquanto que Kindler (1970) relatou a presença da microftalmia apenas nos olhos não portadores da síndrome nas segunda e quinta observações de sua casuística.

Handmann (1929) encontrou diâmetro corneano de 10 mm em ambos os olhos da sua quarta observação.

SUMMARY

We present 9 cases of the Morning Glory Syndrome that is "Síndrome da Papila em Campainha", name that the authors propose to the Portuguese Language (the plant's name in Portuguese is "campainha"). The main

Síndrome da papila em campainha

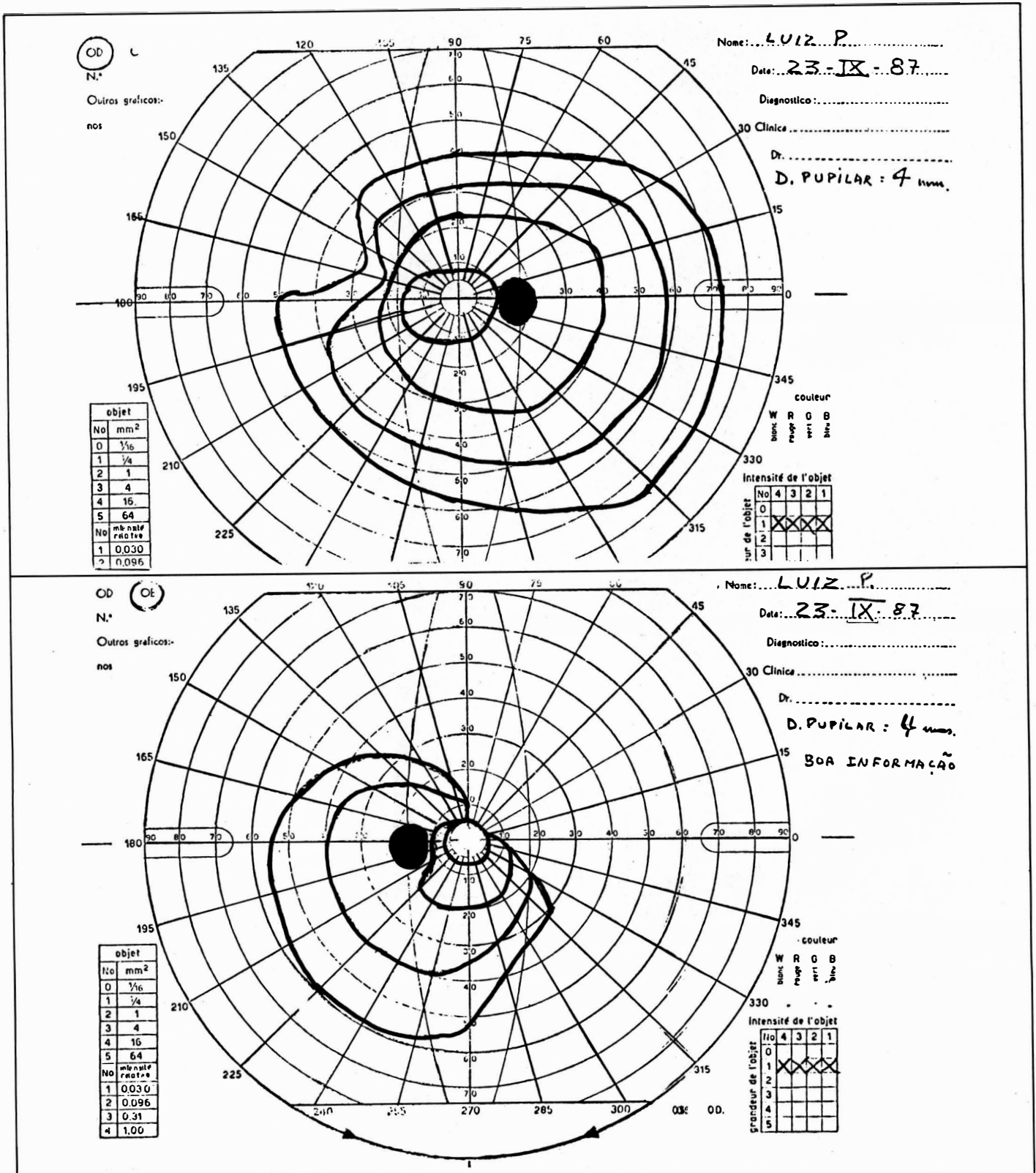


Figura 6 – Campos visuais (primeira observação – pai).

Síndrome da papila em campainha

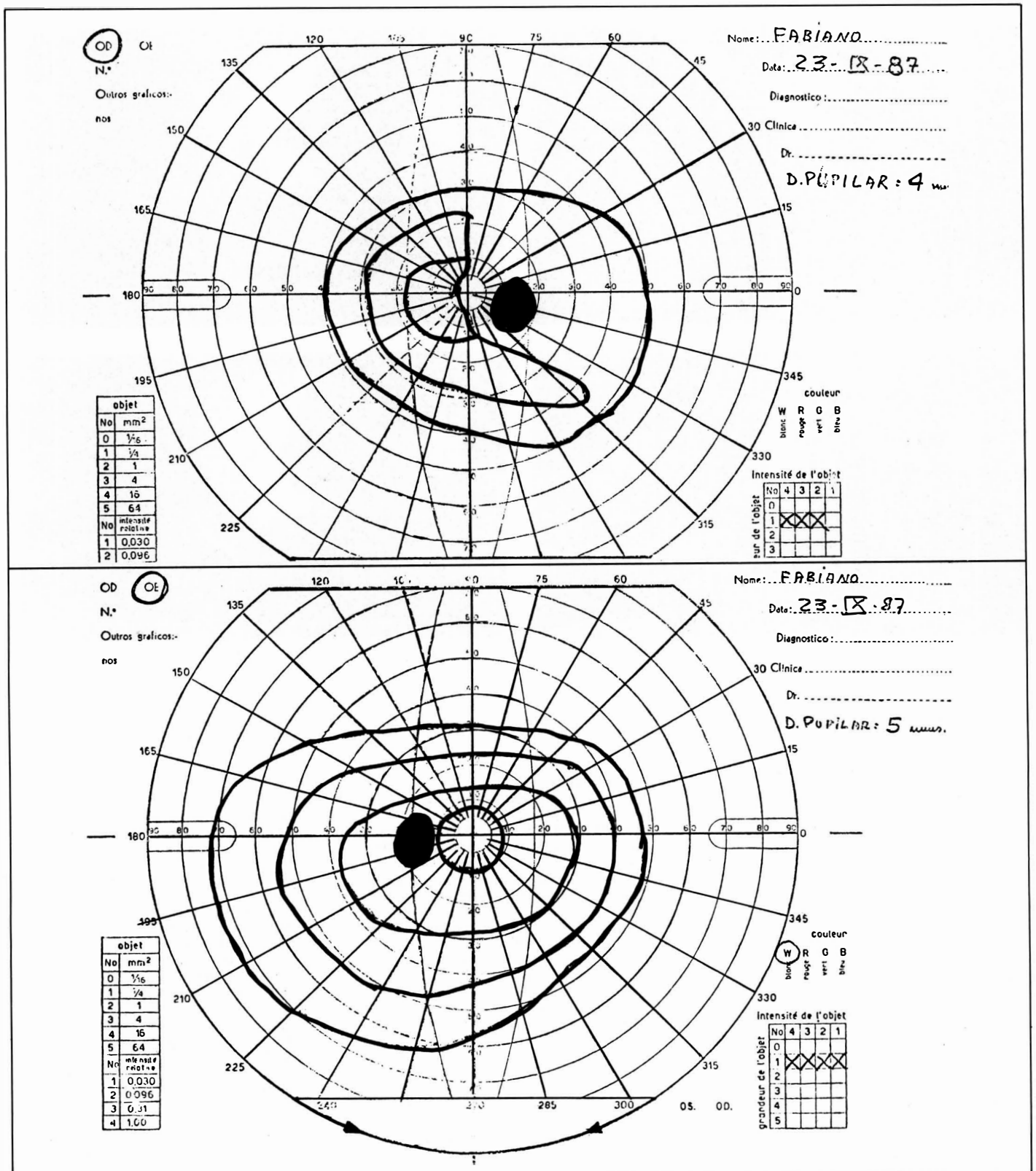


Figura 7 - Campos visuais (segunda observação - filho).

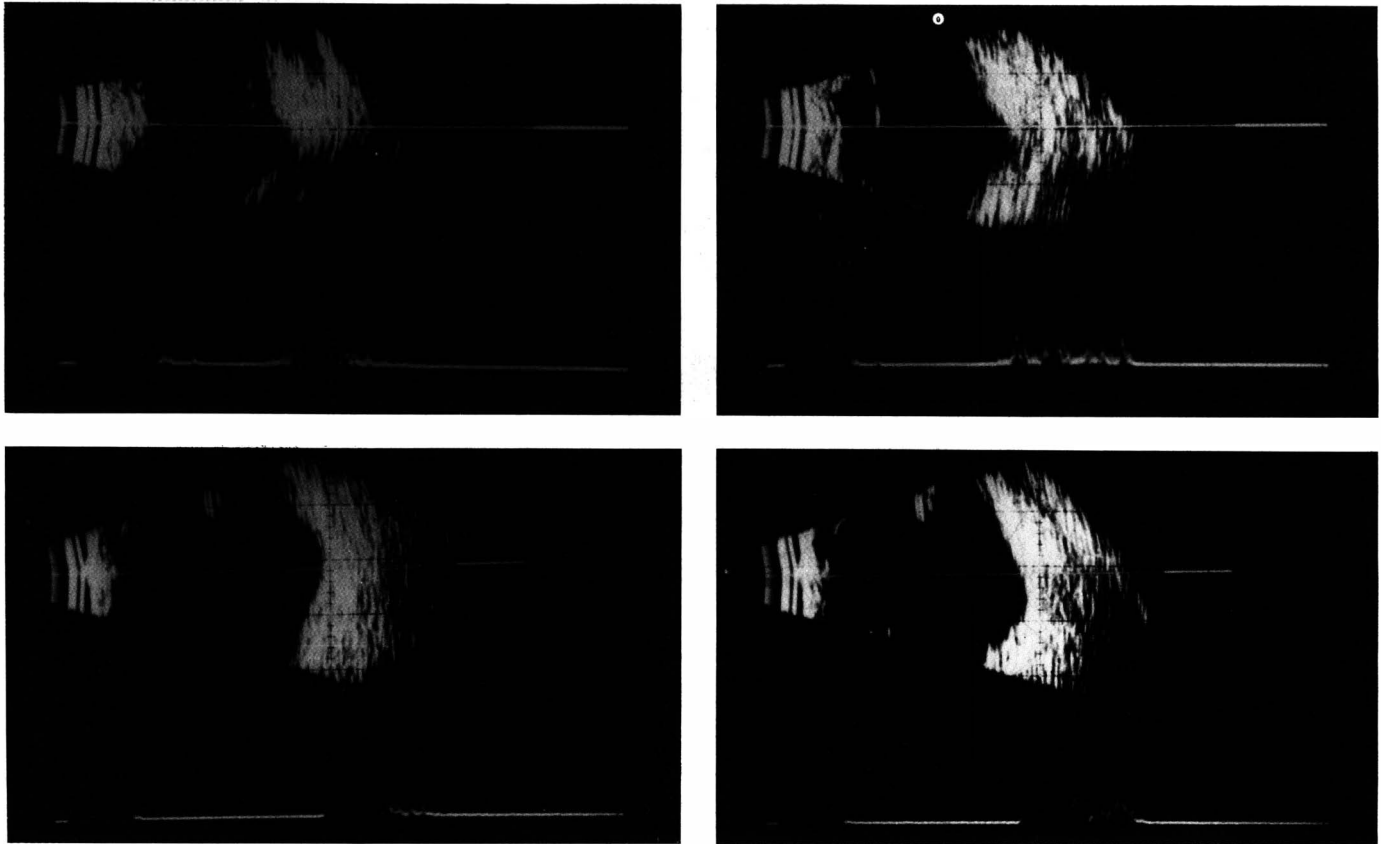


Figura 8 – Ecogramas B de ambos os olhos das duas últimas observações: observar a depressão colobomatosa ao nível da papila (na mesma direção do nervo óptico).

aspects of the present study are the following:

1. Autosomic Dominant Heredity sex controlled (only male patients in three consecutive generations) was present in one family.
2. The syndrome was bilateral in all cases.
3. The visual acuity was normal or almost normal in 69% of the cases.
4. Microphthalmia associated to total Retinal Detachment was present in one eye.
5. Hyperplastic Persistent Hyaloid (Primary) Vitreous was present in both eyes of one patient.
6. Central depression in correspondence with the optic disc was found by B-Scan in four eyes.

REFERÊNCIAS BIBLIOGRÁFICAS

1. Abreu, J.M.Q. & Abreu, M. Síndrome da Morning Glory (Anomalia de Kindler). A propósito de dois casos. *Arq. do Inst. Penido Burnier*. v. 23, fasc. único, p. 40-45, junho, 1977.
2. Abreu Filho, J.M.Q. & Abreu, M.P.Q. Síndrome da Morning - Glory; a propósito de 1 caso. *Rev. Bras. Oftalmol.*, v. 43, n. 1, p. 27-30, fev., 1984.
3. Aulete, C. *Dicionário Contemporâneo da Língua Portuguesa*. Editora Delta, Rio de Janeiro, 1958.
4. Azuma, N. & Uemura, Y. Negative angle kappa in morning glory syndrome. *International Strabismological Association*. V Roma. p. 559-563, 1986.
5. Brini, A. et al. Straphylome scléral peripapillaire avec ectopie postérieure de la papille (Morning Glory Syndrome). *J. Fr. Ophthalmol.*, v. 3, p. 323-326, 1980.
6. Cordonnier, C. et al. Association Wyburn-Masonet Morning Glory. *Bull. Soc. Belge d'Ophthalmol.*, v. 225, n. 2, p. 63-69, 1987.
7. Danis, M. Colobomes à l'entrée du nerf optique. *Bull. Soc. Belge d'Ophthalmol.*, v. 49, 28-32, 1924.
8. Goldhammer, T. & Smith, J.S. Optic nerve anomalies in basal encephalocele. *Arch. Ophthalmol.*, v. 93, p. 115-118, 1975.
9. Hamada, S. & Ellsworth, R.M. Congeital retinal detachment and optic disk anomaly. *Am. J. Ophthalmol.*, v. 71, n. 2, p. 460-464, 1971.
10. Handmann, M. Erbliche, vermutlich angeborene zentrale gliöse Entartung des Sehnerven mit besonderer Beteiligung der Zentralgefäße. *Klin. Mbl. Augenheilk.*, v. 83, p. 145-152, 1929.
11. Jensen, P.E. & Kalina, R.E. Congenital anomalies of the optic disk. *Am. J. Ophthalmol.*, v. 82, n. 1, p. 27-30, 1976.
12. Kawano, K. & Fujita, S. Duane's retraction syndrome associated with morning glory syndrome. *J. Pediatr. Ophthalmol. & Strabismus*, v. 18, n. 1, p. 51-54, Jan/Fev., 1981.
13. Kindler, P. Morning Glory Syndrome: unusual congenital optic disc anomaly. *Am. J. Ophthalmol.*, v. 69, n. 3, p. 376-384, Mar., 1970.
14. Ottaiano et al. Síndrome da "Morning Glory"; quadro clínico sugerindo sua patogenia. *Arq. Bras. Ophthalmol.*, v. 48, n. 3, p. 83-86, 1985.
15. Rocha, R. & Oliveira, L.R. Síndrome da Morning Glory (Anomalia de Kindler). *Informe AMIHR*, ano 1, n. 1, p. 12, Abril, 1983.
16. Steahly, L.P. A colobomatous optic disc anomaly and associated retinal detachment. *J. Pediatr. Ophthalmol.*, v. 14, n. 2, p. 103-105, Mar/Apr., 1977.
17. Steinkuller, P.G. The morning glory disk anomaly: case report and literature review. *J. Pediatr. Ophthalmol. & Strabismus*, v. 17, n. 2, p. 81-87, Mar/Apr., 1975.
18. Sterms, M. et al. Morning glory syndrome and basal encephalocele mimicking a pituitary adenoma. *Bull. Soc. Belge. Ophthalmol.*, v. 225, n. 2, p. 97-103, 1987.


NOVO

STILL

Diclofenaco Sódico

colírio e
pomada oftálmica

ANTIINFLAMATÓRIO E ANALGÉSICO



Maiores informações com nosso representante

Oculum

A serviço da
oftalmologia



LABORATÓRIOS
FRUMTOST S.A.
Indústrias Farmacêuticas

Retiramos o Potencial de Elevação da PIO de um Esteróide Altamente Potente.



FLORATE[®]

Acetato de Fluormetolona 0,1%

SUSPENSÃO OFTÁLMICA ESTÉRIL

- FLORATE demonstrou efeito antiinflamatório altamente potente:
 - similar ao Acetato de Prednisolona 1%
 - maior que o Álcool de Fluormetolona 0.25% e 0.1%.
- A elevação da PIO provocada por FLORATE foi significativamente mais vagarosa do que a causada pela Dexametasona, e similar a do Álcool de Fluormetolona.

APRESENTAÇÃO: Frascos com 5 ml.

Outras informações à classe médica: Alcon Laboratórios do Brasil Ltda.
Caixa Postal 01060-970 - CEP 05359-001 - São Paulo/SP

Alcon
Linha Oftálmica