

— PATOLOGIA OCULAR PARA RESIDENTES —

GRANULOMA PIOGÊNICO DA PÁLPEBRA

Granuloma pyogenicum of the lid.

ROBERTO LORENS MARBACK *

APRESENTAÇÃO DO CASO — M.F.S.R., 10 anos, sexo feminino, faloderma, natural de Terra Nova — Bahia. Registro n.º 203519 do Hospital Prof. Edgard Santos.

O acompanhante informava ter notado o aparecimento de um “carço” na pálpebra superior direita da criança haviam aproximadamente seis meses e que a referida tumoração vinha aumentando progressivamente em tamanho.

Existiam queixas de dor e ardor no OD. A acuidade visual era normal em AO.

O exame externo revelou a presença de tumoração ao nível do terço interno da pálpebra superior direita (FIG. 1) de coloração róseo-avermelha.

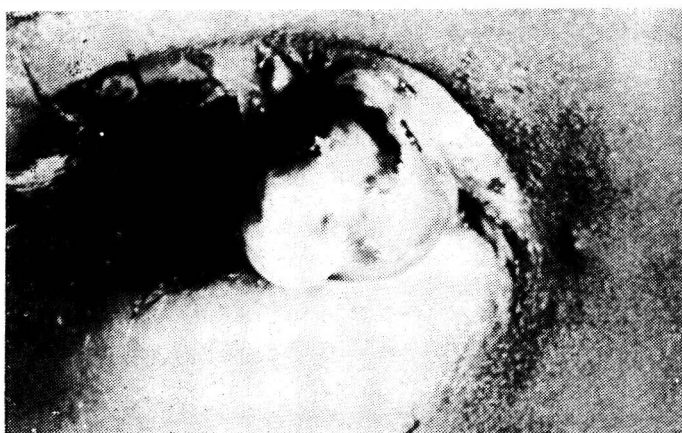

FIG. 1 — Fotografia clínica — Tumoração pediculada ao nível do terço interno da pálpebra superior direita. Observe-se a secreção muco-purulenta presente na superfície da lesão.

* Clínica Oftalmológica da Faculdade de Medicina da Universidade Federal da Bahia. Hospital Prof. Edgard Santos (Serviço do Prof. Heitor Marback).

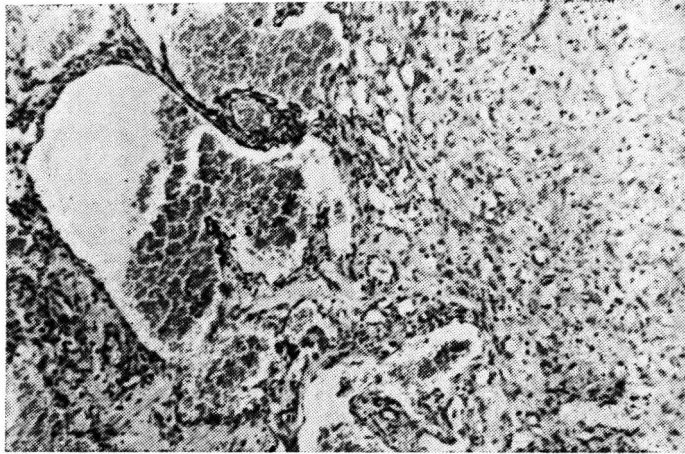


FIG. 2 — Microfotografia — Permite apreciar o tecido de granulação ricamente vascularizado e densamente infiltrado por células inflamatórias. H. E. 10x45.

lhada, consistência endurecida e não apresentando pulsatilidade. Secreção muco-purulenta estava distribuída na superfície do tumor. A lesão, apesar de próxima ao bordo palpebral, não o comprometia. O restante do exame do OD bem como o exame do OE resultaram normais.

A suspeita diagnóstica foi de granuloma piogênico da pálpebra.

Submetida, sob anestesia geral, a exérese do tumor, obteve a cura.

ESTUDO ANATOMO-PATOLÓGICO — Macroscopia — Recebida, fixada em formol a 10%, uma tumoração de cor castanho-acinzentada e forma irregular medindo 15x12,5x8 mm nos seus maiores diâmetros. O tumor foi bissectado e submetido a exame microscópico.

Microscopia — As secções mostraram lesão recoberta por epitélio pavimentoso estratificado queratinizado exibindo ulcerações em algumas áreas. A lesão estava constituída por tecido de granulação formado por tecido conectivo frouxo contendo numerosos vasos sanguíneos e densamente infiltrado por células inflamatórias, predominantemente leucócitos polimorfonucleares e linfócitos. (Fig. 2).

COMENTÁRIOS — Conforme mencionam BOOČKVAR, WESSELY e BALLEEN (1974), dois processos básicos ocorrem durante a cicatrização de um ferimento. O primeiro consiste na remoção de todo o material não viável e estranho por células do sistema reticuloendotelial. No segundo é efetuada a substituição do tecido lesado por tecido normal. Assim, o exsudato inflamatório juntamente com coágulos e fibrina preenchem o defeito. Utilizando esta trama de sustentação os vasos neoformados e fibroblastos originam o chamado tecido de granulação a partir da base

do ferimento. Para McCUTCHEON (1961) tal tecido de granulação recebe esta denominação pois, à inspeção, parece ser formado por grânulos róseos. É ainda o mesmo autor que menciona algumas das características do tecido em questão. Ele apresenta sangramento fácil aos mais leves traumatismos, é insensível devido à ausência de nervos e resiste às infecções graças ao rico conteúdo em fagócitos.

Quando o mecanismo de cicatrização ultrapassa os limites normalmente necessários passamos a ter um processo no qual são formadas massas proeminentes e exuberantes de tecido de granulação o que vem a constituir o chamado granuloma piogênico. Todavia, tal mecanismo de origem é ponto controverso. Assim é que LUND (1957) chama a atenção para o fato de que os canais vasculares presentes na lesão em discussão, além de mais numerosos, apresentam melhor organização do que aquela comumente encontrada nos granulomas infecciosos e ulcerações crônicas. Já STOUT e LATTES (1967) e LEVER (1967) pensam que o granuloma piogênico seja em realidade um pequeno hemangioma e que a reação inflamatória resulte como decorrência de ulceração. Ainda LANDING e FARBER (1956) mencionam que lesões semelhantes são frequentemente notadas em projeções nodulares de hemangioendoteliomas e hemangiopericitomas. Recentemente, OFFRET, DHERMY, BRINI e BEC (1974) afirmam que o granuloma piogênico representa processo de cicatrização exuberante resultante de ferimento ou escoriação mínima que pode mesmo passar despercebida. Contudo, lembram o fato das células inflamatórias por vezes não se apresentarem numerosas, predominando portanto o aspecto vascular do quadro, o que leva a certos autores (sobretudo anglosaxões) a considerar o granuloma piogênico como um hemangioma capilar de desenvolvimento rápido que se acompanha secundariamente de reação inflamatória (hemangioma capilar de Stout).

Se bem que a lesão seja primordialmente dermatológica pode ser também encontrada na pele palpebral e conjuntivas constituindo portanto um problema de interesse para o oftalmologista. Outras localizações incluem a gengiva, palato duro, língua e fossas nasais, JACKSON e JACKSON (1959) e ACKERMAN e del REGATO (1962). Vale lembrar que lesão semelhante ocorre comumente na conjuntiva de cavalos sob a denominação de botriomicoma. De acordo com OFFRET, DHERMY, BRINI e BEC (1974), o termo botriomicoma muitas vezes empregado para designar o problema em questão, mesmo no homem, é inexacto por evocar etiologia micótica se bem que consagrado pelo uso nos tratados em língua francesa.

Clinicamente a lesão se apresenta como tumoração exuberante e pediculada de aspecto carnosos e cor róseo-avermelhada devido a grande riqueza em vasos sanguíneos. Tal fato leva frequentemente a confundir clinicamente com o hemangioma de tipo capilar muito embora este último costume surgir nos primeiros anos de vida.

Embora PALOMAR-PETIT (1965) descrevesse um caso de granuloma piogênico localizado no fundo de saco superior como consequência de trau-

matismo e HARE (1970) fizesse referência a frequente associação entre tal lesão e infecção ou traumatismo prévios, tais fatores precipitantes não são outras vezes encontrados. Assim é que FRIEDMAN e HENKIND (1971) observaram granuloma piogênico da conjuntiva palpebral superior em tres pacientes que não apresentavam antecedentes de traumatismo ou de processo infeccioso. Devido a este fato, chegaram a postular que tais lesões se originariam "de novo" a partir de estímulo desconhecido. Os mesmos autores enfatizam que a lesão ocorreu bilateralmente em dois dos seus tres casos e em todos eles só foram notadas após eversão da pálpebra por se apresentarem aplanadas. Tal formato assumido pelas tumorações nos casos em apreço, seria devido à compressão sofrida pelas mesmas entre o globo ocular e a pálpebra.

Uma das características do granuloma piogênico é representada pela tendência a recidiva após a excisão que constitui o seu tratamento de escolha. A referida tendência à recidiva tem sido mencionada na literatura concernente ao assunto. BOOCKVAR, WESSELY e BALLEEN (1974) descreveram um caso de granuloma piogênico associado a pterígio que recidivou por tres vezes após simples excisão, excisão e cauterização, uso de tio-tepa e irradiação beta, uso de material de sutura inerte e aplicação tópica de corticosteróides. TULEVECH e CABAUD (1968) fizeram referência a um caso de recidiva de granuloma piogênico do limbo após remoção com bisturi elétrico. Também FRIEDMAN e HENKIND (1971) observaram recidiva em um dos tres casos por eles relatados. Algumas vezes as recidivas podem, à semelhança dos casos mencionados acima, ocorrer localmente. Outras vezes manifestam-se múltiplas e em áreas satélites como referem COSKEY e MEHREGAN (1967).

É válido lembrar o caso estudado por FERRY e ZIMMERMAN (1965) no qual um granuloma piogênico teve origem em área límbica onde fora excisada lesão diagnosticada histopatologicamente como carcinoma in situ. Como a lesão surgisse no local previamente ocupado pela neoplasia maligna foi erroneamente imaginada a recidiva da mesma e indicada a enucleação do globo ocular. O estudo histopatológico revelou tratar-se de granuloma piogênico. Tal erro de conduta resultando em cirurgia radical desnecessária, seria perfeitamente evitável através da realização de biópsia excisional da lesão tida como recidivante. Como salientam os referidos autores, além deste já mencionado erro, a enucleação nunca poderia ser o tratamento de escolha para um carcinoma espino-celular da conjuntiva circunscrito e superficialmente localizado.

Portanto, o exato diagnóstico do granuloma piogênico é feito a base do estudo histopatológico dado ao fácil reconhecimento da condição em apreço, lembrando que BOOCKVAR, WESSELY e BALLEEN (1974) diferenciavam-no histopatologicamente do hemangiopericitoma pela ausência do "manto" de pericitos que circunda tipicamente os capilares neste último tumor.

BIBLIOGRAFIA

1. ACKERMAN, L. V. and del REGATO, J. A. — Cancer, p. 231. 3 rd Ed. The C. V. Mosby Company. Saint Louis, 1962.
2. BOOCKVAR, W., WESSELY, Z. and BALLEEN, P. — Recurrent Granuloma Pyogenicum of Limbus. Arch. of Ophthal. 91: 42, 1974.
3. COSKEY, R. J. and MEHREGAN, A. H. — Granuloma pyogenicum with multiple satellite recurrences. Arch. Derm. 96: 71, 1967.
4. FERRY, A. P. and ZIMMERMAN, L. E. — Granuloma pyogenicum of limbus. Stimulating Recurrent Squamous Cell Carcinoma. Arch. of Ophthal. 74: 229, 1965.
5. FRIEDMAN, A. H. and HENKIND, P. — Granuloma pyogenicum of the palpebral conjunctiva. Amer. J. Ophthal. 71: 868, 1971.
6. HARE, P. J. — Granuloma pyogenicum. Brit. J. Dermatol. 383: 513, 1970.
7. JACKSON, C. and JACKSON, C. L. — Diseases of the Ear, Nose and Throat. p. 206. Saunders, Philadelphia, 1959.
8. LANDING, B. H. and FARBER, S. — Tumors of the cardiovascular system, section 3, fascicle 7, Atlas of Tumor Pathology, p. 57, 1956.
9. LEVER, W. C. — Histopathology of the skin, p. 646, 4 th Ed. Lippincott, Philadelphia, 1967.
10. LUND, H. Z. — Tumors of the skin, section 1, fascicle, 2, Atlas of Tumor Pathology. Washington, D. C., Armed Forces Institute of Pathology, p. 302, 1957.
11. Mc CUTCHEON, M. — Inflammation. In ANDERSON, W. A. D. — Pathology, p. 57. The C. V. Mosby Company. Saint Louis, 1961.
12. OFFRET, G., DHERMY, P., BRINI, A. et BEC, P. — Anatomie Pathologique de l'oeil et de ses annexes. p. 3. Masson et Cie. Editeurs. Paris, 1974.
13. PALOMAR-PETIT, F. — Granuloma telangiectasico. Arch. Soc. Oftal. Hispamer. 25: 154, 1965.
14. STOUT, A. P. and LATTES, R. — Tumors of the soft tissue, 2 nd series, fascicle 1. Atlas of Tumor Pathology. Washington, D. C., Armed Forces of Pathology, p. 67, 1967.
15. TULEVECH, C. B. and CABAUD, P. — Granuloma pyogenicum. An epibulbar tumor. Amer. J. Ophth. 66: 957, 1968.