Proteinose lipóide palpebral (doença de Urbach-Wiethe)

Roberto Lorens Marback [1]; Paulo Afonso Batista dos Santos [2]; Osório José de Oliveira Filho [2]; Paulo Maciel Fernandes Filho [3]

O diagnóstico clínico de muitas lesões tumorais das pálpebras é extremamente difícil e na maioria das vezes, somente estabelecido através o estudo histopatológico. No entando, certos aspectos clínicos como, "fios de algodão" descritos por MARBACK e OLIVEIRA FILHO (1980), ocorrendo no tricofoliculoma palpebral, sugerem ao oftalmologista o diagnóstico clínico de determinadas lesões tumorais das pálpebras.

Nódulos múltiplos e translucentes ao nível dos bordos palpebrais diagnosticados como proteinose lipóide representam mais um exemplo das afirmativas acima mencionadas.

O presente relato visa lembrar ao oftalmologista as características clínicas e histopatológicas desta rara genodermatose com grande tendência a comprometer as pálpebras.

APRESENTAÇÃO DO CASO — I.A.O., 30 anos, sexo feminino, branca, doméstica, natural de Riachão do Jacuípe, Bahia. Registro n.º 286019 do Hospital Prof. Edgard Santos. Há cerca de um ano apresentou prurido palpebral, surgindo então "caroços" ao nível dos bordos palpebrais bilateralmente. A paciente desconhecia casos semelhantes em pessoas de sua família.

A visão era igual a um em ambos os olhos.

Nódulos de forma e tamanho variados (Figs. 1 e 2), medindo de 1x1 mm a 2x2 mm se faziam presentes em toda extensão do bordo das pálpebras de ambos os olhos. Tais nódulos, de consistência endurecida, envolviam a raiz da maioria dos cílios e mostravam translucência e vascularização à biomicroscopia. O restante do exame oftalmológico bem com o exame clínico geral não revelaram quaisquer outra anormalidade. Exames laboratoriais deixaram de ser realizados porque a paciente não mais regressou ao hospital após a biópsia de algumas das tumorações palpebrais, realizada sob anestesia local.

ESTUDO HISTOPATOLÓGICO — As secções mostravam epiderme e folículos dos cílios sem anormalidades. Abundante material acelular eosinofílico se encontrava presente na derme (Fig. 3). O referido material corava positivamente pelo PAS, negativamente pelo vermelho Congo e não exibia metacromasia quando corado pelo violeta de metila.

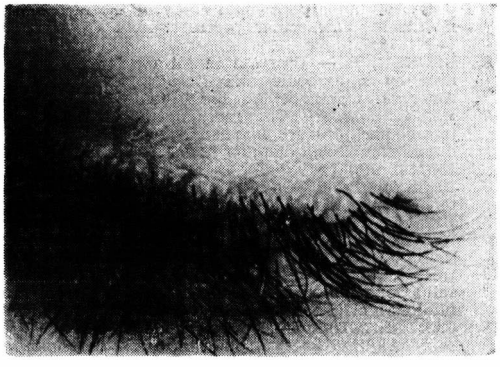

Fig. 1 — Fotografia clínica — Nólulos de forma e tamanho variados envolvendo a raiz da grande maioria dos cílios na pálpebra superior esquerda.

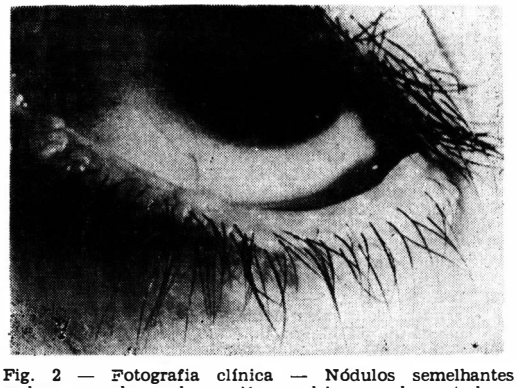

Fig. 2 — Fotografia clínica — Nódulos semelhantes podem ser observados. Alguns deles envolvem toda a extensão do bordo da pálpebra inferior esquerda.

COMENTÁRIOS — Proteinose lipóide é doença pouco freqüente que envolve preferencialmente pele e mucosas. Várias são as designações utilizadas para a mesma. Assim, é também conhecida como doença de Urbach-Wiethe, lipoidosis cutis et mucosae, hialinosis cutis et mucosae e lipoglicoproteinosis.

[1] Professor Adjunto de Oftalmologia da Faculdade de Medicina da Universidade Federal da Bahia. Hospital Prof Edgard Santos.

[2] Professor Assistente de Oftalmologia da Faculdade de Medicina da Universidade Federal da Bahia. Hospital Edgard Santos.

[3] Aluno do 2.º ano do Curso de Especialização em Oftalmologia da Faculdade de Medicina da Universidade Federal da Bahia.

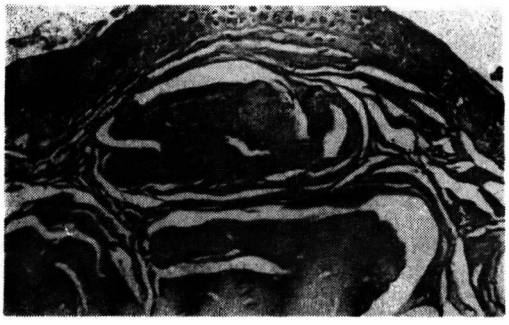

Fig. 3 — Fotomicrografia — Abundante material eosinofílico acelular está presente na derme. H.E. 10x40.

Se bem que SIEBENMANN (1908) houvesse descrito o primeiro paciente com manifestações clínicas desta doença, coube a URBACH e WIETHE (1929) reunir nove casos ocorrendo em quatro famílias, estabelecendo assim a entidade clínica e sugerindo natureza genética para a mesma.

A raridade da condição é refletida pelo fato de que BERES, LEE, MAENZA e DAMJANOV (1980) compulsando a literatura referente ao assunto, encontraram menos de duzentos casos publicados até aquela data. Por outro lado, HEYL (1963) observou que a maior série publicada foi aquela de SCOTT e FINDLAY (1960) agrupando vinte e nove casos oriundos da África do Sul. Os demais casos têm sido esporadicamente descritos em várias regiões do mundo, atestando distribuição universal para a doença cuja incidência, segundo MUIRHEAD e JACKSON (1963), é estimada em cerca de um caso para cada milhão de pessoas.

A proteinose lipoide apresenta grande incidência em irmãos sendo freqüente a consangüinidade entre os pais dos portadores desta entidade nosológica. Tais fatos levaram TOURAINE (1940), GROSFELD, SPAAS, van de STAAK e STADHOUDERS (1965), ROSENTHAL e DUKE (1967), GORDON e BOTHA (1965), JUBERG, WINDER e TURK (1975), FEIDER-OFRY, LEWY, REGENBOGEN, HANAU, KATZNELSON e GODEL (1979), a considerar a herança da doença como de tipo autosômico recessivo, se bem que BERES, LEE, MAENZA e DAMJANOV (1980) mencionem a transmissão da mesma através caráter autosômico dominante, de acordo com dados obtidos de famílias oriundas da África do Sul e Suécia.

Embora PURSLEY e APISARNTHANARAX (1981) citem o freqüente aparecimento das manifestações cutâneas da proteinose lipóide durante os dois primeiros anos da vida, COWAN, ALEXANDER, VIKERS e COWDELL (1961) afirmam que as mesmas só se fazem constantemente presentes após os doze anos de idade. O couro cabeludo pode exibir alopecia não cicatricial difusa. A face, cotovelos e joelhos podem estar comprometidos por lesões nodulares que eventualmente progridem formando placas verrucosas hiperqueratóticas. Estas lesões podem também comprometer os ângulos labiais e sulco interglúteo, sofrendo, às vezes, fissuras e infecções. Nos casos descritos por FEILER-OFRY, LEWY, REGENBOGEN, HANAU, KATZNELSON e GODEL (1979) predominaram dois achados clínicos cutâneos, ou sejam, múltiplas escaras varioliformes na face, cotovelos e joelhos e hiperpigmentação das mesmas regiões. Segundo tais autores, estas alterações cutâneas surgem como resultado de cicatrização e pigmentação de erupções vesiculares de longa duração, secundariamente infectadas. Assim, acreditam que quanto mais idoso o paciente, mais acentuadas serão as lesões. Portanto, os achados cutâneos da proteinose lipóide parecem depender da hiperqueratose, ulceração, atrofia e infecção secundária sofridas pelas pápulas amareladas e translucentes consideradas características da doença por MUIRHEAD e JACKSON (1963). Vale ressaltar que as lesões palpebrais constituiram a única manifestação clínica da doença em nossa paciente e surgiram quando a mesma contava vinte e nove anos de idade. Imaginamos que estas lesões palpebrais representem as manifestações iniciais da proteinose lipóide nesta paciente.

O envolvimento de mucosas é comum nos casos de proteinose lipóide. BERES, LEE, MAENZA e DAMJANOV (1980) afirmam que as vias respiratórias superiores são mais freqüentemente afetadas. O comprometimento de cordas vocais leva à roquidão, achado freqüente e precocemente encontrado, mesmo durante a infância, em casos de proteinose lipóide. Além disso, as lesões laringeas podem causar obstrução progressiva das vias respiratórias superiores predispondo às infecções.

Além de comprometer preferencialmente pele e mucosas, a proteinose lipóide é capaz de envolver várias outras partes do organismo. De fato, SANGUEZA, BELLIDO e PINTO (1981) citam casos da doença comprometendo aparelho digestivo (língua, esôfago, estômago e intestino), aparelho gênito-urinário (rins, bexiga, vagina e testículos). Ademais, fazem referência ao envolvimento de fígado, linfáticos e gânglios nervosos além da hipoplasia e agenesia de dentes causadas pela proteinose lipóide. Outros autores como COWAN, ALEXANDER, VICKERS e COWDELL (1961), HEWSON (1963) e FEILER-OFRY, LEWY, REGENBOGEN, HANAU, KATZNELSON e GODEL (1979) descrevem calcificações de meninges e intracerebrais levando ao aparecimento de convulsões. Além disso, BOUDOURESQUES e BOUDOURESQUES (1979) demonstraram

calcificações intracerebrais em paciente portador da doença de Urbach-Wiethe, através tomografia computadorizada. Parotidite retrógrada é também mencionada por PRABHU (1979) como resultado de estenose do duto parotídeo à nível da mucosa oral.

Os exames laboratoriais não parecem ser muito significativos para o diagnóstico da doença e segundo ROSENTHAL e DUKE (1967), anormalidades nas proteinas e lípides séricas não são constantemente observadas. Estes autores obtiveram positividade do teste do torniquete no paciente por eles estudado e especularam que o comprometimento das paredes capilares pela deposição do material hialino pudesse desempenhar algum papel na gênese do achado. O teste do torniquete positivo já houvera sido também anteriormente observado por COWAN, ALEXANDER, VICKERS e COWDELL (1961).

Não existe relato de terapêutica eficiente para a proteinose lipóide. Todavia, a despeito da potencialidade de comprometimento de vários órgãos, segundo PURSLEY e APISARNTHANARAX (1981), a sobrevida dos pacientes não parece estar afetada pela doença.

ROSENTHAL e DUKE (1967) consideram os nódulos ao nível dos bordos palpebrais quase que patognomônicos da doença de Urbach-Wiethe. Outrossim, mencionam a possibilidade de perda de cílios como conseqüência das lesões, fato antes citado por MUIRHEAD e JACKSON (1963). O número de nódulos presentes no bordo palpebral varia desde lesão solitária até múltiplas fileiras de pápulas, sobretudo em casos mais avançados, como referem FEILER-OFRY, LEWY, REGENPOGEN, HANAU, KATZNELSON e GODEL (1979).

O globo ocular não costuma ser envolvido. Contudo, MUIRHEAD e JACKSON (1963) citam degeneração macular, drusas, coriorretinite e nódulo conjuntival de cor amarela em casos de proteinose lipóide, enquanto MARQUARDT (1962) descreve a presença de material hialino anormal entre a membrana de Descemet e o endotélio corneano, entre a membrana de Bruch e o epitélio pigmentar da retina e no endotélio de vasos coroidais e retinianos, em associação com a doença.

Deve-se a RAMOS e SILVA (1943) o primeiro relato da doença de Urbach-Wiethe no Brasil. Posteriormente, SOUZA e PATRÍCIO (1948) publicaram mais dois casos em pessoas de uma mesma família. Não conseguimos encontrar trabalhos referentes à proteinose lipóide na literatura oftalmológica brasileira.

Do ponto de vista histopatológico, LEVER e SCHAUMBURG-LEVER (1983) consideram que a alteração inicial consiste no espessamento de paredes dos capilares produzido através deposição de material hialino à nível da membrana basal. A epiderme pode apresentar hiperqueratose ou papilomatose. A derme se encontra consideravelmente espessada e contém, sobretudo nas porções mais superiores, grande quantidade de material hialino que se cora em rosa pálido através a hematoxilina eosina. Nas porções mais inferiores da derme, os depósitos do material hialino têm distribuição focal, costumam circundar vasos, glândulas sudoríparas, folículos pilosos e músculo eretor do pêlo. Os mesmos autores consideram o material hialino como uma glicoproteina contendo lípide. No entanto, é basicamente constituído por colágeno de membrana basal, conclusão tirada através estudos com microscopia eletrônica e imunofluorescência.

Do ponto de vista histoquímico, LEVER e SCHAUMBURG-LEVER (1983) consideram a forte PAS positividade e resistência à ação da diástase, apresentada pelo material hialino, como indicativas da presença de mucopolissacarídeos neutros. Contudo, as colorações histoquímicas demonstram ainda a presença de mucopolissacarídeos ácidos, sobretudo ácido hialurônico. As gorduras são aquelas mais freqüentemente presentes como também o colesterol. Fosfolípidas são encontradas em pequena quantidade ou estão ausentes.

A coloração positiva pelo vermelho Congo e a metacromasia obtida através coloração pelo violeta de metila são bastante uteis na diferenciação do material hialino da proteinose lipóide com o amilóide pois são características deste último.

O diagnóstico diferencial deve também ser feito com o milium colóide juvenil e do adulto e com a degeneração colóide nodular. O material colóide, à semelhança do amilóide, mostra, segundo GRAHAM e MARQUES (1967), afinidade pelo vermelho Congo e cora metacromaticamente em vermelho pelo violeta de metila e cristal violeta. Também, ambos exibem fluorescência quando corados pela tioflavina T. Tais semelhanças entre amilóide e colóide fazem com que LEVER e SCHAUMBURG-LEVER (1983) admitam que somente a utilização da microscopia eletrônica permita a diferenciação entre ambos. Conforme afirmam os mesmos autores, a porfiria também deve ser incluída no diagnóstico diferencial. Sabe-se entretanto que na porfiria, embora ocorra deposição de material hialino ao redor de capilares da derme superficial, tal material está ausente nas porções mais profundas da derme. Além disso, as lesões cutâneas da porfiria são exclusivas de áreas expostas à radiação solar.

A etiologia da proteinose lipóide permanece desconhecida. Mais recentemente, es-

tudo morfológico e bioquímico efetuado por BAUER, SANTA-CRUZ e EISEN (1981) sugere que a mesma possa representar doença lisosômica de acúmulo resultante de defeito enzimático único ou múltiplo.

RESUMO

Relatamos caso de proteinose lipóide (doenia de Urbach-Wiethe) no qual a única manifestação clínica, possivelmente inicial, foi a presença de numerosos nódulos translucentes dispostos ao nível dos bordos palpebrais em ambos os olhos. São comentados os aspectos clínicos e histopatológicos desta rara genodermatose.

SUMMARY

A case of lipoid proteinosis (Urbach-Wiethe disease) clinically manifested unically by the presence of numerous translucent nodules on the lid margins of both eyes is related. The clinical and histopathological aspectos of this rare genodermatosis are commented.

BIBLIOGRAFIA

1. BAUER, E. A.; SANTA-CRUZ, D. J. & EISEN, A. Z. — Lipoid Proteinosis: In vivo and in vitro evidence for a lysosomal storage disease. J. Invest. Dermatol. 76: 119, 1981.
2. BERES, M.; LEE, N. H.; MAENZA, R. M. & DAMJANOV, I. — Lipoid proteinosis in two sisters. Ear-Nose and Throat Journal. 59: 318, 1980.
3. BOUDOURESQUES, J. & BOUDOURESQUES, G. — Maladie d'Urbach-Wiethe avec calcifications temporales à la scanographie. Nouv. Press. Med. 8: 2483, 1979.
4. COWAN, M. A.; ALEXANDER, S.; VICKERS, H. R. & COWDELL, R. H. — Case of lipoid proteinosis. Brit. Med. J. 2: 557, 1961.
5. FEILER-OFRY, V.; LEWY, A.; REGENBOGEN, L.; HANAU, D.; KATZNELSON, M. B. & GODEL, V. — Lipoid proteinosis (Urbach-Wiethe syndrome). Brit. J. Ophthalmol. 63: 694, 1979.
6. GORDON, H. GORDON, W. & BOTHA, V. — Lipoid proteinosis in an inbred Namaqualand community. Lancet. 1: 1033, 1969.
7. GRAHAM, J. H. & MARQUES, A. S. — Colloid milium: A histochemical study. J. Invest. Dermatol. 49: 497, 1967.
8. GROSFELD, J. C. M.; SPAAS, J.; von de STAAK, W. J. B. & STADHOUDERS, A. M. — Hyalinosis cutis et mucosae. Dermatologica. 130: 239, 1965.
9. HEYL, T. — Lipoid proteinosis I: The clinical picture. Br. J. Dermatol. 75: 465, 1963.
10. HEWSON, G. E. — Lipoid proteinosis (Urbach-Wiethe syndrome). Br. J. Ophthalmol. 47: 242, 1963.
11. JUBERG, R.; WINDER, P. R. & TURK, L. S. — A case of hyalinosis cutis et mucosae with common ancestors in four remote generations. J. Med. Genetics. 12: 110, 1975.
12. LEVER, W. F. & SCHAUMBURG-LEVER, G. — Histopathology of the skin. 6th Edition. J. B. Lippincott Company. Philadelphia. London. Mexico City. New York. St. Louis. São Paulo. 1983.
13. MARBACK, R. L. & OLIVEIRA FILHO, O. J. — Tricofoliculoma palpebral. Arquivos Brasileiros de Oftalmologia. 43: 134, 1980.
14. MARQUARDT, R. — Manifestation der Hyalinosis cutis et mucosae. (Lipoid proteinose Urbach-Wiethe) am Auge. Klin. Mbl. Augenh. 140: 684, 1962.
15. MUIRHEAD, J. F. & JACKSON, P. — Lipoid proteinosis (of Urbach-Wiethe). Arch. Ophthalmol. 69: 174, 1963.
16. PRABHU, S. R. — Lipoid proteinosis. A case report. East Afr. Med. J. 56: 402, 1979.
17. PURSLEY, T. V. & APISARNTHANARAX, P. — Lipoid proteinosis. Int. J. Dermatol. 20: 137, 1981.
18. RAMOS e SILVA, J. — Lipoid Proteinosis (Urbach-Wiethe). Arch. Dermat. Syph. 47: 301, 1943.
19. ROSENTHAL, A. R. & DUKE, J. R. — Lipoid proteinosis: case report of direct lineal transmission. Amer. J. Ophthalmol. 64: 1120, 1967.
20. SANGUEZA, P.; BELLIDO, H. & PINTO, A. — Lipoidoproteinosis. Med. Cut. I. L. A. 9: 221, 1981.
21. SCOTT, F. P. & FINDLAY, G. H. — Hyalinosis cutis et mucosae (Lipoid proteinosis). S. Afr. Med J. 34: 189, 1960.
22. SIEBENMANN, F. — Über Mitbeteiligung der Schleimhaut bei allgemeiner Hyperkeratose der Haut. Arch. Laryn. u Rkin. 20: 101, 1908.
23. SOUZA, A. R. & PATRICIO, L. D. — Fisiopatologia e clínica da Lipoido-proteinose de Urbach-Wiethe. Anais Fac. Med. Univ. São Paulo. 24: 291, 1948.
24. TOURAINE, M. A. — Lipoido-proteinose de la peau et muqueses (Maladie d'Urbach-Wiethe). Bull. Soc. Franc. Derm. Syph. 47: 273, 1940.
25. URBACH, E. & WIETHE, C. — Lipoidosis cutis et mucosae. Virchows Archiv. für Pathologische Anatomie und Physiologie und für klinische Medizin. 273: 285, 1929.