

Uveítes em AIDS: relato de dois casos atípicos

Uveitis in AIDS: description of two atypical cases

Cristina Muccioli⁽¹⁾
Cláudio Lottenberg⁽²⁾
Renato Augusto Neves⁽¹⁾
Seiji Hayashi⁽¹⁾
Miguel Burnier⁽³⁾
Rubens Belfort Júnior⁽⁴⁾

RESUMO

Os autores relatam dois casos de pacientes com AIDS e quadro ocular atípico. Os pacientes, respectivamente com retinite por Herpes zoster e toxoplasmose, desenvolveram uveíte como primeira manifestação clínica da AIDS, apresentando lesões atípicas no pólo posterior e pobre resultado visual.

Palavras-chave: Retinocoroidite em AIDS, toxoplasmose ocular, necrose retiniana aguda.

INTRODUÇÃO

As infecções oculares oportunistas são comuns em pacientes com AIDS e os patógenos mais comuns incluem Citomegalovírus (CMV), *Mycobacterium avium*, *Toxoplasma gondii*, *Cryptococcus neoformans*, *Herpes simplex*, *Herpes zoster*, *Histoplasma capsulatum*, *Candida sp* e *Pneumocystis carinii*^(1, 2, 3, 4).

A retinite por CMV é a infecção ocular mais comum e usualmente o quadro é precedido por outra manifestação, já tendo sido identificado o diagnóstico de AIDS quando o paciente vem ao oftalmologista. Apresentamos aqui dois casos de pacientes com AIDS e quadro ocular atípico.

RELATO DOS CASOS

Caso 1

Paciente do sexo masculino, branco, 43 anos. Atendido em setembro de 1986 com baixa de acuidade visual no olho direito há 2 semanas. Antecedentes pessoais: Herpes zoster intercostal em 1985. Apresentava acuidade visual, com a melhor correção, igual a 20/400 no olho direito e 20/20 no olho esquerdo, que era normal. Olho direi-

to com lesão macular pequena, de retinocoroidite focal, temporal à fóvea, com células no vítreo e sem reação de câmara anterior.

A sorologia revelou presença de anticorpos circulantes de classe IgM, específicos para toxoplasmose, em concentração de 1/256. Foi tratado com Sulfadiazina, Pirimetamina e Prednisona. Recebeu alta em dezembro de 1986, apresentando sorologia para toxoplasmose de IgG 1/64.000 e IgM negativa e acuidade visual no olho direito de 20/25.

Em janeiro de 1988 retornou com olho esquerdo normal e acuidade visual no olho direito de conta dedos a 4 metros, 2+ de células na câmara anterior, 2+ de células vítreas e lesão macular exsudativa de retinocoroidite próxima à fóvea. Sorologia para toxoplasmose mostrou IgG de 1/16.000. Foi tratado com Sulfadiazina, Pirimetamina e Prednisona.

Após um mês de tratamento fazia uso de Prednisona 5 mg ao dia e apresentava acuidade visual de 20/200 no olho direito e candidíase oral. Recebeu alta após nove meses com retinite cicatrizada e acuidade visual de 20/80 no olho direito e 20/20 no olho esquerdo.

Após 4 meses (março de 1989) o

(1) Estagiários do setor de úvea da Clínica Oftalmológica da EPM.

(2) Mestre em Oftalmologia EPM.

(3) Professor Adjunto, Doutor, Departamento de Anatomia Patológica da EPM.

(4) Professor Titular de Oftalmologia EPM.

Endereço para correspondência: Cristina Muccioli - R. Botucatu, 822 - 04023 - São Paulo - SP.



LENTES

VARILUX®

LIDER MUNDIAL
EM LENTES PROGRESSIVAS



paciente retornou com baixa de acuidade visual no olho direito, reação de câmara anterior e lesão exsudativa de retinocoroidite satélite nesse olho.

Foi então tratado com Espiramicina e um mês após, ainda sob medicação, apresentou nova recaída e visão de conta dedos a 3 metros. Nesta ocasião foi observado no olho esquerdo o aparecimento de um exsudato algodonoso peripapilar que desapareceu em quatro semanas, sem diagnóstico.

Após um mês desenvolveu pneumonia por *Pneumocystis carinii*, sendo identificado o diagnóstico de AIDS e iniciado o tratamento com AZT. Nesta época foi levantado o diagnóstico de toxoplasmose no sistema nervoso central e tratado com Pirimetamina e Sulfadiazina por 4 semanas. Posteriormente recebeu Sulfadoxina como tratamento de manutenção.

Após cinco meses a lesão apresentava-se totalmente cicatrizada, acometendo todo pólo posterior do olho direito, permanecendo inativa até o óbito, por septicemia, em setembro de 1990, 4 anos após o início dos sintomas oculares.

Caso 2

Paciente do sexo masculino, branco, 27 anos, solteiro. Atendido em março de 1991, apresentava baixa progressiva de acuidade visual, acompanhada de embaçamento visual, hiperemia e fotofobia no olho esquerdo, há 45 dias. Referia haver sido tratado com 60 mg de Prednisona por dia e Espiramicina, com discreta melhora. Na época do atendimento fazia uso de Sulfadiazina, Pirimetamina e Prednisona.

Referia tratamento há 3 anos para Herpes zoster e há 2 meses para sífilis. Negava fatores de risco para HIV.

Apresentava acuidade visual, com a melhor correção, igual a 20/20 no olho direito, que era normal ao exame oftalmológico, e 20/200 no olho esquerdo. O olho acometido apresentava opacidades corneanas, precipita-

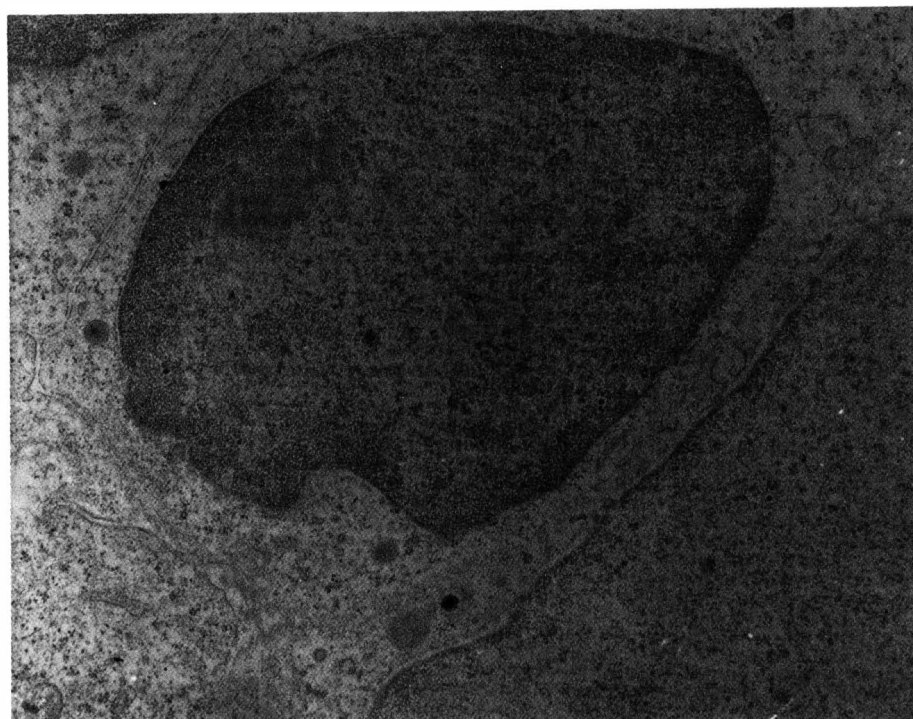


Foto 1 – Célula retiniana degenerada com inclusão viral herpética (x 10.000)

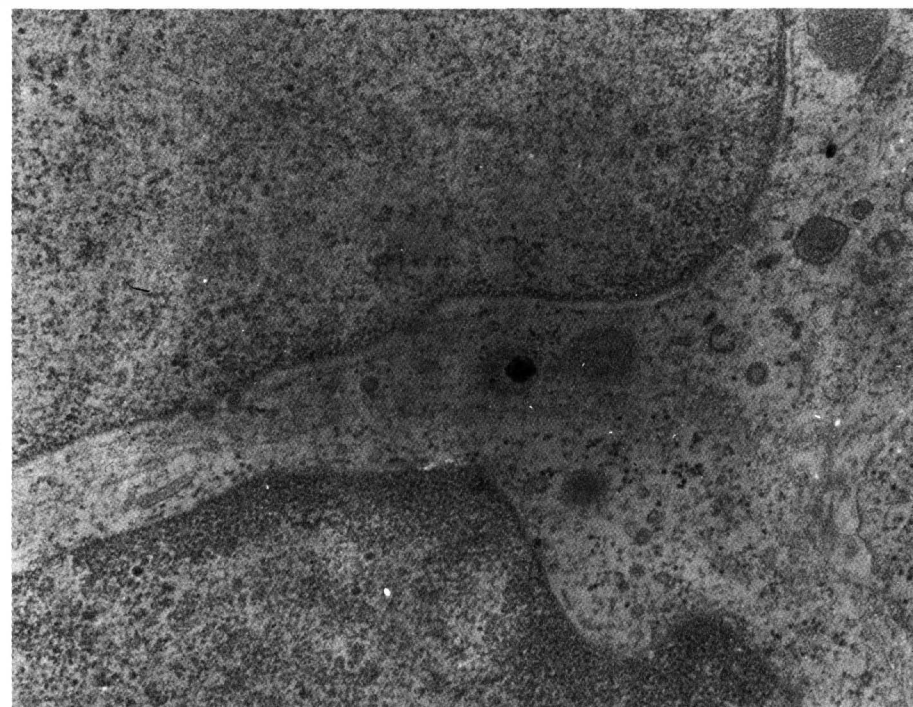

Foto 2 – Célula retiniana degenerada com inclusão viral herpética (x 20.000)

dos ceráticos granulomatosos, reação de câmara anterior de 1+ de células, 1+ de flare, 3+ de células no vítreo, hiperemia de papila, vasculite e lesão retiniana hemorrágica com exsudatos na região nasal inferior, acometendo 1/3 do pólo posterior. Após 15 dias o paciente apresentou piora drástica do quadro oftalmológico com acuidade visual de conta dedos a 2 metros e lesão retiniana necrosante hemorrágica que, então, ocupava metade do pólo posterior. A sorologia para HIV foi positiva e o paciente evoluiu para amaurose unilateral com extensa área de necrose retiniana.

Realizou-se o diagnóstico clínico de necrose aguda de retina por provável Herpes, confirmado posteriormente por biópsia de coróide e retina. O paciente foi tratado com AZT e Aciclovir sistêmicos, com finalidade profilática do olho contralateral.

O paciente, em dezembro de 1991, continuava com visão de 20/20 no olho direito e com amaurose no olho esquerdo, secundária à necrose total de retina e atrofia do nervo óptico.

DISCUSSÃO

Em ambos os casos, os pacientes apresentaram uveíte posterior com lesão retiniana de comportamento atípico, sem sinais ou sintomas de AIDS, por ocasião da avaliação do quadro ocular, com exceção do antecedente de infecção por Herpes zoster.

O Paciente 1 apresentou, durante a evolução do quadro ocular, alguns sinais sugestivos de AIDS, que por não terem sido interpretados adequadamente, retardaram o diagnóstico de imunodepressão. Entre eles a candidíase oral, Herpes zoster intercostal e várias recidivas das lesões oculares,

além do surgimento e desaparecimento de exsudato alodonoso no olho contralateral, sem uveíte. Também é importante salientar que o paciente desenvolveu recidiva sob tratamento com Espiramicina, sugerindo que este antibiótico não é eficaz.

A retinocoroidite por toxoplasmose é raramente observada em pacientes aidéticos, porém pode ser manifestação inicial da imunodeficiência nestes indivíduos⁽⁶⁾. Em contrapartida, a encefalite toxoplásmica ocorre em aproximadamente 10% dos pacientes HIV positivos, podendo ser considerada a infecção oportunista mais comum do sistema nervoso central nestes pacientes. A uveíte posterior por toxoplasma, quando manifestada em pacientes imunodeprimidos, o faz de uma maneira atípica. As lesões ativas, geralmente únicas e unilaterais em indivíduos saudáveis, podem variar de únicas e com discreta reação inflamatória, para multifocais e bilaterais, acompanhadas de intensa resposta inflamatória, sugerindo um quadro de necrose aguda de retina⁽⁵⁾.

O Herpes zoster oftálmico quando desenvolvido em pacientes aidéticos é usualmente precoce no curso da doença. O distúrbio é freqüentemente recorrente, com envolvimento intraocular severo^(3, 6). O vírus pode ainda causar processo inflamatório intenso, resultando em necrose retiniana^(1, 6, 7).

A infecção pelo Herpes zoster é caracterizada por lesões eritemato-vesicobolhosas que acompanham o trajeto do ramo do nervo acometido, e quando acomete o V nervo pode ser associado com conjuntivite, blefarite e uveíte. Apesar de primariamente afetar indivíduos idosos, a sua incidência em indivíduos jovens vem crescendo com o advento do HIV, sendo que, para alguns autores, a sua presença em pacientes com idade

abaixo de 45 anos pode representar uma manifestação inicial da infecção pelo vírus da AIDS⁽⁸⁾. Como descrito no Caso 2, onde o paciente de 27 anos de idade apresentou um quadro de necrose aguda de retina e história pregressa de Herpes zoster cutâneo com trajeto de ramo frontal ipsilateral há três anos e no Caso 1, onde o paciente com 43 anos apresentou com antecedente pessoal Herpes zoster intercostal há um ano.

SUMMARY

Two patients with AIDS and atypical ocular involvement are reported. In both cases, the ocular disease (Ocular Toxoplasmosis and Herpes zoster retinitis respectively) appeared more than two years before the diagnosis of AIDS was suspected.

REFERÊNCIAS BIBLIOGRÁFICAS

1. SMITH, R. E.; NOZIK, R. A.: Uveitis: A Clinical Approach to Diagnosis and Management. Baltimore, Williams e Wilkins, 1986; 235.
2. ORÉFICE, F.; BELFORT R. Jr.: Uveítes. São Paulo: Roca, 1987; 323.
3. Intraocular Inflammation, Uveitis and Ocular Tumors. American Academy of Ophthalmology. Section 3. California, 1990-1991; 149.
4. SIDIKARO, Y.; SILVER, L.; HOLLAND, G.; KREIGER, A.: Rhegmatogenous Retinal Detachments in Patients with AIDS and Necrotizing Retinal Infections. *Ophthalmology* 1991; 98: 129.
5. FUGIKAWA, L. S.; STAMPER, R. L.: Ophthalmology Clinics of North America: AIDS and the Eye. W. B. Saunders Company 1988; 1: 53.
6. SCHUMAN, R. E.; ORELLANA, J.; FRIEDMAN, A. H.; THEICH, S. A.: Acquired Immuno-deficiency Syndrome (AIDS). *Surv. Ophthalmol.* 1987; 31: 384.
7. DUKER, J. S.; BLUMENKRANZ, M.: Diagnosis and Management of the Acute Retinal Necrosis (ARN) Syndrome. *Surv. Ophthalmol.* 1991; 35: 327.
8. SANDOR, E. V.; MILLMAN, A.; CROXSON, T. S. et al.: Herpeszoster Ophthalmicus in Patients at Risk for the Acquired Immune Deficiency Syndrome (AIDS). *Am. J. Ophthalmol.* 1986; 101: 153.