

# Troca fluido-gasosa pós-vitrectomia via “pars plana”

Fluid gas exchange after “pars plana” vitrectomy

Michel Eid Farah <sup>(2-3)</sup>  
Eduardo Minelli <sup>(1-3)</sup>  
Pedro Paulo Bonomo <sup>(3)</sup>

## RESUMO

Foram observados 30 pacientes com indicação de troca fluido-gasosa pós-vitrectomia via “pars plana”. As indicações incluíram proliferação vítreo-retiniana (PVR), rotura gigante, descolamento de retina regmatogênico recorrente, trauma perfurante e descolamento tracional da retina com hemorragia vítrea associadas à retinopatia diabética proliferativa. Os pacientes foram acompanhados por um período de três a 36 meses. Os olhos foram tratados com uma mistura de ar e hexafluoreto de enxofre em concentrações variando até 40% de SF<sub>6</sub>, sendo observados no primeiro dia pós-troca níveis pressóricos tanto mais elevados quanto maior a concentração do SF<sub>6</sub>. A retina se manteve aplicada em 53% dos casos, sendo que no grupo de proliferação vítreo-retiniana o resultado foi melhor quando associamos a fotocoagulação com laser de argônio.

**Palavras-chave:** Vitrectomia – “Pars plana” – Hexafluoreto de Enxofre (SF<sub>6</sub>) – Fotocoagulação – Laser

## INTRODUÇÃO

Apesar da utilização de modalidades cirúrgicas bastante sofisticadas, fatores pós-operatórios como líquido sub-retiniano recorrente, tração vítreo-retiniana e hemorragia vítrea podem exigir procedimentos alternativos como reoperações variadas ou trocas fluido-gasosas associadas ou não à fotocoagulação para se obter reaplicação da retina e obtenção dos meios transparentes<sup>(2)</sup>.

Este trabalho tem como objetivo apresentar técnicas, indicações, resultados e complicações da troca fluido-gasosa com e sem fotocoagulação com laser de argônio em olhos previamente submetidos à vitrectomia via “pars plana”.

## PACIENTES E MÉTODOS

Foram analisados retrospectivamente os prontuários de 30 pacientes submetidos à troca fluido-gasosa em apenas um olho no período entre julho de 1986 e julho de 1989. Dezoito prontuários (60%) eram de homens e 12 (40%) de mulheres. O tempo médio de acompanhamento foi de seis meses, sendo que 24 (80%) tiveram um tempo mínimo de observação de três meses e 18 (60%) tiveram um tempo mínimo de observação de nove meses. O tempo máximo foi de 36 meses.

Os diagnósticos apresentados na ocasião da vitrectomia via “pars plana” eram os seguintes: 14 (47%) de descolamento com proliferação ví-

(1) Faculdade de Medicina do ABC  
(2) Faculdade de Medicina de Jundiaí  
(3) Escola Paulista de Medicina

treo-retiniana, sete (23%) de descolamento tracional por retinopatia diabética proliferativa, quatro (13%) de descolamento com rotura gigante, dois (7%) de descolamento regmatogênico recorrente e três (10%) de trauma ocular perfurante (Gráfico 1).

Os casos de proliferação vítreo-retiniana foram classificados de acordo com o Comitê de Terminologia da Sociedade de Retina<sup>(9)</sup>, sendo um (7,1%) no estágio C1, três (21,4%) no estágio C2, cinco (36,7%) no estágio C3, três (21,4%) no estágio D1 e um (7,1%) nos estádios D2 e D3 (Gráfico 2).

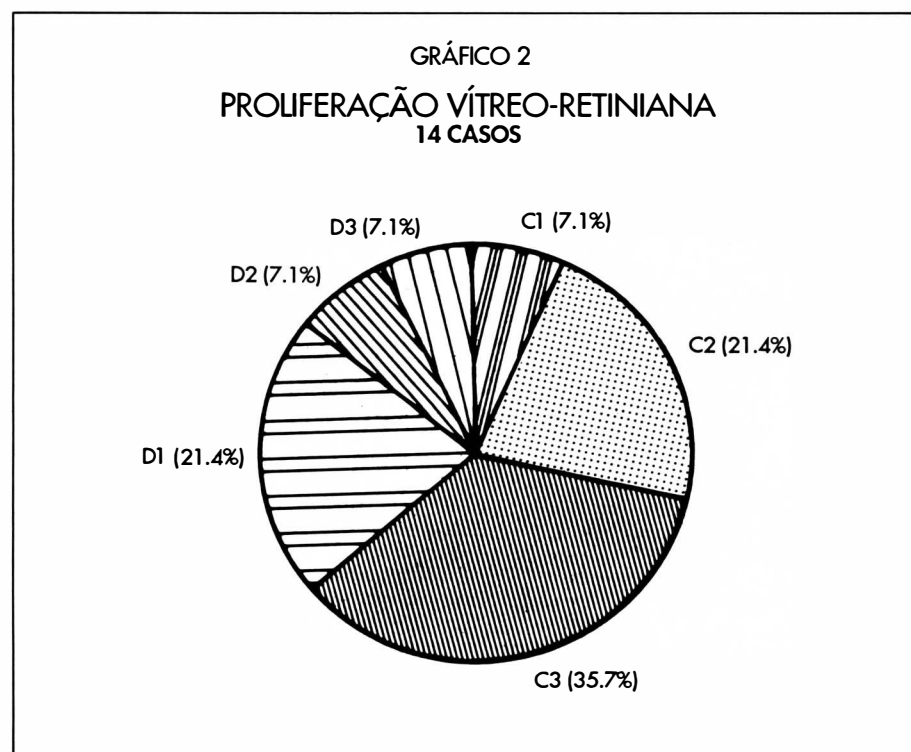
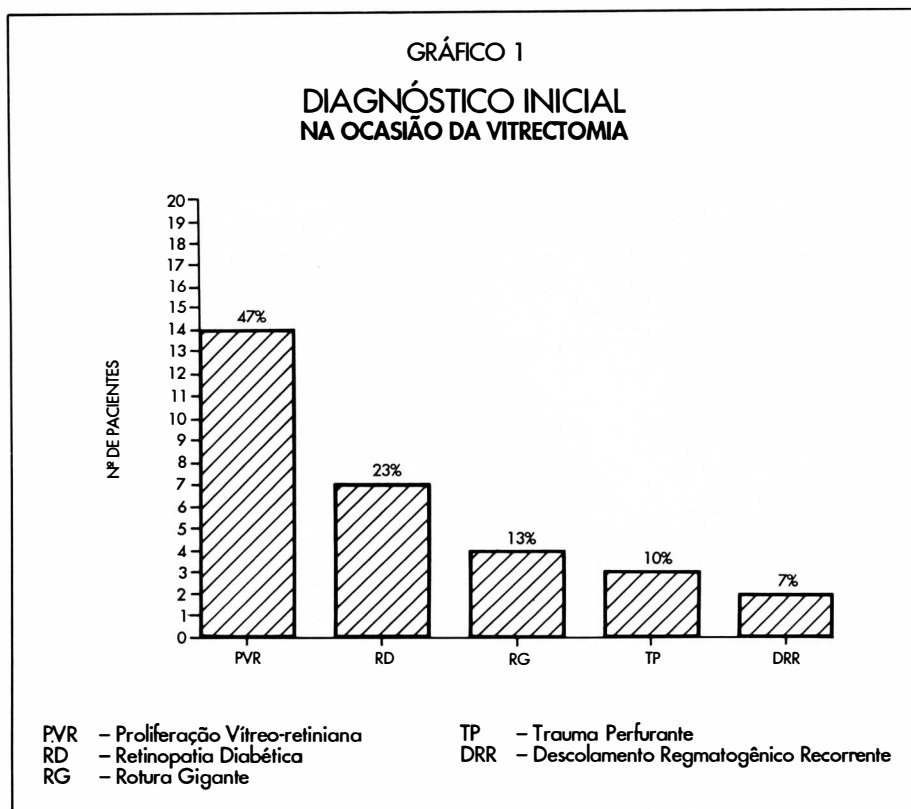
As indicações de troca fluido-gasosa foram as seguintes: 26 (69%) de líquido sub-retiniano recorrente, sete (18%) de hemorragia vítrea e cinco (13%) de tração residual, sendo que oito pacientes apresentaram mais de uma indicação, sempre com a intenção de se obter um tamponamento interno suficientemente prolongado.

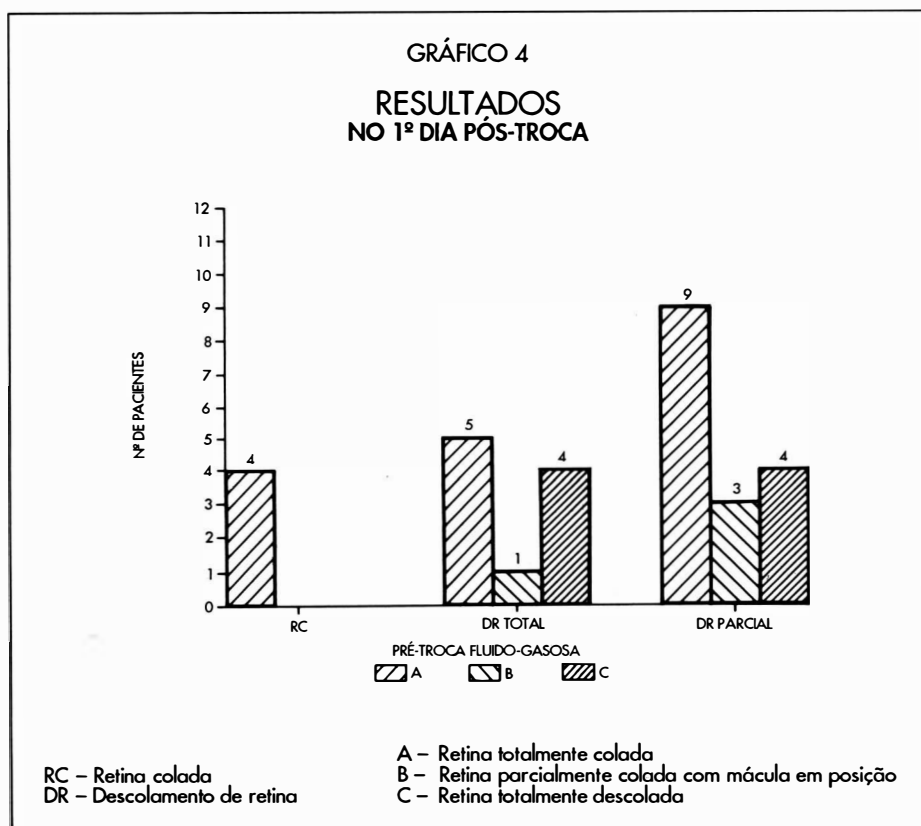
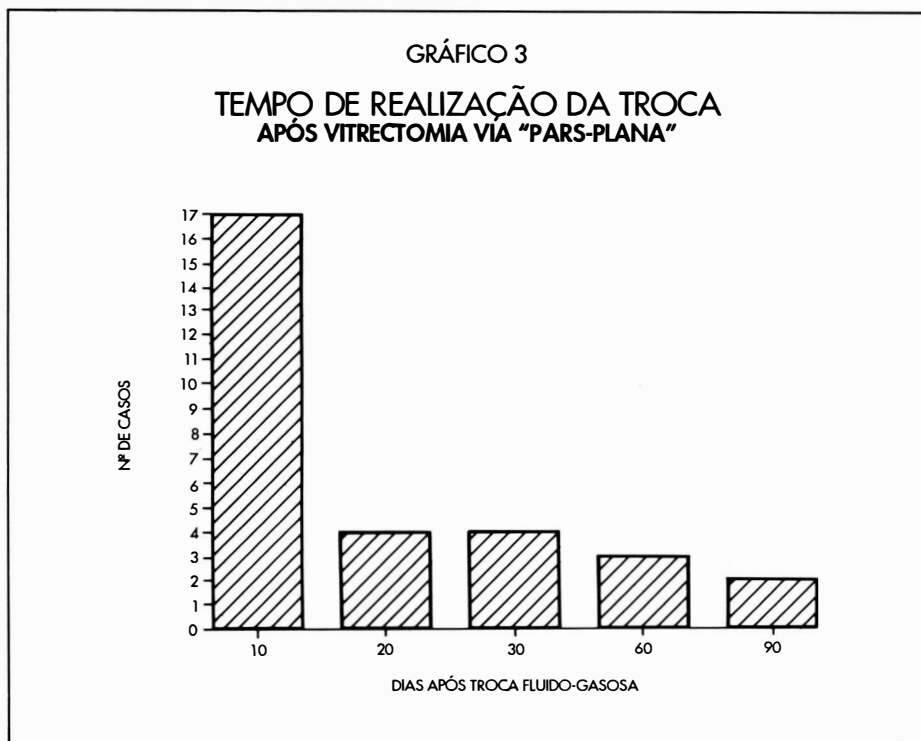
A primeira troca fluido-gasosa foi realizada em 17 (57%) pacientes nos primeiros dez dias, em quatro (13%) de 11 até 20 dias, em quatro (13%) de 21 até 30 dias, em três (10%) de 31 até 60 dias e em dois (7%) de 61 até 90 dias (Gráfico 3).

Dezoito olhos (60%) foram submetidos a uma troca, seis (20%) a duas trocas, quatro (13%) a três trocas e dois (7%) a quatro trocas perfazendo um total de 50 procedimentos.

Vinte e um olhos (70%) eram afácicos e nove (30%) eram fácicos. Quatro (13%) dos pacientes apresentaram-se inicialmente com a retina colada. Dez (33%) mostraram rotura plana sobre a introflexão, 16 (53%) tiveram rotura elevada (anterior, posterior ou sobre a introflexão) e dois (7%) tinham uma trave fibrótica sub-retiniana.

A concentração de SF6 usada nas trocas fluido-gasosas foi variável até 40% (Gráfico 5).



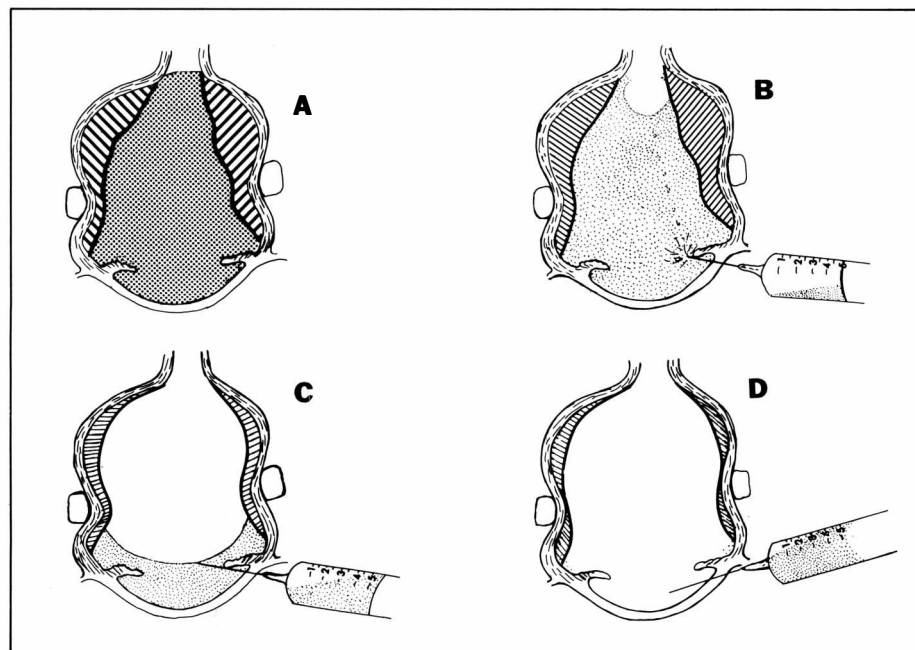
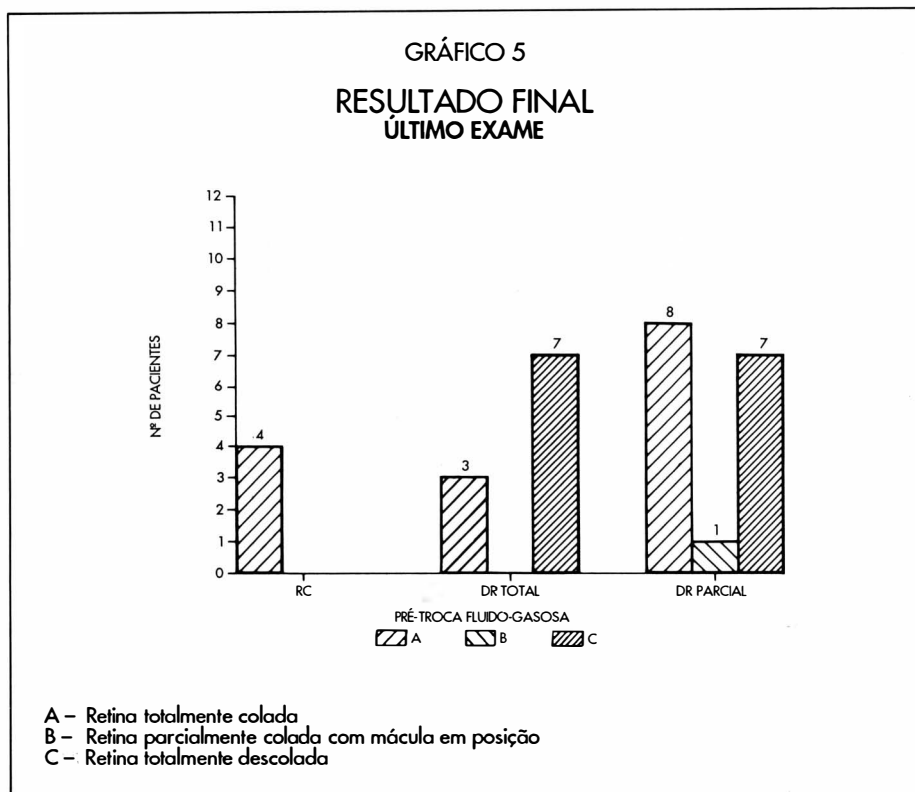


### TÉCNICA

Deve-se procurar obter uma boa dilatação pupilar com tropicamida 1% e fenilefrina 10% e uma assepsia com polvidine tópico diluído a 50% com soro fisiológico.

Usa-se uma seringa de 10cc com filtro "millipore" de 0,22µm para aspirar SF6. Adiciona-se ar até um total de 10cc para se obter a mistura com a concentração desejada. O êmbolo é pressionado até que 5cc da mistura permaneça na seringa, e uma agulha de calibre 27 é acoplada após a retirada do filtro<sup>(4)</sup>.

**Afácicos** (Figura 1): a troca fluido-gasosa é executada com anestesia retrobulbar com 2 cc de xilocaina 2% sem adrenalina. O paciente é posicionado em decúbito ventral, com a cabeça parcialmente fora dos limites do leito, olhando para baixo e com o queixo repousando sobre um travesseiro. O cirurgião senta-se ou deita-se no chão de tal forma que seus braços possam alcançar naturalmente o olho do paciente. A região é iluminada por um assistente ou pelo próprio cirurgião com um oftalmoscópio indireto. Deve-se usar uma pinça denteada ou um cotonete para a fixação do bulbo ocular. A agulha é direcionada através do limbo córneo-escleral nasal ou temporal de tal forma que sua ponta fique no centro da pupila atrás do plano da íris. O cirurgião deve utilizar ambas as mãos para a manipulação da agulha e do êmbolo da seringa. Uma troca fluido-gasosa seqüencial é feita pela aspiração de aproximadamente 0,3ml de fluido intra-ocular e reintrodução de igual volume de ar ou mistura gasosa. É importante manter a pressão intra-ocular próxima do normal já que os extremos (muito alta ou muito baixa) podem ser dolorosos. Com a continuação da troca, a agulha deve ser movida para frente da pupila. A troca estará completa quando a bolha de ar ou de gás encher a câmara ante-



**Figura 1:** Técnica de troca fluido-gasosa em olho afático  
 A - Posicionamento inicial  
 B - Introdução da agulha no limbo e início da injeção do gás  
 C - A troca se processa gradualmente com aspiração do líquido e introdução do gás  
 D - Estágio final com término da troca e retirada da agulha

rior. Antes de retirar a seringa deve-se tocar no bulbo ocular para ter certeza de que a pressão intra-ocular não está alta nem baixa. Uma pequena quantidade de gás ou de ar pode escapar do olho durante a retirada da agulha. A circulação e pulsação da artéria central da retina deve ser pesquisada como controle de perfusão retiniana quando os meios oculares permitirem<sup>(4)</sup>.

**Fácicos:** A troca fluido-gasosa é executada com anestesia retrobulbar de 2cc de xilocaína 2% sem adrenalina. A cabeça do paciente é virada para o mesmo lado do olho a ser tratado, pois o lado temporal é de mais fácil acesso para o cirurgião que deve se colocar numa posição inferior ipsilateral. O bulbo ocular é levemente comprimido no lado nasal e a seringa inserida a 4mm posteriormente ao limbo no lado temporal, acima ou abaixo do músculo reto lateral, para evitar traumatismos nos vasos ciliares posteriores longos. Inicialmente, a agulha é colocada no centro da cavidade vítrea atrás do cristalino e uma troca fluido-gasosa seqüencial é feita pela aspiração de aproximadamente 0,3ml de fluido intra-ocular e reintrodução de igual volume de ar ou de gás. Quando apenas o ar ou o gás for aspirado para a seringa, deve-se ir retirando-a vagarosamente, e executando a troca fluido-gasosa até não existir líquido na cavidade vítrea. A agulha é retirada após a pressão intra-ocular se normalizar.

Após o procedimento de troca fluido-gasosa todos os pacientes foram medicados com maleato de timolol 0,5% e acetazolamida 250mg a cada 12 horas, sendo estes medicamentos descontinuados após a constatação da pressão estar igual ou menor que 20 mmHg. A pressão intra-ocular foi medida no dia seguinte a cada um dos 50 procedimentos com exceção de 7 (14%) casos.

A fotocoagulação foi realizada com laser de argônio azul-verde Cavi-



LENTES

**VARILUX**®

LIDER MUNDIAL  
EM LENTES PROGRESSIVAS



tron ou Cooper-Vision e lente panfundoscópica Rodenstock ou Mainster, sempre no primeiro dia após a troca fluido-gasosa em 18 (60%) pacientes. Os disparos foram concentrados sobre a introflexão e região posterior à introflexão (geralmente até o equador), além das áreas situadas ao redor das roturas de retina.

## RESULTADOS

A média das pressões em relação às concentrações de gás está demonstrada na Tabela 1. Em 65% dos procedimentos a pressão intra-ocular superou os 20mmHg e em 28% superou os 25mmHg, não sendo superior a 40mmHg no primeiro dia em nenhum dos casos.

Tabela 1  
Concentração de Gás X PIO

Concentração SF6	Média das pressões	nº de casos
0%	15	6
20%	17	9
30%	21	16
40%	27	12
<b>Total</b> .....		<b>43</b>

A ocorrência de "fish-eggs", logo após a troca fluido-gasosa, foi de 12 casos (24%). No entanto, a observação do fundo de olho tornou-se satisfatória, no máximo, até 48 horas após o procedimento. Observou-se a presença de gás sub-retiniano em dois dos pacientes (7%), os quais eram portadores de rotura gigante, por posicionamento inadequado da cabeça no pós-operatório. O desenvolvimento de novas roturas ocorreu em dois pacientes (7%).

No primeiro dia após a troca fluido-gasosa a retina estava totalmente em posição em 18 pacientes (60%). Nos 12 pacientes (40%) com descolamento total ou parcial da mácula estava sem líquido sub-retiniano em quatro. Assim, no primeiro dia a mácula apre-

sentava-se colada em 22 pacientes (73%) (Gráfico 4).

O exame final de cada paciente revelou retina colada incluindo a mácula em 16 casos (53%) e descolamento total ou parcial afetando a mácula em 14 casos (47%) (Gráfico 5).

Dos 14 pacientes (47%) com descolamento de retina com proliferação vítreo-retiniana, seis (43%) apresentavam retina total ou parcialmente colada, incluindo a região macular ao exame final. Os demais evoluíram para descolamento total. Somente quatro não foram submetidos à fotocoagulação devido a "fish-eggs" (2) e meios turvos (2). Todos os pacientes não submetidos à fotocoagulação terminaram com descolamento parcial ou total.

A retina apresentou-se totalmente colada no exame final dos outros grupos na seguinte proporção: retinopatia diabética proliferativa 5/7 (71%); ro-

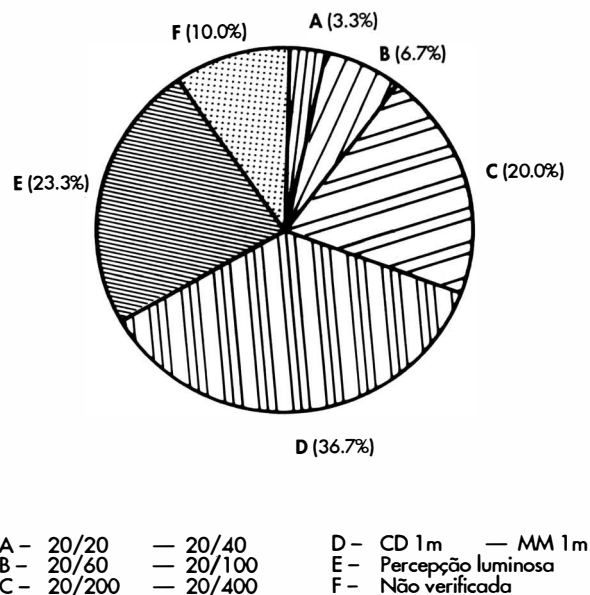
tura gigante - 1/4 (25%); descolamento regmatogênico recorrente - 2/2 (100%) e trauma - 2/3 (66%).

Um dos pacientes (3,3%) adquiriu acuidade final entre 20/20 e 20/40, dois (6,7%) entre 20/60 e 20/100, seis (20%) entre 20/200 e 20/400, 11 (36,7%) conta-dedos a um metro e movimento de mãos a um metro e sete (23,3%) tiveram projeção ou percepção luminosa. Não houve nenhum caso de perda total de visão em 27 pacientes. A acuidade visual final não foi verificada em três pacientes (10%) (Figura 2).

## DISCUSSÃO

A troca fluido-gasosa após a realização de vitrectomia via "pars plana" representa uma alternativa terapêutica importante no pós-operatório de pacientes com descolamentos com-

FIGURA 2  
ACUIDADE VISUAL FINAL



plexos de retina com evolução desfavorável.

O uso de ar intravítreo tem sido empregado desde 1938<sup>(8)</sup>, enquanto o Hexafluoreto de Enxofre (SF6) vem sendo usado clinicamente há cerca de 15 anos<sup>(7)</sup>. A utilização de SF6 foi intensificada devido aos efeitos secundários do óleo de silicone intravítreo incluindo catarata, glaucoma e opacidade corneana<sup>(10)</sup>.

O SF6 é um gás lipossolúvel inerte, com alto peso molecular e baixo coeficiente de difusão. Apresenta a capacidade de se expandir, sendo que em concentrações de 60% possui uma expansão de 75%. Quando injetado puro, tem 150% de capacidade de expansão. Em concentrações abaixo de 20% esse gás não se expande, sendo absorvido mais lentamente, quando comparado com o ar. A expansão pós-operatória do SF6 em concentrações maiores do que 20% ocorre em função exponencial, sendo que cerca de 50% acontece nas primeiras seis horas<sup>(1)</sup>. O SF6 intra-ocular permanece na cavidade vítrea de 11 a 14 dias, enquanto o C3F8 (perfluoropropano) é eliminado do olho humano somente após 50 a 65 dias<sup>(2)</sup>, razão pela qual tem indicação para tamponamento mais prolongado.

A expansão do gás pode levar ao aumento da pressão intra-ocular quanto maior a sua concentração, e de acordo com algumas variáveis como: volume de líquido sub-retiniano a ser absorvido; volume de líquido a ser filtrado pelo trabeculado para acomodar a expansão da bolha gasosa; resistência do trabeculado à drenagem do aquoso e produção do aquoso pelo corpo ciliar.

Apesar da utilização de Maleato de timolol 0,5%, e Acetazolamida 250mg de 12/12 horas, ocorreram aumentos significativos de pressão intra-ocular no primeiro dia após a troca fluido-gasosa. A pressão atingiu valores acima de 20mmHg em 65% dos

casos, e acima de 25mmHg em 28% dos casos quando a troca fluido-gasosa foi realizada em concentrações de 30% e 40% de SF6. O nível máximo atingido foi 36mmHg.

Neste estudo a média de pressão intra-ocular no primeiro dia após a troca fluido-gasosa foi de 15mmHg, quando utilizado somente ar; de 17mmHg utilizado SF6 a 20% de 21mmHg, quando utilizado SF6 a 30% e de 27mmHg na concentração de SF6 a 40%. Chang<sup>(2)</sup> relata, no primeiro dia após a troca fluido-gasosa, quando utilizado o C3F8, aumentos de pressão intra-ocular acima de 22mmHg em 50% dos pacientes e acima de 40mmHg em 17% dos casos.

Observa-se na literatura que casos de obstrução de artéria central ocorrem após injeção de gás com concentrações superiores a 50% e, principalmente, quando efetuadas durante a associação de outra técnica cirúrgica como cerclagem. Essa alteração diminui quando a troca fluido-gasosa é efetuada no período pós-operatório e quando não se tem introflexão escleral e hipotensão arterial causadas durante a anestesia geral.

Neste trabalho, com relação à troca fluido-gasosa, foram observadas as seguintes complicações: presença de novas roturas em quatro casos (dois relacionados à fotocoagulação prévia), gás sub-retiniano em dois casos de rotura gigante e um caso de sangramento vítreo. O aparecimento de novas roturas e a hemorragia vítrea não alteraram o prognóstico final, uma vez que as soluções de continuidade foram tratadas com raio laser após a troca e a hemorragia vítrea foi progressivamente absorvida. Não foram constatadas endoftalmite, oclusão de artéria central e lesões de cristalino.

Dos 26 casos de descolamento de retina pré-troca fluido-gasosa, 14 (53%) apresentaram retina totalmente colada no primeiro dia após a troca fluido-gasosa, sendo que 11 (42%)

deles permaneceram durante a evolução com retina totalmente colada e um (4%) com retina parcialmente colada sem líquido sub-retiniano na região macular. Dois casos mostraram recidiva do descolamento após a troca devido à inabilidade de compensar a tração vítrea-retiniana residual com características progressivas através do tamponamento gasoso com SF6 neste período de tempo.

Com relação aos casos de proliferação vítreo-retiniana, De Bustros e Michels<sup>(3)</sup> relataram reposicionamento de retina em 66% dos casos e Blumenkranz e col.<sup>(1)</sup> em 54%, considerando os estádios C1 a D3. Em nossos resultados finais, 43% dos pacientes apresentaram retina colada, sendo os casos de pior prognóstico os de estádios D2 e D3.

Os principais fatores que impedem a realização da fotocoagulação pós-troca fluido-gasosa são: hemorragia residual ou recidivante, "fish-eggs", catarata e edema corneano. Os quatro pacientes com PVR não fotocoagulados, devido à hemorragia vítrea e "fish-eggs", apresentaram a retina descolada no exame final. Opacidade de cristalino ou córnea não foi fator impeditivo de tratamento nestes pacientes. Nos outros grupos, o resultado inicial da troca fluido-gasosa foi igual ao resultado final no aspecto concernente ao reposicionamento da retina. Os casos de descolamento regmatogênico recorrente puderam ser totalmente curados com o procedimento pelo fato da rotura responsável ter sido identificada e não haver tração vítrea importante. Os casos de retinopatia diabética tiveram uma boa dissecação das membranas epiretinianas previamente na vitrectomia via "pars plana", de tal forma que os descolamentos estavam associados a pequenas roturas retinianas sem tração ântero-posterior ou tangencial significativa, permitindo um tamponamento adequado para se obter o efeito adesi-

vo, pelo laser. Os casos de rotura gigante mostraram-se como os de pior prognóstico nesta série, principalmente devido a re proliferação.

Após a troca fluido-gasosa, a foto-coagulação tem a finalidade de promover a adesão retiniana impedindo a clivagem tecidual progressiva a partir de soluções de continuidade com tração residual significativa ou bloqueio parcial com introflexão insuficiente, enquanto se mantém o tamponamento interno com ar ou gás, além de poder ser usada convencionalmente no tratamento dos casos de retinopatia diabética proliferativa.

Essa técnica tem baixo custo e dispensa internação, em razão da facilidade e praticidade de sua realização no consultório. Diminui a ansiedade causada pela perspectiva de nova cirurgia e é de grande valia pelos resultados finais favoráveis que diminuem a necessidade de outros procedimentos mais complexos em pacientes já traumatizados física e psicologicamente, tanto pela doença quanto pelos altos custos do tratamento.

#### SUMMARY

*We describe the technique, indications, complications and results of pars plana vitrectomy with subsequent fluid-gas exchange associated with laser photocoagulation for the management of complicated vitreoretinal disease. Indications included proliferative vitreoretinopathy, giant retinal tear, recurrent rhegmatogenous retinal detachment, perforating trauma and tractional detachment with vitreous hemorrhage associated with proliferative diabetic retinopathy. Eyes treated with a mixture of air and SF6 demonstrated a higher intraocular pressure on the first postexchange day according with the higher SF6 concentration. In 53% of the cases the retina was reattached and the association of fluid-gas exchange and argon laser photocoagulation appears to be more effective in the cases of PVR.*

#### REFERÊNCIAS BIBLIOGRÁFICAS

1. BLUMENKRANZ, M.S., GARDNER, T., BLANKENSHIP, G.: Fluid-Gas Exchange and Photocoagulation After Vitrectomy. *Arch Ophthalmol.*, 104: 291-6, 1986.
2. CHANG, S., COLEMAN, D.J., LINCOFF, H.: Perfluoro Propane Gas in the Management of Proliferative Vitreoretinopathy. *Am. J. Ophthalmol.*, 98: 180-8, 1984.
3. De BUSTROS, S., MICHELS, R.A.: Surgical Treatment of Retinal Detachments Complicated by Proliferative Vitreoretinopathy. *Am. J. Ophthalmol.*, 98: 694-9, 1984.
4. STERN, W., BLUMENKRANZ, M.S.: Fluid-Gas Exchange after Vitrectomy. *Am. J. Ophthalmol.*, 96: 400-2, 1983.
5. ABRAMS, G.W., SWANSON, D.E., SABATES, W.: The Results of Sulfur Hexafluoride Gas in Vitreous Surgery. *Am. J. Ophthalmol.*, 94: 165-71, 1982.
6. RACHAL, W.F., BURTON, T.C.: Changing Concepts of Failure After Retina Detachment Surgery. *Arch. Ophthalmol.*, 97: 480-3, 1979.
7. MACHEMER, R.: Massive Periretinal Proliferation - A Logical Approach to Therapy. *Ophthalmology*, 75: 556-85, 1977.
8. ROSENGREN, B.: The Results of Treatment of Detachment of Retina with Diathermy and Injection of Air into Vitreous. *Arch. Ophthalmol.*, 16: 573-9, 1938.
9. Retina Society Terminology Committee: The Classification of Retinal Detachment with Proliferative Vitreoretinopathy. *Ophthalmology*, 90: 121-5, 1983.
10. SCOTT, J.D.: The Treatment of Massive Vitreous Retraction by Separation of Preretinal Membranes Using Liquid Silicone. *Mad. Probl. Ophthalmol.*, 15: 285-9, 1975.

CONSELHO BRASILEIRO DE OFTALMOLOGIA  
CGC 48.939.250/0001-18