

Toxicidade ocular experimental do Perfluorotributilamine

Experimental ocular toxicity of perfluorotributylamine

Magno A Ferreira⁽¹⁾
Omar Elzawarhy⁽²⁾
Mauro Campos⁽¹⁾
Michel Eid Farah⁽³⁾
Martha Lee⁽⁴⁾
Thomas Ogden⁽⁵⁾
Stephen Ryan⁽⁶⁾

RESUMO

Perfluorotributilamine (PFTA) é um importante adjunto na cirurgia vítrea. Alterações do eletrorretinograma em coelhos tem sido reportadas após PFTA ser deixado na cavidade vítrea por duas a quatro semanas. Neste estudo nós nos propusemos a determinar se estas alterações são reversíveis após a remoção do mesmo. Dezesete coelhos submeteram-se à vitrectomia e PFTA foi injetado em 13 olhos. Em oito olhos o PFTA foi removido após 12 dias (Grupo 1), em 5 olhos PFTA foi mantido intra-ocular até o dia da enucleação, que ocorreu 35 dias após a injeção (Grupo 2) e 4 olhos submeteram-se à cirurgia sem utilização de PFTA (Grupo 3). Nenhuma alteração clínica foi observada por oftalmoscopia indireta em nenhum coelho. Eletrorretinograma foi registrado em 12 coelhos antes da cirurgia (dia 0) e nos dias 9, 19, 25 e 35. Nós observamos uma diminuição da amplitude da onda b na estimulação escotópica 8x e 16x em todos os grupos, sendo mais severa no grupo 2. A remoção do PFTA resulta em recuperação da amplitude da onda b para valores próximos do valor pré-operatório. Em coelhos, as alterações funcionais induzidas pela substituição temporária do PFTA mostraram ser reversíveis.

Palavras-chave: perfluorotributilamine, eletrorretinograma, toxicidade, substituto vítreo.

INTRODUÇÃO

Perfluorotributilamine (PFTA) é um importante adjunto na cirurgia vitreoretiniana^(1,3). Experiências cirúrgicas preliminares indicam que estes líquidos de alta gravidade específica podem aplicar a retina sem retinotomia posterior e estabilizá-la durante a separação mecânica de membranas pré-retinianas⁽⁴⁾. A abordagem per-operatória de áreas de tração residual e membranas subretinianas é aumentado com estes líquidos⁽⁴⁾. Em decorrência das características físico-químicas destes líquidos, opticamente transparentes com densidade maior que a água e biologicamente inertes, o interesse nessas substâncias tem aumentado nos últimos anos em relação a sua utilização não como um instrumento intra-operatório mas

como um substituto vítreo temporário como são o óleo de silicone e gases perfluorocarbonados porém com a vantagem de prover um tamponamento na região inferior da cavidade vítrea e retina.

Nesse estudo, nós nos propusemos a determinar a possibilidade de uso do mesmo por um período de 12 dias seguido por remoção do mesmo. Estudos anteriores mostraram que alterações anatômicas e funcionais eram reversíveis após remoção do PFTA deixado por 48 horas.

MATERIAIS E MÉTODOS

O perfluorocarbono líquido usado neste estudo foi perfluorotributilamine (C12F27N) PCR Chemicals, Gainesville, Florida) com pureza de 97%. Ou-

Trabalho realizado no Departamento de Oftalmologia da Universidade do Sul da Califórnia (Doheny Eye Institute)

⁽¹⁾ Estagiários do setor de retina e vítreo do Departamento de Oftalmologia da Universidade do Sul da Califórnia (Doheny Eye Institute).

⁽²⁾ Estagiário do setor de retina e vítreo da USC (Doheny Eye Institute) e professor assistente da Universidade do Cairo-Egito

⁽³⁾ Chefe do setor de retina e vítreo da Escola Paulista de Medicina e Doutor em Medicina pela Escola Paulista de Medicina.

⁽⁴⁾ PhD responsável pelo setor de bioestatística da USC.

⁽⁵⁾ Professor Adjunto da USC (Doheny Eye Institute).

⁽⁶⁾ Professor Titular da Oftalmologia (Doheny Eye Institute) e Reitor da Universidade do Sul da Califórnia.

Endereço para correspondência: Dr. Magno Antônio Ferreira - Rua Teixeira Santana 19, apto 800 38401-003 - Uberlândia - MG

tros fluorocarbonos saturados, pelo processo de fluorinação estavam presentes em pequenas quantias. As propriedades físicas do PFTA usado aqui são descritas na Tabela 1.

TABELA 1
Propriedades físicas do perfluorotributilamine

Fórmula química	(C ₄ F ₉) ₃ N
Peso molecular	671
Gravidade específica	1.89
Tensão superficial	16
Índice de refração	1.29
Pressão de vapor	1.14
Viscosidade	2.6

Dezessete coelhos albinos, adultos, pesando 3 e 4 quilos foram usados neste estudo. O uso de animais neste estudo estava em acordo com as regulamentações da Associação para Pesquisa em Visão e Oftalmologia (ARVO) para pesquisa laboratoriais em oftalmologia. Somente o olho direito de cada animal foi usado. Os coelhos foram anestesiados com injeção intramuscular de Ketamina (35mg/kg) e xilazina (5mg/kg). Duas esclerotomias foram feitas a 2mm do limbo corneano na posição de 10 e 2hs. A cânula de infusão foi fixada na esclerotomia temporal com, poliviricril 6-0 pré-suturado. A esclerotomia nasal serviu de entradas para a ponta do vitreófago. Iluminação coaxial foi fornecida por um microscópio cirúrgico (Zeiss OPMI 6, Oberkochen, Germany). A observação do vítreo foi possível pelo uso de fluoresceína sódica na concentração de 8 mg/ml. Vítreo foi removido o máximo possível. Em 13 olhos, 1,0 ml de PFTA foi infundido na cavidade vítrea após a realização da vitrectomia resultando em 50% do preenchimento da cavidade vítrea. Em 8 desses olhos, o PFTA foi removido após 12 dias (Grupo 1) através de uma agulha calibre 26 posicionada inferiormente enquanto solução salina balanceada (BSS, Alcon, Dallas, E.U.A) foi infundido superiormente

através da esclerotomia prévia. Frequentemente uma pequena bolha de PFTA permanecia na cavidade vítrea. Nos 5 outros olhos o PFTA foi deixado por 35 dias (Grupo 2). Quatro olhos serviram como controle, sendo que a cavidade vítrea foi deixada com BSS (grupo 3). Este grupo submeteu-se a troca BSS/BSS após 12 dias pelo mesmo processo realizado com o Grupo 1.

Após vitrectomia e injeção de PFTA ou substituição do vítreo por BSS, oftalmoscopia indireta e exame com lâmpada de fenda foram realizados para avaliação da córnea, cristalino, cavidade vítrea e retina. Exames foram realizados diariamente durante a primeira semana e 3 vezes por semana a partir da primeira semana, até a enucleação. A enucleação foi realizada 35 dias após a cirurgia em todos os grupos.

Eletrorretinogramas (ERG) foram registrados em 12 coelhos (4 de cada grupo) de acordo com técnica descrita pelo comitê internacional de padronização para eletrorretinograma⁽⁵⁾, com modificações para coelhos. Coelhos foram primeiramente dilatados com tropicamida a 1% e fenilefrina a 10% e adaptados ao escuro por um tempo mínimo de 20 minutos. Após dilatação ocular e anestesia como descrita acima os coelhos foram posicionados de lado, com o olho a ser examinado direcionado para cima a 65cm do fotoestimulador (Grass Instruments, modelo PS22, Quincy, Massachussets, EUA). A cabeça dos animais foram suportadas por um anel opaco que prevenia a passagem de luz para o outro olho.

Eletrodos foram posicionados intradermicamente logo acima dos olhos (eletrodo terra) e na pálpebra inferior do olho a ser medido (eletrodo de referência). Um eletrodo de lente de contato (ERG-JET™) foi colocado na córnea usando Hidroxipropil metilcelulose (2,5%) para aderência. Medidas do estímulo escotópico foram feitas de respostas a um simples flash do "strobe" filtrados com filtro neutro de densidade

2.0. A resposta de cada flash foi representada numa tela sendo, a amplitude registrada e documentada fotograficamente com filme polaroid 667. A resposta do eletrorretinograma do olho contralateral que não havia sido operado, foi obtida, para controle do olho pesquisado. Eletrorretinogramas foram realizados no Grupo 1 nove dias após a cirurgia e uma semana, duas semanas e três semanas após remoção do PFTA. Foram realizado eletrorretinogramas no Grupo 2 e 3 nos dias 9, 19, 25 e 35 após a cirurgia. Não foram realizados ERGs em cinco animais.

Microscopia Óptica: Imediatamente após enucleação todos os olhos foram fixados por imersão em glutaraldeído a 2.5% mais formaldeído a 2% em solução tampão de cacodilato de sódio 0,1M. A retina, coróide e esclera foram divididas em porções superiores e inferiores, sendo que cada porção foi dividida em duas seções menores. Os espécimes foram lavados 3 vezes em 0,1M de cacodilato de buffer, desidratado em concentrações ascendentes de etanol, e então infiltrados e embebidos em metacrilato de glicol. Os espécimes foram seccionados em uma espessura de 3 micra e foram corados com hematoxilina e eosina (HE).

RESULTADOS

Aspectos Clínicos

Inicialmente o PFTA permanece em uma larga e homogênea bolha que ocupa a porção inferior da cavidade vítrea. Dentro de poucas semanas de pós operatório, a bolha de PFTA começa a se dispersar em pequenas bolhas, usualmente no menisco perfluorocarbono-vítrea. Após 10 a 12 dias de cirurgia, todos os olhos tiveram determinado grau de dispersão das bolhas. No grupo 2, a formação de pequenas bolhas continuava durante os 35 dias, sendo que o volume inteiro de PFTA apresentava uma aparência de "ovas-de-peixe". Um olho desenvolveu moderada hemorragia vítrea durante a troca PFTA/

BSS que resolveu completamente após 2 semanas.

Estudos Eletroretinográficos

Toxicidade retiniana devido a reposição intravítrea de PFTA foi avaliada de acordo com as respostas aos estímulos escotópicos. O grupo 1 (PFTA removido) demonstrou a diminuição da resposta a intensidade de estímulo escotópico de 8x e 16x nos dias 9 (antes da remoção), 19 (uma semana após a remoção) e 25 (duas semanas após a remoção). A resposta de ERG melhorou consideravelmente neste grupo no trigésimo quinto dia após a cirurgia inicial que coincide com três semanas após a remoção do PFTA. O Grupo 2 (PFTA não removido) mostrou uma contínua diminuição na resposta do eletroretinograma durante todas as medidas do experimento. O grupo 3 (BSS controle grupo) mostrou uma discreta diminuição do eletroretinograma seguindo a vitrectomia inicial e o décimo segundo dia no qual foi realizado a troca BSS/BSS, porém a resposta retornou a linha basal no final do experimento.

Estudos Histológicos

À microscopia óptica, a retina mostrou alterações vacuolares nas camadas retinianas internas, fotorreceptores e epitélio pigmentar da retina em todos os grupos. Em dois dos olhos no Grupo 2, nós observamos uma queda de núcleos dentro da camada de cones e bastonetes "photoreceptor drop-down".

DISCUSSÃO

Perfluorotributilamine tem sido usado durante cirurgia de vítreo e retina como um instrumento intra-operatório para aplicar novamente a retina^(1,3). A sua gravidade específica e maior que as soluções salinas, sendo útil como mecanismo de tamponamento. A tensão superficial é baixa, resultando em uma alta tensão interfacial com soluções salinas e limitando sua passagem através de roturas na retina⁽⁷⁾. O PFTA é opti-

camente claro com índice de refração de 1,29⁽⁷⁾. Possui baixa viscosidade permitindo conveniente injeção e remoção através de instrumental microcirúrgico. As alterações anatômicas e funcionais após a remoção do PFTA tem sido testadas em curto tempo de manutenção do mesmo (1h-2 dias)^(4,6,7,8). Entretanto o uso de perfluorocarbonos por um tempo mais prolongado tem a vantagem de permitir a adesão coriorretiniana principalmente na região inferior da retina, nas quais o uso de óleo de silicone, bem como gases não propicia tamponamento nesta região.

Para avaliação da tolerância retiniana ao PFTA, foram estudadas as alterações funcionais e estruturais em coelhos após vitrectomia e injeção intravítrea de PFTA por 12 dias. Quando nós comparamos as alterações de ERGs usando os estímulos escotópicos de 8x e 16x nos 3 grupos, nós observamos que a remoção do PFTA no décimo segundo dia (Grupo 1) foi seguida por uma recuperação da amplitude do ERG perto dos valores pré-operatórios. Entretanto, a manutenção do PFTA na cavidade vítrea induz a danos funcionais progressivos como foi demonstrado por eletroretinogramas realizados em séries. Nossos achados funcionais estão em acordo com outros estudos^(4,6). Os achados histológicos descritos aqui são similares em todos os grupos, não parecendo estarem relacionados com o uso de PFTA, embora manutenção de PFTA por um tempo mais prolongado provoque alterações histológicas mais intensas. Desprendimento dos núcleos dos fotorreceptores dentro da camada dos cones e bastonetes ("photoreceptor drop-down") são consideradas não específicas de olhos injetados com PFTA e são observados nas espécies humanas e outras^(10,11). Embora estudos tenham demonstrado que perfluorocarbonos compostos somente de carbono e flúor sejam biologicamente mais inertes quando comparados com perfluorocarbonos que contenham outros átomos, como o nitrogênio no caso do

PFTA⁽¹²⁾, Nós demonstramos a tendência de recuperação da função retiniana após estes compostos terem sido removidos após um tempo relativamente grande (12 dias) em olhos de coelhos. Os resultados deste estudo estimulam mais pesquisas relacionadas ao uso de perfluorocarbonos como substituto vítreo e não simplesmente e tão somente como instrumento intra-operatório.

SUMMARY

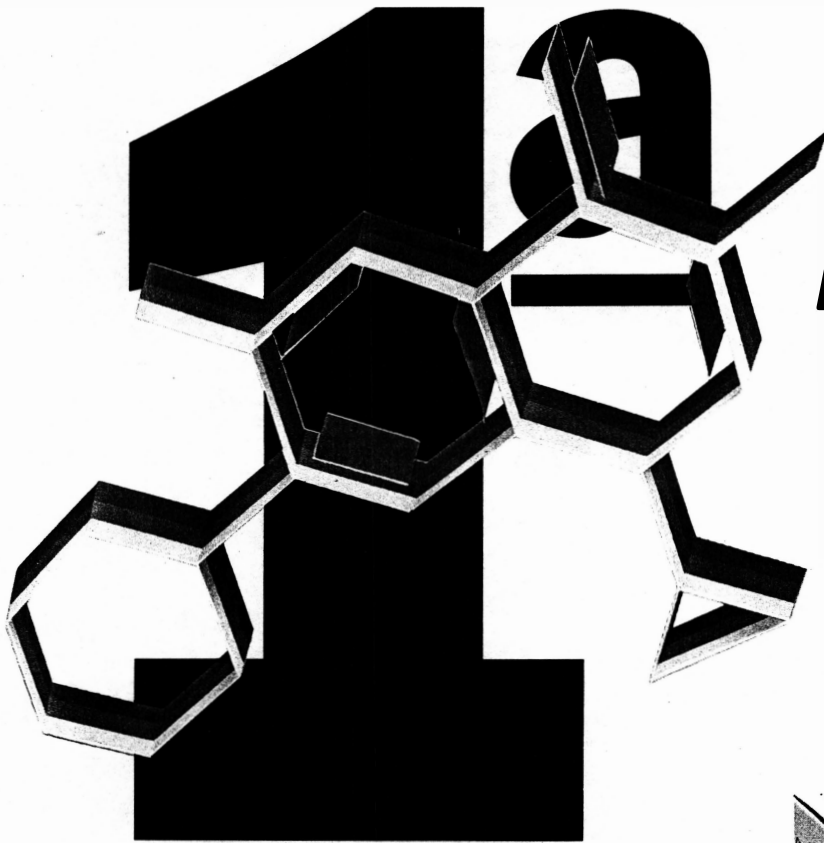Intravitreal instillation of perfluorotributylamine (PFTA) is an important adjunct in vitrectomy surgery. Electroretinogram changes in rabbits have been reported after PFTA was left in the vitreous cavity for two to four weeks. In the study described herein, we sought to determine whether these changes are reversible after PFTA is removed. Seventeen rabbits underwent vitrectomy after which PFTA was instilled in 13 eyes. In 8 eyes the PFTA was removed after 12 days (Group 1), and in 5 eyes the PFTA was left in place until emulsification (Group 2); four eyes underwent surgery without instillation of PFTA (Group 3). No clinical changes were observed by indirect ophthalmoscopy in any of the rabbits. ERGs were serially recorded in 12 rabbits before surgery (day 0) and on days 9, 19, 25 and 35. We observed a decreased amplitude of the b-wave in all groups, but this was greatest in the first groups 1 and 2. The removal of PFTA resulted in a recovery of b-wave amplitude to near baseline levels. It thus appears that, the functional changes induced by temporary placement of PFTA within the vitreous are reversible.

REFERÊNCIAS BIBLIOGRÁFICAS

1. CHANG S, OZMERT E, ZIMMERMAN NJ - Intraoperative perfluorocarbon liquids in the

Biamotil

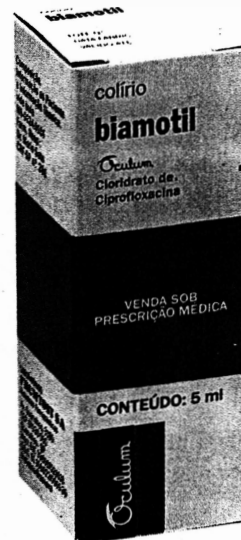
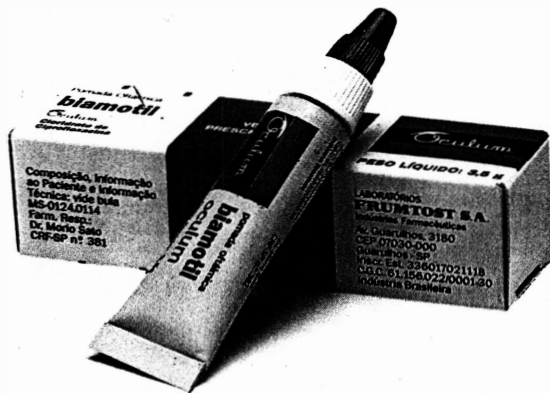Ciprofloxacina 0,3%



*Um avanço real
no tratamento da
infecção ocular.*

- Úlcera de córnea
- Conjuntivite bacteriana


**COLÍRIO
POMADA**



Quando você for comprar um equipamento, não deixe de analisar:


- A tradição e a confiabilidade do fabricante.
- A versatilidade de opções que este lhe oferece.
- Assistência técnica própria, com peças de reposição.
- Assessoria cirúrgica.
- Planos compatíveis com sua possibilidade de pagamento.

Analisou?... Então sua escolha é Alcon, é claro!




SÉRIE TEN THOUSAND OCUTOME:

- Vitreólago anti./post.
- Fragmentadores
- Facoemulsificadores
- Tesouras intraoculares
- Troca fluido-gasosa
- Memórias
- Controle remoto
- Bombas venturi ou diafragmática
- Cautêro bipolar
- Diatermia
- Fibra ótica




LINHA MVS:

- Vitreólago anti./post.
- Fragmentadores
- Facoemulsificadores
- Irrigação/aspiração
- Bomba Venturi
- Controle linear
- Tesouras intraoculares
- Fibra ótica



CAVITRON-KELMAN UNIVERSAL:


- Facoemulsificação
- Cautêro bipolar
- Vitrectomia posterior
- Irrigação/aspiração



SÉRIE TEN THOUSAND MASTER:

- Hydrassonitas
- Exclusividade Master
- Facoemulsificação
- Irrigação/aspiração
- Cautêro bipolar
- Vitrectomia anterior
- Memórias
- Controle remoto
- Bomba peristáltica

Linha completa de acessórios para pronta entrega.



Lentes intra-oculares Alcon-Cilco Alcon-3 M

Alcon
DIVISÃO CIRÚRGICA

Uma divisão que multiplica esforços para atender as suas necessidades.
Pedidos: (011) 849-0929
Informações: (011) 268-7433
Fax: (011) 849-2171

*Toxicidade ocular experimental do
Perfluorotributilamina*

- management of proliferative vitreoretinopathy. *Am J Ophthalmol*, 1988; 106:668-674
2. CHANG S, REPUCCI V, ZIMMERMAN NJ, et al. - Perfluorocarbon liquids in the management of traumatic retinal detachments. *Ophthalmology*, 1989; 96: 785-792
 3. CHANG S, LINCOFF H, ZIMMERMAN J, et al. - Giant retinal tears: surgical techniques and results using perfluorocarbon liquids. *Arch Ophthalmol*, 1989; 107:761-766.
 4. CHANG S, SPARROW JR, IWAMOTO T, et al. - Experimental studies of tolerance to intravitreal perfluoro-n-octane liquid. *Retina*, 1991; 11:367-374.
 5. MARMOR MF, ARDEN GB, NILSON SEG, et al. - Standard for clinical electroretinography. *Arch Ophthalmol*, 1989; 107:816-819.
 6. TERAUCHI H, OKINAMI S, KOZAKI Z, et al. - Experimental study on the effects of a replacement of the vitreous body with perfluorotributilamine on the rabbit eye. *Nippon Ganka Gakkai Zasshi*, 1989; 93:294-301.
 7. CHANG S, ZIMMERMAN NJ, IWAMOTO T, et al. - Experimental vitreous replacement with perfluorotributilamine. *Am J Ophthalmol*, 1987; 103:29-37.
 8. QUEIROZ, JM; OZLER, SA; LIGGETT, PE; MOREIRA Jr., CA; ALFARO, V - Utilização intra-operatória experimental de perfluorotributilamina, perfluorodecalino e perfluoropoliéster. *Arquivos Brasileiros de Oftalmologia*, 1992; 55(3):112-116
 9. IWAMOTO T. - Histopathology of rabbit and pig retina in eyes with intravitreal perfluorochemicals, with special reference to PDD (photoreceptor drop-down) and MPE (moth-eaten phenomenon). *Nippon Ganka Gakkai Zasshi*, 1990; 94(Suppl):88-89.
 10. GARTNER S, HENKIND P. - Aging and degeneration of the human macula, I: outer nuclear layer and photoreceptors. *Br J Ophthalmol*, 1981; 65:23-28
 11. ERICKSON PA, FISHER SK, ANDERSON DH, et al. - Retinal detachment in the cat: the outer nuclear and plexiform layer. *Invest. Ophthalmol Vis Sci*, 1983; 24:927-942.
 12. SPARROE JR, ORTIZ R, MACLEISH PR, et al. - Fibroblast behavior at aqueous interfaces with perfluorocarbon, silicone, and fluorosilicone liquids. *Invest Ophthalmol Vis Sci.*, 1990; 31:638-646.



T & M Equipamentos Médicos Ltda.

Av. Prestes Maia, 241 - 8º andar - salas 815/ 817
CEP 01031 - 001 - São Paulo - SP

Responsáveis: Miguel Toro Aguilar e Antônio Paulo Moreira

**REPRESENTANTES EXCLUSIVOS
PARA O BRASIL DAS EMPRESAS:**

- MARCO OPHTHALMIC INC. - USA
Lâmpadas de fenda - Refractor - Ceratômetro -
Lensômetro - Microscópios cirúrgicos - Perímetros
Yag Laser e Auto perímetro
- SONOMED INC. - USA
Completa linha de ultrassons para oftalmologia:
Biômetros - Egógrafa e Paquímetro
- KONAN CAMERA RESEARCH - JAPAN
Microscópios cirúrgicos - Microscópio Specular
e Cell Analysis System
- EAGLE - Lentes intraoculares

DISTRIBUIDORES PARA O BRASIL:

- HGM - MEDICAL LASER SYSTEMS
Completa linha de Argon Laser e Yag Laser
- NIKON OPHTHALMIC INSTRUMENTS
Auto-refrator - Camera retinal - Tonômetro de
aplanação e demais equipamentos oftalmológicos
- WELCH ALLYN
Retinoscópios - Oftalmoscópios - etc.

NACIONAIS:

- XENÔNIO
- SIOM

**NOVOS
TELEFONES**

Assistência Técnica: completa para os equipamentos das empresas representadas.

Solicite atendimento ou informações:

São Paulo: T & M - tel.: (011) 229-0304 - Fax: (011) 229-6437

Disk Lentes - tels.: (011) 227-1512/ 228-5448

Ribeirão Preto: Disk Lentes - tel.: (016) 635-2943 - Fax: (016) 636-4282