

## Doppler colorido

Vital Paulino Costa <sup>(1)</sup>

### OBJETIVOS E PRINCÍPIOS FÍSICOS

O exame de Doppler colorido associa uma imagem ultrassonográfica modo B em tempo real à visualização de vasos codificados por cores. Em oftalmologia, o emprego do Doppler colorido é recente, e se destina à avaliação da velocidade do fluxo sanguíneo retrobulbar, mais especificamente de artérias oftálmica, central da retina e ciliares posteriores curtas, vasos que se encontravam além do poder de resolução de outros exames, incluindo a arteriografia.

Quando uma onda é refletida por um alvo em movimento, a frequência da onda transmitida difere da frequência de onda refletida. Tal diferença de frequência é denominada "Doppler shift". Exemplo típico do efeito Doppler é o de um observador que nota o trem se aproximando e depois se distanciando. O som percebido à medida que o trem se aproxima é completamente diferente do som percebido quando o trem se afasta.

O efeito Doppler pode ser utilizado no estudo do fluxo sanguíneo. Neste caso, o transdutor ultrassonográfico funciona como fonte, enquanto o sangue funciona como alvo em movimento que reflete as ondas ultrassonográficas. Os fatores que interferem direta-

mente no efeito Doppler estão dispostos na equação seguinte:

$$FD = 2 FV \cos \theta / C$$

Esta equação relaciona a frequência do efeito Doppler medida em hertz (FD) à frequência da onda emitida pelo transdutor (F), à velocidade do sangue V (em m/s), à velocidade do som no meio C (em m/s) e ao cosseno do ângulo  $\theta$  entre a direção de movimento e o eixo das ondas ultrassonográficas. Quando o sangue se move no eixo das ondas ultrassonográficas,  $\theta$  é igual a zero, o cosseno de  $\theta$  é igual a 1 e a velocidade do sangue é simplesmente V.

### TÉCNICA

Os pacientes são examinados em decúbito dorsal horizontal, com os olhos fechados, sobre os quais aplica-se gel condutor e um transdutor de 7,5 MHz. São medidas as velocidades de fluxo sanguíneo (sistólica máxima e diastólica final) das artérias central da retina, artéria oftálmica, e artérias ciliares posteriores curtas. Determina-se, para cada uma destas artérias, o índice de resistência (ou índice de Pourcelot), calculado com Velocidade Sistólica máxima - Velocidade Diastólica final / Velocidade Sistólica máxima. O fluxo sanguíneo codificado por cores mostra fluxo em direção ao transdutor codificado em vermelho e fluxo em sentido contrário ao transdutor em azul. Em oftalmologia, isto favorece a caracterização de artérias em vermelho e de veias em azul <sup>1</sup>.

Um "scan" horizontal através do globo ocular e da órbita ao nível do nervo óptico permite a visualização do complexo artéria/veia central da retina, que pode ser detectado nos 3 mm anteriores da "sombra" correspondente ao nervo óptico. A análise espectral deste complexo revela um componente arterial (pulsátil e positivo, acima da linha horizontal) e um componente venoso (laminar, negativo e abaixo da linha horizontal) (Figura 1). Com o mesmo "scan", é possível visualizar as artérias ciliares posteriores curtas, que se encontram paralelas ao nervo óptico e que se inserem perpendicularmente no globo. A análise espectral destas artérias fornece uma imagem mais triangular, com componente exclusivamente positivo. A artéria oftálmica pode ser visualizada profundamente na órbita, onde ocupa uma posição temporal ao nervo óptico, ou mais anteriormete, após cruzamento sobre o nervo. O perfil espectral da artéria oftálmica é típico, apresentando um "notch" dicrótico durante a sístole e

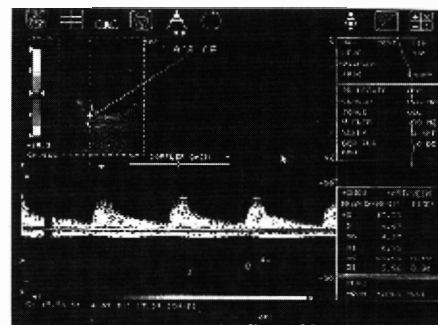


Figura 1 - Doppler colorido do complexo artéria / veia central da retina. Observe o componente arterial e pulsátil (acima da linha horizontal) e o componente venoso e laminar (abaixo da linha horizontal).

(1) Médico Assistente do Hospital das Clínicas da Faculdade de Medicina da USP, Pós-Graduando da Faculdade de Medicina da USP e Chefe do Setor de Glaucoma do Hospital das Clínicas da Faculdade de Ciências Médicas da UNICAMP.

Endereço para correspondência: Vital P. Costa, Av. Pacaembu, 1782. CEP 01416-001 - São Paulo SP

velocidades maiores que as observadas nos outros vasos.

### VANTAGENS E LIMITAÇÕES

Em oftalmologia, outros métodos vem sendo utilizados no estudo do fluxo sanguíneo ocular, porém todos apresentam limitações. O uso de microesferas marcadas ou não marcadas é limitada a animais. A velocimetria por laser Doppler é restrita ao sistema vascular retiniano e requer midríase. O emprego do fenômeno do campo azul entóptico é subjetivo e confinado à área macular. Finalmente, a óculo-oscilo-dinamografia, a pneumopletomografia ocular e a oftalmodinamometria requerem situações não fisiológicas como um aumento artificial da pressão intra-ocular.

Em contrapartida, o Doppler colorido é um exame não invasivo, que nos dá informações reprodutíveis<sup>2</sup> sobre a circulação retrobulbar. Como limitação do método, lembramos que as informações fornecidas pelo exame se restringem à velocidade de fluxo e índice de resistência. O fluxo sanguíneo propriamente dito não pode ser calculado, uma vez que os instrumentos não possuem resolução suficiente para determinar o calibre dos vasos analisados.

### MODELOS

São vários os modelos disponíveis no mercado. A nível de literatura oftalmológica, os mais utilizados são o Philips P 700, o Siemens Quantum 2000, o Acuson e o Toshiba SSA-270A. O custo destes instrumentos é alto, variando entre 50 e 70 mil dólares. Deve-se, contudo, ressaltar que estes instrumentos se destinam não só à avaliação oftalmológica, mas também à análise do fluxo sanguíneo de vários órgãos.

### INDICAÇÕES

O emprego do Doppler colorido

deve ser considerado em condições oculares onde exista suspeita da participação de fenômenos vasculares. Assim, patologias vasculares oclusivas, tais como obstruções de veia central ou artéria central da retina e a síndrome ocular isquêmica (SOI) podem ser melhor investigadas. Num estudo incluindo 16 olhos com SOI, a avaliação com Doppler colorido evidenciou estenose da artéria carótida interna de pelo menos 70% em todos os casos, além de redução do fluxo sanguíneo nas artérias central da retina e ciliares posteriores curtas.

O Doppler colorido foi utilizado com sucesso como método propedêutico em outras condições, tais como fístulas carótido-cavernosas, trombose de veia oftálmica superior e varizes orbitárias. No caso das fístulas carótido-cavernosas, observa-se dilatação e fluxo retrógrado em veia oftálmica superior (Figura 2).

Também pode ser utilizado na análise da repercussão de procedimentos sobre o fluxo sanguíneo retrobulbar. FLAHARTY e cols<sup>3</sup>, por exemplo, sugeriram que a descompressão da bainha do nervo óptico pode melhorar o fluxo sanguíneo retrobulbar em pacientes com neuropatia óptica isquêmica. TRIBLE et al<sup>4</sup> demonstraram um aumento do fluxo sanguíneo em artéria central da retina e ciliares posteriores curtas após trabeculectomia em pacientes glaucomatosos.

O estudo do componente vascular

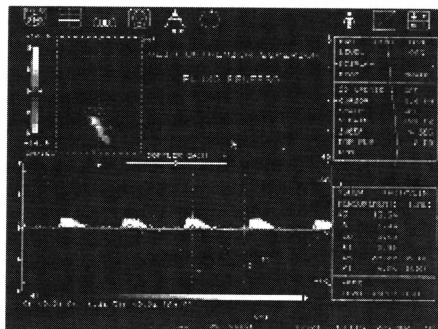


Figura 2 - Veia oftálmica superior dilatada e com fluxo retrógrado em um caso de fístula carótido-cavernosa. Observe fluxo positivo e pulsátil no perfil espectral.

na fisiopatologia do glaucoma pode também ser investigado com o auxílio do color Doppler<sup>4,5</sup>. Em estudo utilizando o instrumento QAD-1 (Quantum Systems) no Departamento Vascular do Wills Eye Hospital, analisamos o fluxo sanguíneo retrobulbar em pacientes com glaucoma crônico simples assimétrico, e demonstramos que os olhos com maior dano glaucomatoso apresentavam fluxo sanguíneo reduzido quando comparados a olhos normais de pacientes pareados por sexo e idade<sup>5</sup>.

### PERSPECTIVAS

Com a evolução dos instrumentos e o aumento do poder de resolução dos mesmos, será possível determinar o fluxo sanguíneo nos vasos citados anteriormente. Com este tipo de informação, mais objetiva, não há dúvidas de que o estudo da participação de fenômenos vasculares em diversas condições oculares se torne ainda mais estimulante. Questões como a participação de isquemia na fisiopatologia do glaucoma ou o efeito de drogas sobre o fluxo sanguíneo de nervo óptico poderão ser respondidas.

### REFERÊNCIAS BIBLIOGRÁFICAS

1. COSTA, V. P. - O uso do Color Doppler em oftalmologia. *Arq. Bras. Oftalmol.*, 57: 150-153, 1994.
2. SUZUKI, R.; COSTA, V. P.; MOLNAR, L.; CERRI, G. G. - A reprodutibilidade do exame de Doppler colorido. Submetido para apresentação como tema livre no Congresso Brasileiro de Oftalmologia, Salvador, 1995.
3. FLAHARTY, P. M.; SERGOTT, R. C.; LIEB, W.; BOSLEY, T. M.; SAVINO, P. - Optic nerve sheath decompression may improve blood flow in anterior ischemic optic neuropathy. *Ophthalmology*, 100: 297-305, 1993.
4. TRIBLE, J. R.; COSTA, V. P.; SERGOTT, R. C.; SPAETH, G. L.; SMITH, M.; WILSON, R. P.; KATZ, L. J.; MOSTER, M. R.; SCHMIDT, C. M. - The influence of primary open-angle glaucoma upon the retrobulbar circulation: Baseline, postoperative and reproducibility analysis. *Trans Am. Ophthalmol. Soc. March*. 245-265, 1994.
5. COSTA, V. P.; SERGOTT, R. C.; SPAETH, G. L.; MOSTER, M. R.; KATZ, L. J.; SCHMIDT, C. M.; WILSON, R. P.; SMITH, M. - Color Doppler imaging in glaucoma patients with asymmetric optic cups. *J. Glaucoma*, 3 (Suppl): S91-S97, 1994.