

Miíase órbito-maxilo-bucal: Relato de um caso ⁺

Orbital myiasis: Report of a case

Judith Adriana Trujillo Melendez ⁽¹⁾

Simone H. D. von Faber Bison ⁽²⁾

José Vital Filho ⁽³⁾

RESUMO

Os autores apresentam um caso de oftalmomiíase com fístula órbito-maxilo-bucal por larvas da espécie *Dermatobia hominis*. O tratamento clínico foi realizado com éter sulfúrico, para retirada das larvas, curativos com óxido amarelo de mercúrio 1% e medicação sistêmica que incluía antibiótico e antiinflamatório via oral. Apesar da resolução satisfatória com involução espontânea da fístula, foi necessária enucleação do globo ocular.

Palavras chave: Miíase; Fístula; Órbita; Tratamento.

INTRODUÇÃO

A miíase é uma dermatose freqüente no nosso meio ^{1,2}. Afeta principalmente pacientes subconscientes, alcoolizados e debilitados. Apresenta-se clinicamente como lesões furunculosas ou fistulosas na pele sadia (*Dermatobia hominis*) ou acometendo tecidos necrosados (*Cochlioma hominovorax*). Habitualmente, não ultrapassa alguns centímetros de diâmetro, podendo acometer os olhos e cavidades naturais ³.

Formas severas de oftalmomiíase são raras. O caso apresentado é de grande interesse devido à presença de fístula órbito-maxilo-bucal, apresentação rara de doença comum em nosso meio.

RELATO DO CASO

R.N.A., 30 anos, masculino, desempregado, alcoólatra, foi encaminhado ao Pronto Socorro de Oftalmologia da Faculdade de Ciências Médicas da Santa Casa de São Paulo com sintomas de diminuição da acuidade visual, dor periorbitária e secreção purulenta no olho direito. Ao exame, a acuidade visual era OD = sem percep-

ção luminosa e OE=20/20. A motilidade extrínseca ocular do olho direito era nula. As pálpebras apresentavam-se com edema duro, sem flutuação, por infiltrado inflamatório intenso, com calor local. Na pálpebra inferior, havia perda de substância no terço medial, secundário à destruição pelas larvas. Na pálpebra superior, detectou-se simbléfaro extenso envolvendo, aproximadamente, os dois quadrantes superiores do globo ocular. Ainda na ectoscopia, evidenciou-se destruição corneal arqueada na região compreendida entre as posições de dez e duas horas, com saída de larvas e herniação do conteúdo ocular. O restante da córnea estava totalmente opacificado e a conjuntiva hiperemiada (Fig. 1).

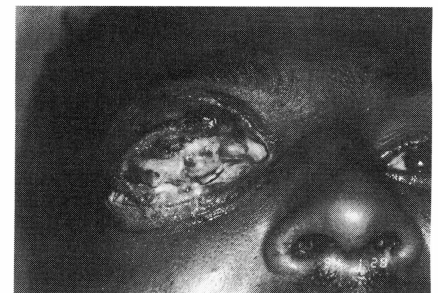


Figura 1 - Oftalmomiíase caracterizada por áreas de destruição palpebral, ocular e óssea, com sinais flogísticos locais.

⁽¹⁾ Trabalho realizado na Seção de Órbita do Departamento de Oftalmologia da Faculdade de Ciências Médicas da Santa Casa de São Paulo (FCMSCSP).

⁽¹⁾ Colaboradora no Departamento de Oftalmologia da FCMSCSP, na Seção de Órbita.

⁽²⁾ Colaboradora no Departamento de Oftalmologia da FCMSCSP, nas Seções de Órbita e Vias Lacrimais.


⁽³⁾ Chefe da Seção de Órbita do Departamento de Oftalmologia da FCMSCSP.

Endereço para correspondência: Rua Nova York, 735 apto 101 - CEP 04560-001 - São Paulo - S.P. - Brasil.

Quando você for comprar um equipamento, não deixe de analisar:

- A tradição e a confiabilidade do fabricante.
- A versatilidade de opções que este lhe oferece.
- Assistência técnica própria, com peças de reposição.
- Assessoria cirúrgica.
- Planos compatíveis com sua possibilidade de pagamento.

Analisou?... Então sua escolha é Alcon, é claro!



SÉRIE TEN THOUSAND OCUTOME:

- Vitreóagos ant./post.
- Fragmentadores
- Facoemulsificadores
- Tesouras intraoculares
- Troca fluido-gasosa
- Memórias
- Controle remoto
- Bombas venturi ou diafragmática
- Cautêro bipolar
- Diatermia
- Fibra ótica



SÉRIE TEN THOUSAND MASTER:

- Hydrossonics, Exclusividade Master
- Facoemulsificação
- Irrigação/aspiração
- Cautêro bipolar
- Vitrectomia anterior
- Memórias
- Controle remoto
- Bomba peristáltica



LINHA MYS:

- Vitreóagos ant./post.
- Fragmentadores
- Facoemulsificadores
- Irrigação/aspiração
- Bomba Venturi
- Controle linear
- Tesouras intraoculares
- Fibra ótica




Linha completa de acessórios para pronta entrega.



CAVITRON-KELMAN UNIVERSAL:

- Facoemulsificação
- Cautêro bipolar
- Vitrectomia posterior
- Irrigação/aspiração



Lentes intra-oculares Alcon-Cilco Alcon-3 M

Alcon
DIVISÃO CIRÚRGICA

Uma divisão que multiplica esforços para atender as suas necessidades.
Pedidos: (011) 819-0929
Informações: (011) 268-7433
Fax: (011) 819-2171

O Raio X dos seios da face mostrou velamento do seio maxilar direito, com osteólise do pavimento da órbita.

Efetuiu-se anestesia local com colírio de cloridrato de tetracaina 10 mg/ml, seguida de lavagem da superfície ocular e injeção de éter sulfúrico em um dos orifícios de saída da larva. Imediatamente, o paciente referiu sensação de corpo estranho na boca. O exame da cavidade oral demonstrou necrose na região palatina com saída de, aproximadamente, 50 larvas (Fig. 2). A cavidade nasal era normal. A seguir realizou-se lavagem com soro fisiológico e oclusão com pomada de óxido amarelo de mercúrio a 1%.

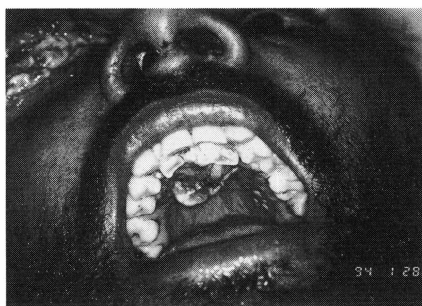


Figura 2 - Cavidade oral com necrose da região palatina, através da qual evidenciamos a saída de múltiplas larvas de *Dermatobia hominis*.

Os curativos foram repetidos em dias alternados e, por dez dias, ministrou-se antiinflamatório não hormonal (diclofenaco sódico 50 mg/cp, 3 vezes ao dia) e antibiótico (sulfametoxazol 800 mg e trimetoprima 160 mg/cp, 2 vezes ao dia) via oral.

No quinto dia de tratamento, não houve saída de larvas pelos orifícios e, no oitavo dia, houve fechamento da fístula órbito-maxilo-bucal.

No décimo segundo dia, foi encaminhado ao Centro Cirúrgico para ser submetido a enucleação do olho direito e debridamento dos tecidos necrosados da pálpebra inferior. O exame anátomo-patológico mostrou larvas de *Dermatobia hominis* envoltas por áreas de necrose e infiltrado inflamatório inespecífico.

A evolução pós-operatória foi satisfatória.

DISCUSSÃO

A miíase tem distribuição mundial, sendo mais freqüente nos trópicos.

A oftalmomiíase é a invasão do olho humano por larvas ou moscas da ordem Diptera. Os ovos podem ser depositados diretamente nas margens palpebrais ou no saco conjuntival pela mosca ou serem levados pelas mãos do paciente ou um vetor secundário, como um mosquito. Os ovos rompem-se e as larvas penetram no fórnix conjuntival superior e inferior, produzindo conjuntivite caracterizada por prurido, irritação, queimação e lacrimajamento. Ao exame, a conjuntiva apresenta-se hiperemiada e com lesões nodulares contendo larvas em seu interior. Menos comumente, a larva penetra no olho, através da córnea ou esclera, atingindo câmara anterior, vítreo e espaço subretiniano, com inflamação variável⁴. Raramente, a larva invade a órbita e causa destruição desta. Há risco potencial de erosão óssea com extensão intracraniana e morte por comprometimento meníngeo.

Uma vez diagnosticada, exige debridamento dos tecidos afetados. No tratamento clínico das miíases, pode-se utilizar éter sulfúrico para a remoção das larvas, associado ou não a clorofórmio. Também se preconiza antibioticoterapia sistêmica. O oxicianureto de mercúrio a 1% deve ser empregado no tratamento tópico e, em casos severos, endovenoso por 3 dias consecutivos^{1, 5, 6}. Intervenções cirúrgicas como a enucleação e exenteração podem ser necessárias em casos com invasão intraocular e infestações maciças com pouca resposta ao tratamento clínico, respectivamente.

No caso relatado, foi utilizado óxido amarelo de mercúrio a 1% enquanto se aguardava a confecção de oxicianureto de mercúrio a 1%, com boa resposta clínica.

CONCLUSÃO

A comunidade oftalmológica deve estar preparada para um diagnóstico precoce e terapêutica adequada da oftalmomiíase, uma vez que essa afecção pode estender-se profundamente na órbita, crânio, seios paranasais e cavidade oral, produzindo graves seqüelas.

O uso de éter sulfúrico mostrou-se efetivo para retirada das larvas e o óxido amarelo de mercúrio a 1% foi satisfatório como medida terapêutica alternativa.

SUMMARY

The authors present a case of ophthalmomyiasis with orbit-maxillo-buccal fistula due to Dermatobia hominis larvae. The medical treatment was carried out with sulfuric ether to remove the larvae, patches with yellow mercury oxide 1% ointment and systemic medication which included oral administration of antibiotics and antiinflammatory drugs. In spite of satisfactory resolution and spontaneous involution of fistula, eye enucleation was necessary.

REFERÊNCIAS BIBLIOGRÁFICAS

1. CARDOSO, A. E. C. - Infecções cutâneas parasitárias. In: CUCÉ, L. C. & FESTA NETO, C.: *Manual de Oftalmologia*. 1ª Ed. São Paulo, Editora Atheneu, 1990, p.25.
2. PESSOA, S. B. - *Parasitologia Médica*. 7ª Ed. Rio de Janeiro, Editora Guanabara Koogan S.A., 1969, p. 857-61.
3. ARAP, S. S. & cols. - Miíase de couro cabeludo: relato de caso com uso de retalho pediculado em artéria temporal no seu reparo. *Revista IATROS*, 8: 59-65, 1992.
4. GROSS, J.; GROSS, F. J. & FRIEDMAN, A. H. - Systemic infections and inflammatory diseases. In: Tasman, W. & Jaeger, E. A. *Clinical Ophthalmology*. 14ª Ed. Philadelphia, J. B. Lippincott Company, 1990, p. 36.
5. TOMIMATSU, P. I. & BELFORT Jr., R. - Emprego do éter na remoção da miíase. *Rev. Bras. Oft.*, 60: 325-7, 1981.
6. ROTBERG, A. - Dermatozoonoses. In: PRADO, F. C.; RAMOS, J. A. & VALE, J. R. *Atualização Terapêutica*. 10ª Ed. São Paulo, Editora Artes Médicas Ltda., 1975, p. 558.

novidades
OPHTHALMOS

**UM LABORATÓRIO ESPECIALIZADO EM
MICROBIOLOGIA OCULAR**

A Ophthalmos, no intuito de servir sempre e cada vez melhor a classe dos oftalmologistas, comunica que está iniciando os trabalhos de seu laboratório, oferecendo:

Antibiograma
específico para oftalmologia

Cultura de bactérias
Aeróbicas e Anaeróbicas

Micologia

Pesquisa de *Chlamydia*
Por imunofluorescência direta

Pesquisa de *Acanthamoeba*

Citologia

Material dos exames coletado no laboratório ou pelo próprio médico em seu consultório (solicitar envio de material).

Av. Cotovia, 514 – Moema – Tel.: 61-3389 e 240-8261

**PERFLUOROCTANE 5 ml
Embalagem de 5 ml estéril**

**SILICONE INTRA VÍTREO
1.000 cps 8 ml
5.000 cps 8 ml
Estéril**

**embalagens tipo mono dose
Estéril
Maior segurança**

São Paulo
Matriz:
Av. Brigadeiro Luiz Antonio, 4.830
Tel.: 885-0227 e 887-7407 – Fax: 887-9298
São Paulo, SP – Cep 01402

Filiais:
Moema – Av. Cotovia, 514
Tel.: 240-8261 e 61-3389
São Paulo, SP – Cep 04517
Centro – Rua Barão de Itapetininga, 297 cj. 35
Tel.: 257-9213
São Paulo, SP – Cep 01042

Ribeirão Preto – SP
Rua Américo Brasiliense, 413 loja 11
Tel.: 634-6751
Centro – Cep 014100


Rio de Janeiro
Av. Ataulfo de Paiva, 566 loja 311 – Leblon
Tel.: 239-5799 – Fax: 274-8695
Rio de Janeiro, RJ – Cep 22440

Rio Grande do Sul
Rua Dona Laura, 228 – gal. Costa Brava – loja 102
Moinhos de Vento
Porto Alegre, RS – Cep 90430

Betoptic® S

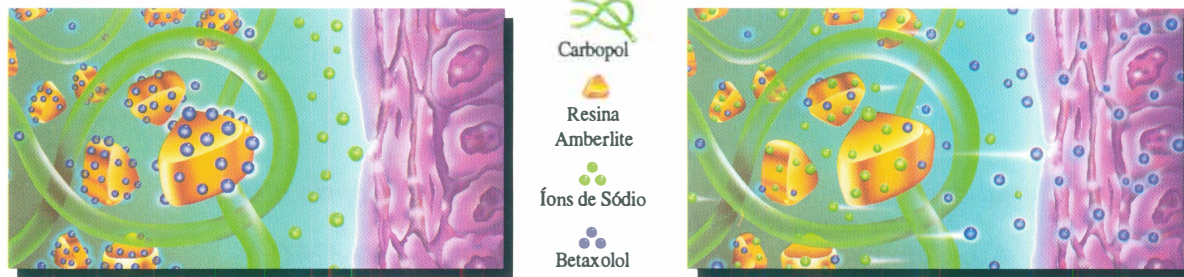
Betaxolol HCL 0,25%

Suspensão Iônica



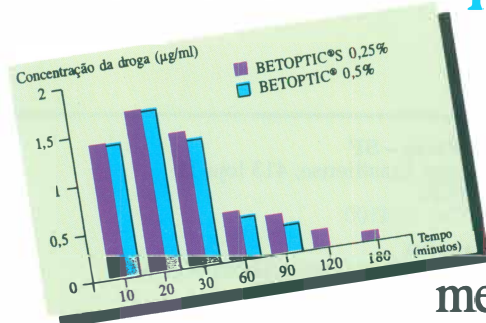
PRODUTO INTELIGENTE

Exclusiva tecnologia de sistema de troca iônica



Graças a um exclusivo e moderno sistema de troca iônica, Betoptic® S não provoca ardor, garantindo ao paciente uma melhor adesão ao tratamento.

Máxima eficácia com mínima dose de Beta-bloqueador.



Betoptic® S é eficaz mesmo com uma dose reduzida de Betaxolol, pois possui excelente biodisponibilidade, enviando a mesma quantidade de droga livre para o humor aquoso que o Betoptic® 0,5% Solução.

