

Capsulorhexis curvilínea contínua: como realizar com segurança⁺

Continuous curvilinear capsulorhexis

Marcos Guerra Martins ⁽¹⁾
 Márcia Regina Kimie Higashi ⁽²⁾
 Marcelo Carvalho da Cunha ⁽³⁾

RESUMO

Os autores descrevem um método de realizar a capsulorhexis circular contínua, baseado em literatura e experiência pessoal, tendo como objetivo o aumento da segurança e precisão do procedimento. Tal método é muito útil na facectomia extracapsular, e fundamental na facoemulsificação. A diferença deste método baseia-se na direção em que é empregada a força de tração na aba livre da cápsula, ocasionando um corte lento e preciso. É apresentada uma discussão a respeito de diversas variantes técnicas da capsulorhexis curvilínea contínua.

Palavras-chave: Capsulectomia; Capsulorhexis curvilínea contínua; Facectomia; Facoemulsificação; Implante de lente intra-ocular.

INTRODUÇÃO

A capsulorhexis curvilínea contínua (C.C.C.), proposta inicialmente por Gimbel e Neuham ⁶, provou ser o método mais confiável e seguro para a realização da retirada da cápsula anterior na cirurgia de catarata com implante de lente intra-ocular (L.I.O) dentro do saco capsular.

As **vantagens** com esta técnica são as seguintes:

1. Previne o contato da íris com outras estruturas que não a cápsula anterior do cristalino ⁶.
2. A ausência de irregularidades na borda da C.C.C. previne o aparecimento de sinéquias entre a íris e abas da cápsula anterior, que poderiam ocasionar distorções pupilares e captura da L.I.O. ⁶.
3. Permite melhor centralização da L.I.O. no saco capsular ².
4. Pode reduzir a taxa de opacificação da cápsula posterior por permitir uma melhor eliminação das células

epiteliais da cápsula anterior através da aspiração ¹.

5. Em caso de ruptura da cápsula posterior, a L.I.O., pode ser implantada no sulco ciliar anteriormente à borda da cápsula anterior ⁶.
6. A resistência e elasticidade da C.C.C. permite que a facoemulsificação endolenticular seja feita através de uma abertura pequena, protegendo o endotélio e permitindo o implante de uma L.I.O., mesmo que esta tenha 7mm de zona óptica ¹.
7. Preserva as fibras zonulares ⁴.
8. Permite a hidrodissecção e a hidrodelineação sem risco de rasgaduras radiais ⁴.
9. Aumenta a segurança do implante de LIO dobrável devido à flexibilidade e resistência da cápsula ⁴.

Mecânica da Capsulorhexis ¹

Inicia-se a capsulorhexis através de perfuração na região central da cápsula anterior, criando-se uma aba livre, havendo duas maneiras de prosseguir

⁺ Departamento de Oftalmologia da Escola Paulista de Medicina (EPM)

⁽¹⁾ Colaborador voluntário do setor de Catarata do Depto. de Oftalmologia da EPM.

⁽²⁾ Residente do terceiro ano do Depto. de Oftalmologia da EPM

⁽³⁾ Mestre em oftalmologia e Chefe do setor de Córnea do Depto. de Oftalmologia da EPM.

Endereço para correspondência: Marcos Guerra Martins. Rua Fausto Ferraz, nº 150, apto. 21, CEP: 01333-030, São Paulo (SP).

o corte. A primeira é tracionar a cápsula na direção perpendicular à que se deseja que o corte prossiga, até que a força exercida exceda a resistência do material. Neste método, iniciada a rasgadura, ela progredirá rapidamente, podendo sair de controle facilmente, e portanto não é a técnica mais recomendável. A segunda maneira é dobrar a aba livre sobre a região adjacente da cápsula e exercer uma força de tração na mesma direção que se deseja que siga a capsulorhexis, necessitando de uma força muito menor e permitindo um controle melhor, visto que o corte se dá lentamente, sem progressão repentina como no método anterior.

Pinças de Kraff-Utrata e suas modificações ganharam popularidade entre os cirurgiões, e a razão para isto é que ela permite que se eleve a aba de cápsula e se tracione no sentido desejado, assegurando que a capsulorhexis se dê por corte e não por estiramento.

Técnica (Arshinoff modif.)

O uso de uma substância viscoelástica preenchendo a câmara anterior é fundamental para a proteção do endotélio corneano e para ampliar o espaço onde se irá trabalhar.

Iniciar com três pontos de perfuração com o bisel dobrado de uma agulha de 13x4,5 a 1 mm do centro da cápsula, das 10 às 12 horas, unindo-os, formando uma aba com a concavidade voltada inferiormente e ligeiramente para a esquerda.

Tracionar a aba em direção horária a fim de cortar a cápsula formando uma espiral com distanciamento progressivo do centro até atingir o diâmetro programado. Continuar a capsulorhexis de modo circular, soltando-se e prendendo-se a cápsula com a pinça de modo que esta não se distancie do vértice de corte a ponto de alterar a direção de tração em relação à direção do corte.

Deverão ser necessárias de 5 a 10 aberturas e preensões com a pinça até que o corte encontre a espiral, entre 5

e 7 horas. A porção central da cápsula, agora livre na câmara anterior, é retirada com a mesma pinça e está terminada a capsulorhexis circular contínua.

Quanto ao diâmetro da C.C.C., este depende da técnica de facectomia a ser utilizada. A facectomia extra capsular exige um diâmetro de 6mm para permitir a extração do núcleo, que deve ser feita após hidrodissecção. Já na facoemulsificação, o diâmetro pode ser de 4 a 5mm, o que permite o implante de L.I.O. de qualquer diâmetro, e por ser relativamente pequeno mantém o núcleo no saco capsular durante a escultura e rotação, e ainda reduz o risco de contato da ponta da caneta de facoemulsificação com a íris e também protege o endotélio de lesões.

Utilizando-se este método, é menos provável que o corte se desvie em direção à periferia, mas se isto ocorrer, recomeça-se o corte com a tesoura de Vannas e novamente retoma-se a capsulorhexis com a pinça de Utrata.

DISCUSSÃO

O termo capsulorhexis curvilínea contínua, foi proposto por Gimbel e Neuhann⁵ para substituir o já existente capsulorhexis circular contínua. Estes autores argumentam que a técnica comporta variações na forma, que pode ser ovalada, central ou ligeiramente descentrada superiormente como propôs Mackool⁸, importando apenas que seja curvilínea e contínua, sem vértices, que poderiam originar rasgaduras radiais, o que comprometeria a segurança e a eficácia, do procedimento.

A técnica apresentada neste trabalho é baseada no relato de Arshinoff¹, que se mostrou reprodutível, segura, e precisa para a facoemulsificação *in situ*. Há múltiplas variações descritas para a capsulorhexis. Para a facectomia extra capsular (FEC), que ainda predomina em nosso meio, alguns autores^{3, 9, 10} propuseram modificações a

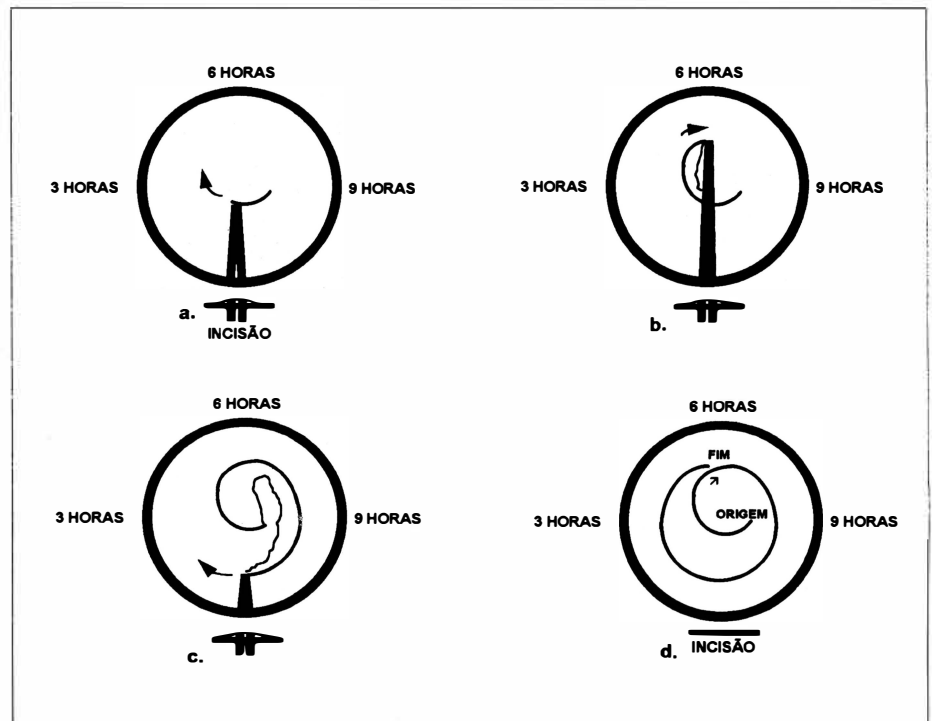


Fig. 1 - a. corte inicial feito com agulha com bisel dobrado. b. e c. fases intermediárias da C.C.C., usando pinça de Utrata. d. mostra todo o trajeto de corte na cápsula anterior.

fim de viabilizar a capsulorhexis para a FEC. Deluise ³ apresenta uma técnica em que é realizada uma capsulorhexis circular das 2 às 10 horas em sentido horário, e que no restante da circunferência seja feita capsulotomia em "abridor de latas", o que permite a ocorrência de algumas rasgaduras radiais relaxantes para prevenir a ruptura da zônula durante a extração do núcleo. Nishi ¹⁰ sugere que seja feita uma capsulorhexis circular contínua de 4 a 5mm de diâmetro, seguida de hidrodissociação e hidrodelineação, e então que se faça uma incisão radial às 11 horas com uma agulha fina com o bisel dobrado. Esta técnica alia as vantagens de se poder realizar a hidrodissociação com segurança com a de dar maior espaço para o núcleo sair do saco capsular devido à incisão relaxante. Mansour ⁹ apresenta uma técnica de transiluminação limbar para melhorar a visibilidade durante a capsulorhexis em cataratas maduras e hiper maduras.

Gimbel ⁴ apresenta a C.C.C. em dois estágios: o primeiro seria uma C.C.C. de pequeno diâmetro para a realização da endofacoemulsificação, e o segundo seria a ampliação da C.C.C. para um diâmetro suficiente para a implantação da L.I.O.

A capsulorhexis pode ser realizada também nos casos que apresentam sinéquias posteriores e dilatação pupilar deficiente. Após a sinequiálise, se não houver uma dilatação satisfatória, pode-se realizar uma iridectomia peri-

férica às 12 horas, seguida de uma iridotomia radial na mesma região, e então tem-se espaço suficiente para a capsulorhexis. Ao final da cirurgia pode-se suturar a íris com fio de polipropileno 10-0.

Hansen ⁷ apresenta como complicação da C.C.C., a constrição progressiva da abertura capsular anterior. Tal complicação foi associada a alguma condição que afete o músculo ciliar ou as fibras zonulares, como a pars planite e a distrofia miotônica. O uso de lentes intra oculares com alça de polipropileno ou diâmetro total pequeno também parece estar relacionado, porém não como causa isolada. As lentes de peça única em PMMA manteriam melhor a forma do saco capsular por terem alças com maior rigidez e memória, prevenindo esta condição. O tratamento proposto para a constrição progressiva é a capsulotomia anterior com Nd YAG laser, quando chega a ocorrer redução significativa da acuidade visual, no geral com aberturas capsulares com menos de 2mm de diâmetro.

Tendo sido apresentadas e discutidas diversas variações de técnica da C.C.C., julgamos que cabe ao cirurgião utilizar aquelas que se adaptarem melhor à sua habilidade e ao tipo de catarata a ser operada.

SUMMARY

Authors present a method on doing continuous curvilinear

capsulorhexis that is based on literature and personal experience. Such a method has showed to be safer, easier and more precise than the traditional ones. The main difference between it and the others is the direction that the tractional force is employed on the capsular flap. We discuss about several other technics of continuous curvilinear capsulorhexis.

REFERÊNCIAS BIBLIOGRÁFICAS

1. ARSHINOFF, S. - Mechanics of Capsulorhexis. *J. Cataract Refract Surg.*, **18**: 623-628, 1992.
2. COLVARD, D. M. - Intraocular Lens Centration with Continuous Tear Capsulotomy. *J. Cataract Refract Surg.*, **16**: 312-314, 1990.
3. DELUISE, V. P. - Modified Capsulorhexis for Extracapsular Cataract Surgery. *Ophthalmic Surgery*, **22**: 623-624, 1991.
4. GIMBEL, H. V. - Two-stage Capsulorhexis for Endocapsular Phacoemulsification. *J. Cataract Refract Surg.*, **16**: 246-249, 1990.
5. GIMBEL, H. V.; NEUHANN, T. - Continuous curvilinear capsulorhexis (letter). *J. Cataract Refract Surg.*, **17**: 110-111, 1991.
6. GIMBEL, H. V.; NEUHANN, T. - Development, advantages, and methods of continuous circular capsulorhexis technique. *J. Cataract Refract Surg.*, **16**: 31-37, 1990.
7. HANSEN, S. O. et al. - Progressive constriction of the anterior capsular opening following intact capsulorhexis. *J. Cataract Refract Surg.*, **19**: 77-82, 1993.
8. MACKOOL, R. - Eccentric Capsulorhexis and Bidirectional Endocapsular Phacoemulsification. *J. Cataract Refract Surg.*, **17**: 221-224, 1991.
9. MANSOUR, A. M. - Anterior Capsulorhexis in Hyperature Cataracts. *J. Cataract Refract Surg.*, **19**: 116-117, 1993.
10. NISHI, O. - Extracapsular Cataract Extraction with Keyhole Capsulorhexis and Lens Epithelial Cell Removal. *J. Cataract Refract Surg.*, **16**: 249-252, 1990.