

Melanoma da coróide na criança - Relato de caso e revisão da literatura

Choroidal melanoma in a child - Case report and literature review

Silvana Artioli Schellini ⁽¹⁾
Edson Nacib Jorge ⁽¹⁾
Maria Fernanda Grillo Milanezi ⁽²⁾
Mariângela Ester Alencar Marques ⁽²⁾

RESUMO

O melanoma uveal é raro na infância. Relata-se um caso de melanoma da coróide em criança de 5 anos que se manifestou por baixa visão, olho vermelho e dor. Os exames ultrassonográfico e tomográfico mostraram tumor intraocular extenso e o exame histopatológico mostrou se tratar de melanoma do tipo epitelióide de pequenas células. São enfatizados os fatores prognósticos do melanoma coroidal e a raridade do melanoma uveal na criança.

Palavras-chave: Melanoma da coróide; Tumor ocular; Oncologia Pediátrica

INTRODUÇÃO

Os tumores intra-oculares são raros na criança. O mais freqüente é o retinoblastoma que representa 3% dos tumores malignos da infância ¹.

O melanoma é o tumor intra-ocular mais comum da idade adulta. Estima-se que a incidência do melanoma nos E.U.A., na idade de 85 anos, seja de 3,7/100.000; porém, entre indivíduos de 20 anos, a incidência estimada é de 0,1/100.000 ².

O melanoma uveal é muito raro na criança - entre 1624 casos de melanoma, OSTERLIND ³ encontrou apenas 0,7% ocorrendo em crianças de 0 a 14 anos. Até o ano de 1965 haviam apenas 14 casos de melanoma uveal descritos em crianças menores que 10 anos de idade no mundo ⁴. No Brasil, MIRANDA et al. ⁵ citam um caso de melanoma da coróide em criança de 2 anos de idade.

Relatamos um caso de melanoma da coróide em uma criança que é acompanhada em nosso Serviço.

RELATO DE CASO

LHD, feminina, branca, 5 anos, encaminhada para o Serviço de Oftalmologia da Faculdade de Medicina de Botucatu - UNESP - em janeiro/1995 com queixa de perda da visão no olho esquerdo há 15 dias. Há 2 dias, apresentou dor ocular forte, olho vermelho e vômitos. Negava qualquer episódio anterior, outros sintomas acompanhantes ou casos semelhantes em familiares.

Ao exame ocular, o olho esquerdo apresentava percepção luminosa negativa, injeção ciliar, edema difuso da córnea (++/+++), câmara anterior rasa (ausente na periferia), íris com atrofia do mesoderma superficial, semimídiase paralítica, cristalino sem alterações, perda do reflexo vermelho do fundus e visualização de massa tumoral escura no setor nasal atrás do cristalino. À digitopressão, o olho estava pétreo e à fundoscopia observava-se a presença de lesão castanho-escura com áreas claras, bastante elevada, recoberta por reti-

¹ Departamento de Oftalmologia, Otorrinolaringologia e Cirurgia de Cabeça e Pescoço

² Departamento de Patologia
Faculdade de Medicina de Botucatu - UNESP

Endereço para correspondência: Silvana Artioli Schellini - Departamento de Oftalmologia, Otorrinolaringologia e Cirurgia de Cabeça e Pescoço - Faculdade de Medicina de Botucatu - UNESP - CEP: 18618-000 - Rubião Junior - Botucatu - S.P.

na descolada, visualizada na região nasal pré-equatorial e se estendendo até o polo posterior.

A ecografia revelou presença de massa na região pré-equatorial nasal, estendendo-se do corpo ciliar até o polo posterior, com formato de "botão", medindo 15,1x11,1x16,0 mm, sem formações císticas no seu interior. A estrutura interna era bastante irregular com refletividade média a alta. O tecido era bastante vascularizado e com algumas calcificações puntiformes em seu interior. A retina estava descolada. Havia pequena quantidade de líquido subretiniano.

À tomografia, a lesão era hiperdensa, de contornos definidos, pontos de calcificação, com realce após injeção endovenosa de contraste, restrita ao globo ocular (Fig. 1).

Frente aos achados de exame, fez-se o diagnóstico de tumor intra-ocular e optou-se pela enucleação imediata, com implante de esfera de acrílico na cavidade. Após a enucleação foi feito esquema de imunostimulação com BCG.

A macroscopia do globo ocular evidenciou massa tumoral enegrecida, preenchendo grande parte da cavidade ocular, originando-se do pólo posterior, em formato de cogumelo. Os cortes histológicos demonstraram neoplasia

melanocítica, ricamente vascularizada, com intensa pigmentação, com ruptura da membrana de Bruch e invasão tumoral da esclera, porém sem ultrapassá-la. A área de contato do tumor com a esclera era extensa. A retina estava descolada e com exsudato subretiniano sero-hemorrágico. Não haviam células tumorais no vítreo. O nervo óptico não apresentava comprometimento neoplásico. A íris e o cristalino estavam anteriorizados pelo tumor, causando diminuição da profundidade da câmara anterior e fechamento do ângulo de drenagem por sinéquias anteriores extensas. As células tumorais eram do tipo epitelióide, pequenas e uniformes, citoplasma amplo, com grande quantidade de melanina e núcleo com nucléolo e raras mitoses (Fig. 2). Foram observados alguns focos de calcificação (principalmente próximo às margens do tumor) e focos de necrose tumoral. O diagnóstico histopatológico foi de *melanoma coroidal do tipo pequenas células epitelióides*.

Após 15 meses de seguimento no Serviço de Onco-oftalmologia da UNESP, a criança não apresenta doença metastásica ou recorrência local.

DISCUSSÃO

O melanoma uveal é tumor raro. Estima-se que ocorram cerca de 1500 casos novos por ano nos E.U.A., com incidência calculada em 6:1.000.000⁶. Não há predileção por sexo^{3,8}. Quanto à raça, o melanoma é muito mais freqüente em brancos que em negros⁹. Geralmente acomete indivíduos acima dos 60 anos^{7,8,10}, sendo o pico na 8ª década da vida. O melanoma, especialmente o uveal, é raro

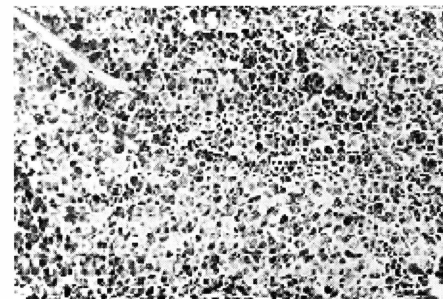


Fig 2 - Células tumorais melanocíticas, do tipo epitelióide, pequenas e uniformes, contendo grande quantidade de pigmento. (HE - x100).

em crianças¹¹. Na Dinamarca, em estudo de 40 anos, encontrou-se apenas 11 casos de melanoma ocular em crianças menores que 14 anos³. Nos E.U.A., dentre 791 melanomas, nenhum ocorreu em indivíduo menor que 15 anos¹². Apenas 1% dos melanomas uveais ocorrem antes dos 20 anos de idade⁷. A incidência do melanoma ocular na faixa etária de até 20 anos está entre 0,6 a 1,6%^{3,13,14,15}.

Este é o primeiro caso de melanoma uveal na infância em nosso Serviço. A criança tinha 5 anos na época do diagnóstico e nesta ocasião o tumor já possuía tamanho grande. Tendo em vista que o melanoma coroidal é um tumor de crescimento lento, e que leva cerca de 5 anos para atingir grandes dimensões (> 15 mm)¹⁶, como o observado em nossa paciente, pode-se supor que a doença tenha se iniciado em tenra idade. Existe relato de criança recém-nascida que apresentava extenso melanoma uveal com metástases hepáticas¹⁷.

O melanoma uveal pode se manifestar por queixas de dor ocular forte¹⁸, visão borrada¹⁹, e estrabismo²⁰, embora a doença seja assintomática em número expressivo de pacientes²¹ e descoberta em exame oftalmoscópico de rotina. A paciente que apresentamos queixava-se de perda visual que é o sintoma mais freqüente nos portadores de melanoma da coróide⁹ e pode ser decorrente de descolamento da retina ou catarata¹⁹. Queixava-se também de dor ocular e olho vermelho, e o exame ocular era compatível com glaucoma agudo secundário. A presença de glaucoma

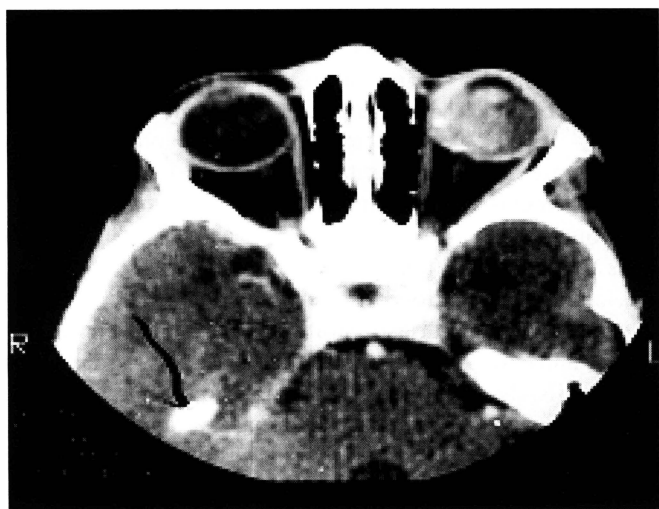


Fig 1 - Corte tomográfico mostrando globo ocular esquerdo contendo lesão hiperdensa e com pontos de calcificação.

secundário é um dos fatores de mal prognóstico nos melanomas²². O aumento da pressão ocular ocorre em cerca de 3,4 a 20%²³ dos olhos com melanoma da coróide e pode ser consequência de neovascularização da íris, crescimento de tecido fibrovascular no ângulo de drenagem, sinéquias anteriores ou anteriorização do diafragma lente-íris^{18,24}. Outras possibilidades seriam obstrução do ângulo por células tumorais necróticas ou melanina fagocitada por macrófagos que ocluiriam o ângulo de drenagem²³.

À biomicroscopia era possível visualizar a massa tumoral atrás do cristalino, confirmando-se sua presença por meio do exame fundoscópico. O exame ultrassonográfico mostrava que o tumor era de origem coroidal. Cerca de 80% dos melanomas uveais ocorrem na coróide; 10 a 15% no corpo ciliar e 5 a 8% na íris^{3,7}. O ultrassom é um exame particularmente interessante para o diagnóstico, principalmente quando há descolamento da retina extenso ou meios opacos. Ele pode confirmar a natureza sólida da lesão e suas dimensões exatas - o tamanho do tumor vai influir não só na escolha do tratamento, como está ligado ao prognóstico do paciente^{17,19}. Para o ultrassonografista experiente, o exame pode fornecer induções do tipo histopatológico do tumor²⁵. O exame sonográfico em nossa paciente mostrou outro aspecto raro do melanoma que foi a presença das calcificações. Os depósitos de cálcio, freqüentes no retinoblastoma, raramente estão presentes nos melanomas²⁰.

A tomografia também auxilia no diagnóstico. No presente caso, confirmou a presença das calcificações e que a lesão estava restrita ao globo ocular. O valor do exame tomográfico nos melanomas está em detectar a extensão extra-escleral do tumor^{7,19} e a presença de metástase cerebral.

Após o diagnóstico clínico, optamos pela enucleação. Há controvérsias quanto à indicação da enucleação para tratamento do melanoma uveal²⁶, po-

endo-se ter, com este procedimento, a disseminação de células tumorais²⁷. O tamanho do tumor auxilia na escolha do tratamento. Os melanomas são classificados em pequenos (diâmetro menor que 10mm), médios (10 à 15mm) e grandes (maior que 15mm)^{13,22}. Nos tumores pequenos na Europa e nos E.U.A., raramente se recomenda a enucleação²⁸, podendo-se optar por "monitorização" do tumor por meio de exames periódicos - os fatores preditivos que indicariam a intervenção seriam o aparecimento de novos sintomas, aumento de tamanho (principalmente em espessura), descolamento da retina e aparecimento de "clumps" de pigmento laranja na superfície do tumor^{18,29}. Parece que a sobrevida dos portadores de pequenos melanomas tratados com braquiterapia é superior à de indivíduos enucleados⁶, embora as metástases possam estar presentes também nestes pacientes. Nos tumores maiores é consenso a indicação da remoção do globo ocular²⁶, podendo-se simplificarmente dizer que a enucleação deve ser feita quando o tumor ocupa a maior parte do globo ocular²⁶.

A localização do tumor é outro fator importante para a escolha do tratamento e para o prognóstico. Os tumores originários de sítios mais anteriores, pré-equatoriais, apresentam maior risco de metástases³⁰. Porém são mais facilmente abordados em ressecções cirúrgicas (extra ou endoressecções)¹⁹.

Outros fatores que influenciam na escolha do tratamento seriam a idade, a saúde geral do paciente e a disponibilidade das técnicas alternativas para o tratamento. No arsenal terapêutico alternativo existem, ainda, uso de placas radioativas (cobalto, rutênio, iodo¹²⁵, paládio) e a fotocoagulação^{19,26,31}.

No pós-operatório, a conduta também é controversa com relação ao uso de terapêutica adicional. Embora tenhamos optado pela imunestimulação pós-operatória com BCG, não há evidências de que a quimioterapia ou a imunoterapia sejam efetivas.

O exame histopatológico define outros fatores relacionados ao prognóstico. Os melanomas são classificados histologicamente em epitelióides, fusiformes ou mistos - o tipo misto é o mais freqüente (52%); o epitelióide é o de pior prognóstico e ocorre em apenas 10% dos casos^{8,15}. As células epitelióides se assemelham às células da crista neural primitiva, precursoras dos melanócitos uveais e são consideradas como indiferenciadas ou anaplásicas¹⁹. Porém, os tumores epitelióides do tipo pequenas células possuem prognóstico mais favorável⁵.

O presente caso foi classificado histopatologicamente como epitelióide de pequenas células, assim como também outros 2 melanomas que ocorreram em crianças^{16,18}. Em adição ao tipo celular, a quantidade de mitoses pode ser indício de maior agressividade do tumor. O tumor que descrevemos possuía raras mitoses, a escassez ou a ausência de mitoses já foram observadas em melanomas por outros^{5,18}.

O tumor descrito era intensamente pigmentado. A quantidade de melanina parece não estar relacionada com malignidade, podendo tumores densamente pigmentados, supostamente bem diferenciados, serem altamente malignos³².

Nossa paciente encontra-se em seguimento. O acompanhamento deve ser longo, uma vez que as metástases podem ocorrer até 10 anos após o diagnóstico⁸. As metástases para o fígado são as mais freqüentes¹⁵. Aproximadamente 30 a 50% dos pacientes morrem dentro de 5 anos após a enucleação^{33,34}.

Apontamos alguns fatores de prognóstico adverso nesta criança. A idade, porém, constitui-se em fator favorável. Levantamento de SHIELDS et al.¹⁵, de 40 pacientes portadores de melanoma, seguidos em média por mais de 5 anos, revelou apenas um óbito em paciente de 20 anos.

O melanoma uveal, embora raro, deve ser considerado nos diagnósticos diferenciais dos tumores intra-oculares da infância. O comportamento deste tu-

mor na criança parece ser diferente do melanoma uveal do adulto.

SUMMARY

The uveal melanoma is unusual in children. We described a child five-years old with choroidal melanoma wich occurred with low vision, red eye and ocular pain. The ultrasonographic an tomographic exams showed large intraocular tumor and in the histopathological analysis we founded epithelioid melanoma of small cells. Prognostic factors and the rarity of the uveal melanoma in the children were emphasised.

Key words: Choroidal melanoma, Ocular tumor, Pediatric Oncology.

AGRADECIMENTO

À Sra. Enilze Volpato pelo auxílio na revisão bibliográfica e ao Dr. Dairton Miranda por auxílio no diagnóstico histopatológico.

REFERÊNCIAS BIBLIOGRÁFICAS

1. AUSTIN, D. F.; FLANNERY, J.; GREENBERG, R.; et al. - The SEER program, 1973 - 1982. *IARC. Sci. Publ.*, **87**: 101-107, 1988.
2. YOUNG, J. L.; PERCY, C. L.; ASIRE, A. J. - Surveillance, epidemiology and end results: incidence and mortality data 1973-1977. *Natl. Cancer. Inst. Monogr.*, **57**: 1-187, 1981.
3. OSTERLIND, A. - Trends in incidence of ocular malignant melanoma in Denmark 1943-1982. *Int. J. Cancer.*, **40**: 161-164, 1987.
4. VERDAGUER, J. Jr. - Prepuberal and puberal melanomas in ophthalmology. *Am. J. Ophthalmol.*, **60**: 1002-1011, 1965.
5. MIRANDA, D.; SILVA, F. A.; BOCCHESI, W. T. - Melanoma maligno de coróide tipo epitelíode de células pequenas: uma classificação celular? *Arq. Bras. Oftalmol.*, **48**: 77-82, 1985.
6. COLEMAN, D. J.; SILVERMAN, R. H.; RONDEAU, M. J. et al - Ultrasonic tissue characterization of uveal melanoma and prediction of patient survival after enucleation and brachytherapy. *Am. J. Ophthalmol.*, **112**: 682-688, 1991.
7. ZEE, G. L. V.; TOWSEND, J. C.; TESEN, P. F. et al. - Malignant melanoma of the choroid with literature review. *J. Am. Optom. Assoc.*, **64**: 315-328, 1993.
8. HAYTON, S.; LAFRENIERE, R.; JERRY, L. M. et al. - Ocular melanoma in Alberta: a 38 year review pointing to the importance of tumor size and tumor histology as predictors of survival. *J. Surg. Oncol.*, **42**: 215-218, 1989.
9. HILL, J. C.; STANNARD, C.; BOWEN, R. M. - Ciliary body malignant melanoma in a black child. *J. Pediatr. Ophthalmol. Strabismus*, **28**: 38-40, 1991.
10. EGAN, K. M.; SEDDON, J. M.; GLYNN, R. J. et al. - Epidemiological aspects of uveal melanoma. *Surv. Ophthalmol.*, **32**: 239-251, 1988.
11. PETRILLI, A. S.; CARAN, E. M.; SILVA, N. S. et al. - Melanoma na infância. *Bras. Med.*, **67**: 48-57, 1994.
12. MAHONEY, M. C.; BURNETT, W. S.; MAJEROVICS, A. et al. - The epidemiology of ophthalmic malignancies in New York State. *Ophthalmology*, **97**: 1143-1147, 1990.
13. PAUL, E. V.; PARNELL, B. L.; FRAKER, M. - Prognosis of malignant melanoma of the choroid and ciliary body. *Int. Ophthalmol. Clin.*, **2**: 387-402, 1962.
14. BARR, C. C.; McLEAN, I. W.; ZIMMERMAN, L. E. - Uveal melanoma in children and adolescents. *Arch. Ophthalmol.*, **99**: 2133-2136, 1981.
15. SHIELDS, C. L.; SHIELDS, J. A.; MILITE, J. et al. - Uveal melanoma in teenagers and children - a report of 40 cases. *Ophthalmology*, **98**: 1662-1666, 1991.
16. SAHEL, J. A.; PESAVENTO, R.; FREDERICK, A. R. et al. - Melanoma arising de novo over a 16 month period. *Arch. Ophthalmol.*, **106**: 381-385, 1988.
17. BROADWAY, D.; LANG, S.; PACH, M. R. C. et al. - Congenital malignant melanoma of the eye. *Cancer*, **67**: 2642-2652, 1991.
18. WILCOX, T. K. - Case report: ciliary body melanoma with extrascleral extension. *J. Am. Optom. Assoc.*, **62**: 529-532, 1991.
19. BETINJANE, A. J.; CARVALHO, C. A.; AZEVEDO, M. L.; HELAL Jr, J. - Melanoma da coróide em jovem - inflamação e hipertensão intra-ocular aguda como manifestações clínicas iniciais. *Arq. Bras. Oftalmol.*, **47**: 121-124, 1984.
20. RENNIE, I. G. - Diagnosis and treatment of ocular melanomas. *Br. J. Hosp. Med.*, **46**: 144-156, 1991.
21. ROLDAN, M.; LLANES, F.; NEGRETE, O. et al. - Malignant melanoma of the choroid associated with melanosis oculi in a child. *Am. J. Ophthalmol.*, **104**: 662-663, 1987.
22. EL BABA, F.; HAGLER, W. S.; DE LA CRUZ, A. et al. - Choroidal melanoma with pigment dispersion in vitreous and melanolytic glaucoma. *Ophthalmology*, **95**: 370-377, 1988.
23. SHIELDS, C. L.; SHIELDS, J. A.; SHIELDS, M. B. et al. - Prevalence and mechanisms of secondary intraocular pressure elevation in eyes with intraocular tumors. *Ophthalmology*, **94**: 839-846, 1987.
24. RENNIE, I. G. - Melanomas, metástases and survival. *Br. J. Ophthalmol.*, **77**: 685-687, 1993.
25. BETINJANE, A. J. & ABREU, G. - Correlação entre o traçado ecográfico obtido pela ultrassonografia A e tipo histológico em melanomas de coróide. *Arq. Bras. Oftalmol.*, **56**: 330-333, 1993.
26. SHIELDS, J. A. & SHIELDS, C. L. - Current management of posterior uveal melanoma. *Mayo Clin. Proc.*, **68**: 1196-1200, 1993.
27. ZIMMERMAN, L. E.; McLEAN, I. W.; FOSTER, W. D. - Does enucleation of the eye containing a malignant melanoma prevent or accelerate the dissemination of tumor cells? *Br. J. Ophthalmol.*, **62**: 420-425, 1978.
28. LYONS, C. J. & HUNGERFORD, J. - Detection of ocular malignancies. *J. R. Soc. Med.*, **83**: 165-167, 1990.
29. AUGSBURGER, J. J.; SCHROEDER, R. P.; TERRITO, C. et al. - Clinical parameters predictive of enlargement of melanocytic choroidal lesions. *Br. J. Ophthalmol.*, **73**: 911-917, 1989.
30. FOLBERG, R.; McLEAN, I. W.; ZIMMERMAN, L. E. - Malignant melanoma of the conjunctiva. *Human. Pathol.*, **16**: 463-469, 1985.
31. DAMATO, B. E. - An approach to the management of patients with uveal melanoma. *Eye*, **7**: 388-397, 1993.
32. DEGRAZIA, C. O. & MELAMED, J. - Melanoma coróide de células epiteliais pequenas. *Arq. Bras. Oftalmol.*, **43**: 75-80, 1980.
33. PACH, J. M.; ROBERTSON, D. M.; TANEY, B. S. et al. - Prognostic factors in choroidal and ciliary body melanomas with extrascleral extension. *Am. J. Ophthalmol.*, **101**: 325-331, 1986.
34. DONOSO, L. A.; BERD, D.; AUGSBURGER, J. J. et al. - Metastatic uveal melanoma. *Arch. Ophthalmol.*, **103**: 796-798, 1985.