

# Invasão do nervo óptico por melanoma maligno da úvea

## *Optic nerve invasion by uveal malignant melanoma*

Eduardo Ferrari Marback <sup>(1)</sup>  
Patrícia Maria Fernandes <sup>(2)</sup>  
Bruno Barbosa Castelo Branco <sup>(3)</sup>  
Roberto Lorens Marback <sup>(4)</sup>  
Danilo Cruz Sento Sé <sup>(5)</sup>

### RESUMO

Relatamos estudo clínico-patológico de um caso de invasão do nervo óptico por melanoma maligno da úvea. Comentamos as formas mais comuns de invasão extra-ocular por melanomas da úvea ressaltando a raridade da invasão extra-ocular destas neoplasias através do nervo óptico. Enfatizados a importância de seccionar o mais longo possível o nervo óptico ao realizarmos enucleações.

**Palavras-chave:** Melanoma maligno; Úvea; Nervo óptico.

Invasão do nervo óptico por melanoma maligno da úvea ocorre muito raramente <sup>1, 2, 3, 5</sup>. O estudo clínico-patológico de um destes casos motivou o presente relato.

### APRESENTAÇÃO DO CASO

Paciente do sexo feminino, 51 anos, branca, doméstica, natural de Feira de Santana, Bahia. Registro nº 331642 do Hospital Universitário Professor Edgard Santos.

Foi atendida apresentando amaurose, dor e glaucoma neovascular em OD. A pressão intra-ocular de OD era de 38 mmHg. A retina estava totalmente descolada e havia acentuada rubeose da íris. Diante da forte suspeita clínica de melanoma maligno da coróide foi proposta a enucleação de OD, não aceita pela paciente. O OE não exibia anormalidades e a visão era igual a um com correção. Regressou para consulta um ano e meio após. Persistia em OD o quadro clínico anterior agora com pressão intra-ocular de 50 mmHg. Finalmente, voltou para exame três anos e

meio após a primeira consulta queixando-se de fortes dores em OD, que apresentava opacificação total do cristalino e hipotonia. O OE continuava com visão corrigida igual a um e sem anormalidades ao exame. Foi submetida a enucleação de OD sob anestesia geral. A paciente não mais retornou ao hospital após a alta.

### ESTUDO ANÁTOMO-PATOLÓGICO

A macroscopia revelou globo ocular direito fixado em formol medindo 24x23x23 milímetros com 12 milímetros de nervo óptico. Câmara anterior com profundidade diminuída e o globo ocular não transluminava. Seccionado horizontalmente observou-se a câmara vítrea totalmente preenchida por massa de cor negra. Tal massa pigmentada se estendia por nove milímetros no nervo óptico, ocupando toda sua espessura, estando também presente no tecido orbitário adjacente ao nervo óptico (Fig. 1). O cristalino estava cataratoso e deslocado para diante.

As secções histológicas coradas pela

<sup>(1)</sup> Aluno do Curso de Especialização da Clínica Oftalmológica da Faculdade de Medicina da Universidade Federal da Bahia.

<sup>(2)</sup> Aluna do Curso de Especialização da Clínica Oftalmológica da Faculdade de Medicina da Universidade Federal da Bahia.

<sup>(3)</sup> Aluno do 6º ano da Faculdade de Medicina da Universidade Federal da Bahia.

<sup>(4)</sup> Professor Adjunto. Doutor. Clínica Oftalmológica da Faculdade de Medicina da Universidade Federal da Bahia. Chefe do Serviço de Oftalmologia do Hospital São Rafael. Fundação Monte Tabor. Salvador, Bahia.

<sup>(5)</sup> Professor Auxiliar. Clínica Oftalmológica da Faculdade de Medicina da Universidade Federal da Bahia. Coordenador do Serviço de Oftalmologia do Hospital São Rafael. Fundação Monte Tabor. Salvador, Bahia.

**Endereço para correspondência:** Eduardo Ferrari Marback - Av. Garibaldi 1987, 3º andar - CEP 40210-070 - Salvador - Bahia.

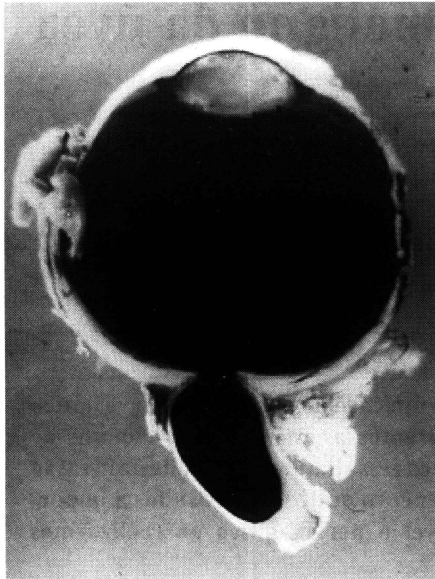


Fig. 1 - A macroscopia revela câmara vítrea totalmente preenchida por massa de coloração negra que invade o nervo óptico e também está presente no tecido orbitário adjacente ao mesmo.

hematoxilina e eosina revelaram extensas sinéquias anteriores e rubeose da íris. O cristalino apresentava numerosos glóbulos de Morgagni e degeneração calcífica. A câmara vítrea estava preenchida por tumor necrótico, impedindo a caracterização de suas células e apresentando densa pigmentação melânica. A massa tumoral invadia em grande extensão o nervo óptico onde foi possível observar ser constituída por células fusiformes com nucléolos bem evidentes e células epitelióides (Fig. 2).

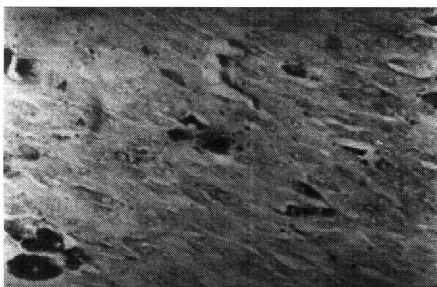


Fig. 2 - Microfotografia - A tumoração que invadia o nervo óptico estava constituída por células fusiformes com nucléolos bem evidentes e por células epitelióides. Pigmento melânico pode ser observado. H.E. 20X40.

O tumor comprometia também gordura orbitária adjacente ao nervo óptico nas proximidades do pólo posterior do globo ocular. As secções examinadas não permitiam determinar a origem escleral ou através túnicas meníngeas desta invasão. O diagnóstico histopatológico foi de melanoma maligno da úvea tipo misto com acentuada necrose e invasão de nervo óptico e órbita.

### DISCUSSÃO

Invasão extra-ocular por melanomas malignos da úvea tem significado muito importante na piora do prognóstico destas neoplasias. Ocorre geralmente através do trajeto de vasos e nervos ciliares e do trajeto ou das próprias veias vorticosas, sendo rara a invasão diretamente através da esclera, nervo óptico<sup>1-5</sup>, ou através dos nervos ciliares curtos e longos<sup>6</sup>. Tais fatos contrastam muito com a invasão extra-ocular dos retinoblastomas ocorrendo freqüentemente através da infiltração direta do nervo óptico e dos seus espaços meníngeos levando ao envolvimento do sistema nervoso central<sup>2,3</sup>.

A invasão do nervo óptico por melanoma maligno da úvea tem sido raramente descrita e não conseguimos encontrar casos semelhantes na literatura oftalmológica brasileira. Para MC LEAN<sup>3</sup> a invasão do nervo óptico por melanomas malignos da úvea tende a ocorrer se a neoplasia tem origem nas adjacências da papila. O término da membrana de Bruch nas proximidades da papila representa área de menor resistência facilitando portanto a invasão do nervo óptico. A invasão extra-ocular através da esclera por melanomas malignos da úvea é facilitada quando existe necrose escleral espontânea associada com grandes melanomas malignos necróticos ou necrose escleral iatrogênica após procedimentos cirúrgicos para descolamento de retina ou mais raramente após irradiação por placa de cobalto<sup>3</sup>. Outro fator que poderia facilitar a invasão do nervo óptico por me-

lanomas malignos da úvea seria a associação com glaucoma e conseqüente atrofia cavernosa do nervo óptico direcionando mecanicamente células neoplásicas para o mesmo. Vale lembrar que no caso que ora relatamos a paciente apresentava glaucoma de longa duração associado a elevados níveis tensionais.

Consideramos relevante mencionar que no caso em discussão foi impossível determinar a origem da neoplasia no corpo ciliar ou coróide, desde que não se apresentava na íris ao exame inicial. No primeiro exame o estudo ultrasonográfico poderia ter indicado tal origem. No entanto, este exame não era disponível entre nós na época do atendimento. Ademais, o acentuado grau de necrose da massa tumoral que preenchia a totalidade de câmara vítrea não permitiu a caracterização celular do melanoma, sendo feita apenas no segmento de nervo óptico invadido pela neoplasia revelando melanoma do tipo misto.

Finalmente lembramos da necessidade de seccionar o nervo óptico o mais longamente possível ao se efetuar enucleações, sobretudo em casos suspeitos de neoplasia intra-ocular até mesmo para que possa ser permitido o estudo histopatológico de tal estrutura.

### SUMMARY

*A case of optic nerve invasion by uveal malignant melanoma is related. The usual forms of extra-ocular invasion by uveal malignant melanomas are commented. The need of the largest possible optic nerve section while performing enucleations is emphasized.*

### REFERÊNCIAS BIBLIOGRÁFICAS

1. CHESSE, J.; ALBERT, D. M.; BELLOWS, A. R.; DALLOW, R. - Uveal melanoma: Case report of extension through the optic nerve to the surgical margin in the orbital apex. *Br. J. Ophthalmol.*, 68: 272-275, 1984.
2. MARBACK, R. L. - Aspectos clínico-patológicos

*Invasão do nervo óptico por melanoma  
maligno da ívea*

- dos retinoblastomas. In BRIK, M.: *Tumores oculares. Anais de Oftalmologia*. 3: 9-15, 1984.
3. MC LEAN, I. W. - Uveal tract and malignant melanomas. In: Spencer, W.H., ed. *Ophthalmic Pathology. An Atlas and Textbook*. Vol. 3. 4 ed. W.B. Saunders Company, Philadelphia, 1996.
4. MC LEAN, I. W.; BURNIER, M. N.; ZIMMERMAN, L. E.; JAKOBIEC, F. A. - *Atlas of tumor Pathology. Tumors of the Eye and Ocular Adnexa*. Armed Forces Institute of Pathology. Washington D.C. 1993.
5. SPENCER, W. H.; IVERSON, H. A. - Diffuse melanoma of the iris with extrabulbar extension via the optic nerve. *Surv. Ophthalmol.* 10: 365-371, 1965.
6. WOLTER, J. R. - Orbital extension of choroidal melanoma: Within a long posterior ciliary nerve. *Tr. Am. Ophth. Soc.*, 81: 47-59, 1983.

# IV SIMPÓSIO INTERNACIONAL DE ATUALIZAÇÃO EM OFTALMOLOGIA DA SANTA CASA DE SÃO PAULO

## 12 a 14 de Junho de 1997

### Hotel Macksoud Plaza - São Paulo

#### **Convidados Internacionais confirmados:**

Henry I. Baylis  
Harmindes S. Dua  
Julio Prieto-Diaz  
Afonso Castanera de Molina  
Patrick De Potter

Principais temas que serão abordados:

Córnea/Doenças Externas, Cirurgia Refrativa, Plástica Ocular, Órbita e Vias Lacrimais, Retina e Vítreo, Estrabismo e Catarata.

Paralelo ao Simpósio serão realizadas Sessões de Temas Livres onde os apresentadores concorrerão ao prêmio "Geraldo Vicente de Almeida" pelo melhor tema apresentado.

#### **Informações: J. D. E. Comunicações e Eventos**

Al. Santos, 705 - 1º andar - Cj. 19

CEP 01419-001 - São Paulo - SP

**Tel.:** (011) 289-4301 - **Fax:** (011) 288-8157