

Síndrome de Chandler: relato de caso

Chandler's syndrome: case report

Eric Pinheiro de Andrade ⁽¹⁾
 José Álvaro Pereira Gomes ⁽²⁾
 Luciana Peixoto dos Santos ⁽³⁾
 Luiz Alexandre Lani ⁽⁴⁾
 Suel Abujamra ⁽⁵⁾

RESUMO

Neste trabalho, os autores relatam dois casos de síndrome de Chandler. Foram realizados exames oftalmológicos de rotina além de biomicroscopia ultra-sônica e microscopia especular para complementar o diagnóstico. São discutidos a fisiopatologia e o tratamento da doença.

Palavras-chave: Síndrome irido-córneo-endotelial (ICE); Síndrome de Chandler; Fisiopatologia; Tratamento.

INTRODUÇÃO

A Síndrome de Chandler é caracterizada por edema de córnea unilateral de causa desconhecida, acompanhada de alterações irianas leves e pressão intra-ocular normal ^{1,2}. Essa afecção faz parte da Síndrome Irídeo-córneo-endotelial - Síndrome ICE - que pode ser definida como um conjunto de alterações oculares compostas por anormalidade do endotélio corneano, alterações de íris, edema corneano e fechamento progressivo do ângulo da câmara anterior, que pode vir associado a glaucoma ^{2,3}. Na maioria dos casos é unilateral, embora existam relatos de anormalidades no endotélio contralateral ². Tem predileção pelo sexo feminino e não apresenta associação consistente com doenças sistêmicas ².

A atrofia iriana constitui a base primária para distinguir as variações clínicas da síndrome ICE, que apresenta outros dois grupos:

- Atrofia progressiva da íris: há predomínio de alterações irianas com corectopia marcante, atrofia e formação de criptas ^{2,4}.

- Síndrome de Cogan-Reese: apresenta lesões pigmentares e nodulares da íris ².

Neste estudo, os autores apresentam dois casos de Síndrome de Chandler e discutem sua fisiopatologia e possíveis tratamentos.

DESCRIÇÃO DOS CASOS

Caso 1

F.M.M.L., 39 anos de idade, feminina, branca, procurou nosso serviço com queixa de perda progressiva da acuidade visual e dor no olho esquerdo há três meses. Os antecedentes pessoais e familiares foram irrelevantes.

Ao exame oftalmológico, a paciente apresentou acuidade visual corrigida de 20/20 no olho direito e de 20/80 no olho esquerdo. À biomicroscopia, o olho esquerdo apresentou endotélio corneano com "aspecto de prata batida" e íris com atrofia setorial do estroma inferior (Figura 1); o olho direito não apresentou alterações. À gonioscopia, observou-se seio camerular parcial-

Trabalho realizado na Clínica de Olhos Dr. Suel Abujamra e no Departamento de Oftalmologia da Escola Paulista de Medicina - UNIFESP.

⁽¹⁾ Residente de 2º ano de Oftalmologia da Universidade de Santo Amaro.

⁽²⁾ Mestre em Oftalmologia pela Escola Paulista de Medicina - UNIFESP. Pós-graduando (nível doutorado) - Setor de Doenças Externas Oculares e Córnea - da Escola Paulista de Medicina - UNIFESP.

⁽³⁾ Residente de 3º ano de Oftalmologia da Escola Paulista de Medicina - UNIFESP.

⁽⁴⁾ Médico, ex-estagiário de Oftalmologia da Clínica de Olhos Dr. Suel Abujamra.

⁽⁵⁾ Professor Livre-Docente, Titular da Disciplina de Oftalmologia da Universidade de Santo Amaro, Professor Associado do Departamento de Oftalmologia da Universidade de São Paulo.

Endereço para correspondência: Dr. Eric Pinheiro de Andrade. R. Girassol, 730/92. São Paulo (SP) CEP 05433-001. E-mail: raula@sti.com.br

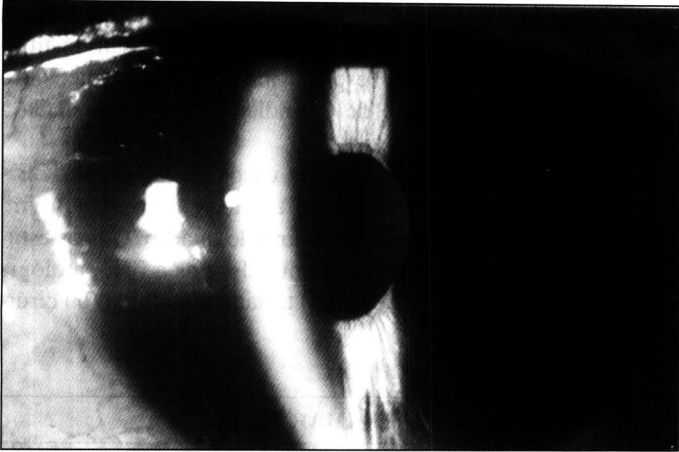


Fig. 1 - Biomicroscopia de um paciente com síndrome de Chandler (Caso 1) evidenciando atrofia setorial iriana inferior, correspondente à lesão observada na UBM (Figura 3).

mente fechado no olho esquerdo, e no olho direito, notou-se ângulo aberto 360°. A tonometria de aplanção apresentou pressão intra-ocular de 14 mmHg em ambos os olhos.

A microscopia especular do olho esquerdo apresentou endotélio corneano desorganizado, não evidenciando as delimitações das suas células (Figura 2); o olho direito apresentou contagem endotelial de 2500 células por milímetros quadrados, sem outras alterações.

O exame de biomicroscopia ultra-sônica do olho esquerdo revelou sinéquias anteriores periféricas em quase 360° e atrofia iriana em região inferior (Figura 3).

A paciente foi medicada com Aciclovir (Zovirax®), um comprimido de 400 mg por via oral, três vezes ao dia, fez uso tópico de Aciclovir (Zovirax®) pomada oftálmica, três vezes ao dia e colírio de Cloreto de Sódio a 5%, quatro vezes ao dia. Após seguimento de três meses, não houve melhora do quadro clínico.

Caso 2

M.J.P.F., 49 anos de idade, feminina, branca, procurou

nosso serviço referindo uma mancha no olho direito há aproximadamente 5 anos. Os antecedentes pessoais e familiares foram irrelevantes.

Ao exame oftalmológico, a paciente apresentou acuidade visual não corrigida de 20/40 no olho direito e de 20/20 no olho esquerdo. À biomicroscopia, o olho direito apresentou endotélio corneano com “aspecto de prata batida”, discreto edema corneano com microbolhas e atrofia setorial da íris; o olho esquerdo não apresentou alterações. À gonioscopia, observou-se seio camerular aberto 360° em ambos os olhos. A tonometria de aplanção apresentou pressão intra-ocular de 12 mmHg em ambos os olhos.

A microscopia especular do olho direito apresentou endotélio corneano desorganizado, não evidenciando as delimitações das suas células; o olho esquerdo apresentou contagem endotelial de 2104 células por milímetros quadrados, sem outras alterações.

A paciente recebeu o mesmo tratamento do caso anterior e após um seguimento de três meses, também não apresentou melhora do quadro clínico.

DISCUSSÃO

Em 1903, Harms⁴ descreveu um tipo de glaucoma associado a atrofia de íris e formação de criptas. Essa condição foi denominada “atrofia essencial da íris” ou “atrofia essencial progressiva da íris”. Em 1956, Chandler¹ relatou alguns casos similares à atrofia essencial da íris, porém com alterações na íris limitadas a leve corectopia e atrofia estromal. Além disso, o edema corneano, observado na atrofia essencial da íris, ocorria com pressão intra-ocular normal ou ligeiramente elevada.^{1,2} Em todos os casos, havia anormalidade do endotélio corneano, descrita como “aspecto de metal batido”^{1,2}.

Nos casos apresentados, os autores propuseram o diagnóstico de Síndrome de Chandler, pelo fato das pacientes apresenta-

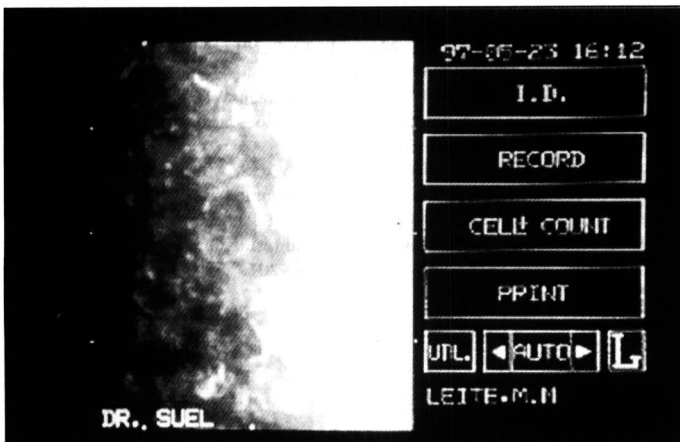


Fig. 2 - Microscopia especular mostrando endotélio corneano de um paciente com Síndrome de Chandler (Caso 1). Evidencia-se a falta de delimitação das células endoteliais, que adquirem aspecto de “prata batida”.

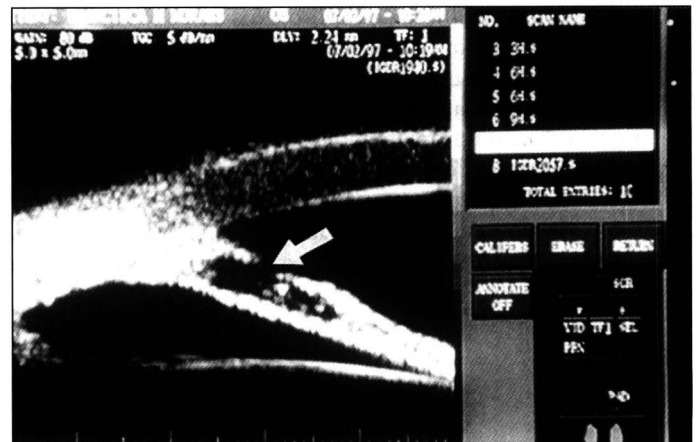

Fig. 3 - Biomicroscopia ultra-sônica (UBM) mostrando ângulo irido-corneano fechado em paciente com Síndrome de Chandler (Caso 1). A seta mostra atrofia setorial da íris.

rem quadro unilateral de edema de córnea, atrofia iriana inferior e pressão intra-ocular normal. É importante ressaltar que o diagnóstico foi feito após exclusão de outras causas de edema de córnea associado à atrofia da íris, como trauma, ceratopatia herpética, distrofia polimórfica posterior, síndrome de Axenfeld-Rieger e outras formas clínicas da síndrome ICE ^{2,5}.

A fisiopatologia da Síndrome de Chandler é desconhecida. Alguns autores acreditam que ela representa apenas um estágio evolutivo da síndrome ICE, anterior à atrofia essencial da íris ^{2,3}. Campbell ⁶, em 1978, propôs que o edema de córnea observado na síndrome de Chandler seria causado por células endoteliais corneanas anormais que induziriam a formação de uma membrana celular no ângulo da câmara anterior e na superfície iriana. Bourne & Brubaker ⁷, em 1992, relataram três casos de síndrome ICE com envolvimento parcial do endotélio corneano, que foram seguidos por dez anos. Desses, dois casos tiveram o endotélio corneano totalmente revestido por células endoteliais anormais, enquanto que no terceiro caso houve regressão do quadro, com substituição das células anormais por células normais.

Hirst et al. ⁸ realizaram estudo imunohistoquímico e histopatológico do endotélio corneano de pacientes com síndrome ICE e observaram que a maioria das células apresentava positividade aos anticorpos anti-citoqueratinas, que normalmente identificam células epiteliais. Levy et al. ⁹ comprovaram esses achados pelo estudo da ultraestrutura dessas “células endoteliais anormais” e constataram que elas apresentavam características típicas de células epiteliais, como presença de desmossomos, tonofilamentos e microvilos. Esses autores sugeriram que as células endoteliais desenvolvam um processo metaplásico de causa a ser determinada.

Alvarado et al. ¹⁰, em 1994, sugeriram que a síndrome ICE possa ser secundária a uma infecção viral. Em seu estudo, 16 pacientes de um total de 25 com síndrome ICE, apresentaram PCR positivo para DNA do vírus do Herpes Simples.

A respeito de opções terapêuticas, não há um tratamento clínico efetivo. Alvarado et al. ¹⁰ descreveram um caso no qual o paciente foi tratado com Aciclovir (Zovirax[®]) sistêmico, três vezes ao dia, com melhora do quadro. Nos casos em que ocorre aumento da pressão intra-ocular, o tratamento é semelhante ao tratamento medicamentoso do glaucoma crônico simples ¹¹. Nos casos em que a córnea apresenta estágio avançado de deteriorização, comprometendo a acuidade visual, alguns autores preconizam a ceratoplastia penetrante ^{2,11}.

Neste estudo, os autores prescreveram (Zovirax[®]) Aciclovir[®] tópico e sistêmico, na tentativa de induzir a regressão do quadro, conforme relatam Alvarado et al. ¹⁰. No entanto, após um mês de

tratamento, não se observou melhora em nenhum dos casos relatados. Talvez se o diagnóstico e tratamento fossem instituídos numa fase precoce, a resposta teria sido diferente; ou a fisiopatologia da síndrome de Chandler não está associada à infecção pelo vírus do herpes.

Em resumo, apresentamos dois casos de síndrome ICE - variante Chandler - que foram tratadas com Aciclovir[®] (Zovirax[®]), não apresentando melhora do quadro. Outros estudos são necessários para melhor entendermos a fisiopatologia desta síndrome e estabelecermos o tratamento clínico ou cirúrgico mais adequados.

SUMMARY

In this study the authors report two cases of Chandler's syndrome. Routine ophthalmologic examination, ultrasound biomicroscopy and specular microscopy were undertaken to evaluate the patient's eyes. Physiopathology and treatment of ICE Syndrome are discussed.

Keywords: *Iridocorneal endothelial syndrome; Chandler's syndrome; physiopathology; Treatment.*

REFERÊNCIAS BIBLIOGRÁFICAS

- Chandler PA. Atrophy of the stroma of the iris: endothelial dystrophy, corneal edema and glaucoma. *Am J Ophthalmol* 1956;41:607-15.
- Shields MB, Bourgeois JE. Glaucoma associated with primary disorders of the corneal endothelium. In: Ritch R, Sgields MB, Krupin T. *The Glaucomas*. St. Louis, C.V. Mosby 1997;957-80.
- Laganowski HC, Muir MGK, Hitchings RA. Glaucoma and the iridocorneal endothelial syndrome. *Arch Ophthalmol* 1992;110:346-50.
- Harms C. Eiseitige spontane Lukenbildung ber Iris ohne mechanische Zerrung. *Klin. Monatsbl. Augenheilkd* 1903;41:522-8.
- Wilson MC, Shields MB. A comparison of the clinical variations of the iridocorneal endothelial syndrome. *Arch Ophtalmol* 1989;107:1465-8.
- Campbell DG, Shields MB, Smith TR. The corneal endothelium in the spectrum of essential iris atrophy. *Am J Ophthalmol* 1978;86:317-24.
- Bourne WM, Brubaker RF. Progression and regression of partial corneal involvement in the iridocorneal endothelial syndrome. *Am J Ophthalmol* 1992;114:171-81.
- Levy SG, Kirkness CM, Moss J, Ficker L, McCartney ACE. The histopathology of the irido-endothelial syndrome. *Cornea* 1996;15(1):46-54.
- Lawrence WH, Bancroft J, Yamauchi K, Green WR. Immunohistochemical pathology of the corneal endothelium in iridocorneal endothelial syndrome. *Invest Ophtalmol Vis Sci* 1995;36:820-6.
- Alvarado JA, Underwood JL, Green R, Wu S, Murphy CG, Hwang DG, Moore TE, O'Day D. Detection of herpes simplex viral DNA in iridocorneal endothelial syndrome. *Arch Ophthalmol* 1994;112:1601-9.
- Kidd M, Hetherington J, Magee S. Surgical results in iridocorneal endothelial syndrome. *Arch Ophthalmol* 1988;106:199-201.